உடற்கூறு

(ANATOMY)

தமிழ்ப் பல்கலைக்கழகம்
தஞ்சாவூர்

உடற்கூறு
(ANATOMY)

ஆசிரியர்

முனைவர். **மருத்துவர் எம். முத்து.** எம்பி. பிஎஸ்., எம்.எஸ்ஸி.,
பி.எச்டி., எஃப்.ஐ.ஸி.எஸ்., எஃப்.ஐ.எம்.எஸ்.ஏ.
இயக்குநர், உடற்கூறுகழகம்,
சென்னை, மதுரை மருத்துவக்கல்லூரிகள் (ஓய்வு)
பேராசிரியர் தஞ்சை மருத்துவக்கல்லூரி (ஓய்வு)
தலைமைப் பேராசிரியர். V.M.S. பல் மருத்துவக்கல்லூரி
சேலம்.

தமிழ்ப் பல்கலைக்கழகம்
தஞ்சாவூர்.

ISBN: 81-7090-201-0

தமிழ்ப் பல்கலைக்கழக வெளியீடு : **154**
திருவள்ளுவராண்டு 2024 ஆவணி - அக்தோபர் 1993

நூல் : உடற்கூறு

ஆசிரியர் : எம். முத்து

பதிப்பு : முதற்பதிப்பு

விலை : **உரூ. 150.00**

அச்சு : தமிழ்ப் பல்கலைக்கழக அச்சகம்
தஞ்சாவூர் 613 001.

பொருளடக்கம்

அணிந்துரை	
பதிப்புரை	VII
பொது அறிமுகம்	1
கை	25
நெஞ்சு	251
கலைச்சொற்பட்டியல்	
ஆங்கிலம் - தமிழ்	441
தமிழ் - ஆங்கிலம்	485

ஔவை நடராசன்
துணைவேந்தர்

வாகை
தமிழ்ப் பல்கலைக்கழகம்
தஞ்சாவூர் 613005

அணிந்துரை

தொன்னெடுங் காலத்துக்கு முன்னர் நிலவுலகில் உயிரினம் தோன்றியது என்பர். பிற உயிரினங்களிலிருந்து அறிவில் மேம்பட்டுச் சிறக்கும் மாந்தர்தம் உடலமைப்பு பற்றிய நுண்ணறிவு வளர்ந்து, உடல்நலம் பேணும் வகையில் மருத்துவக் கல்வி பெருமாட்சி பெற்று இன்று மிளிர்கிறது. நம் அன்றாட வாழ்வில் பயன்படும் ஊர்திகள், கணிப்பொறிகள் முதலிய பொறிகளில் உள்ளடங்கிய உறுப்புகளைப் பிரிக்கவும், மாற்றவும் அறிந்து, தொழிற் பயிற்சியில் நம்மிடையே பலர் தேர்ந்துள்ளனர். எனினும் மாந்தரினம் பல்லாண்டுகள் வாழ்ந்தும்கூட நம் உடலுள் அடங்கிய கருவிகளைப் பற்றித் தீர அறிந்துகொள்ள மாட்டாமல் இன்றும் தவிக்கிறோம்.

பன்னெடுங்காலத்திற்கு முன்னரே உடற்கூறுகளின் இயக்கம் பற்றி மக்கள் ஓரளவு தெரிந்திருந்தனர். அந்த நுண்ணறிவு முறைசாராததாக, அறிவியல் நுணுக்கம் அமையாததாகவே இருந்தது. கிரேக்க மருத்துவச் சிந்தனையாளராக மருத்துவத் தந்தையென்று போற்றப்படும் 'இப்பாகிரடிசு' உடலியல் பற்றிய சிந்தனைகளை முதலில் வெளியிட்டாலும், அவர் கருத்துகள் முரணுடையனவாகவே அமைந்தன. விலங்குகளின் உடல்களைக் கீறி, அறிஞர் சில உண்மைகளை ஆங்காங்கே வெளியிட்டனர். அவ்வாறு

கண்டறிந்த முடிவுகளும் பிழையானவை எனப் பின்னாளில் அறிந்தனர். கல்லீரலை மையமாகக் கொண்டே குருதியோட்டம் நடை பெறுவதாகவும் சிலர் கருதினர். உடலுக்குள் இயங்கும் உறுப்புகளை ஆராய்வதைச் சமய உலகம் அந்நாளில் எதிர்த்தது. எனினும் 16-ஆம் நூற்றாண்டுக்குப் பின்னரே அறிவியல் ஆய்வு, முறையாக வளரத் தொடங்கியது. இந்நாளில் உடற்கூறியல், உடலியங்கியல் முதலிய மருத்துவப் பொருண்மைகள் சீரிய முன்னேற்றம் கண்டுள்ளன.

உடலமைப்பையும், உடல் சார்ந்த பகுதிகளுக்கிடையே உறவையும் விளக்கியுரைப்பதே உடற்கூறியல். கை, கால், தலை, மார்பு, எலும்பு, தலை, நரம்பு, தமனி முதலியன அனைத்தும் ஒருசேர இணைந்த மனிதன், தலை சாயாமல், நிமிர்ந்த நேர் வடிவமாகச் சமைந்த நிலையையே உடற்கூற்று நிலை என்றுரைக்கலாம். இந்நிலையில் அமைந்த உடலுறுப்புக்களையே உடற்கூறு விளக்கும். உடற்கூறுகளின் அமைவை ஆராய்ந்து விளக்கும் மருத்துவப் பாடநூலாக - தமிழ்ப் பல்கலைக்கழக அறிவியற் பதிப்பாக இந்த அரிய நூல் வெளிவருகிறது. மருத்துவக் கல்விக்கு உடற்கூறுகளின் அறிவே கட்டளைக் கல்லாகும். உடலின் கூறுகளை விளக்கும் இயல் என்ற தொடரே உடற்கூறியல் என ஈண்டுக் குறிக்கப்படுகிறது. உடற் கூற்றியல் என்றே இஃது அமைய வேண்டுமெனினும், இன்றைய நடைமுறை எளிமை கருதி உடற்கூற்றியலை உடற்கூறியல் என்றே எழுதலாயினர்.

'கூறு' என்னும் முதனிலை, ஏவல் வினையாகவும் பண்புப் பெயராகவும் வரும்: பெயராக வருமிடத்துச் செய்யுளின்கண் இரட்டியே ஆள்தல் வேண்டும். உரையினிடத்துக் கலைச் சொல்லாகச் சிறப்புப் பெறுமிடத்தில் பிரித்தே எழுதல் வேண்டும் - செய்யுளிடத்து 'கறைமிடறணியலும் அணிந்தன்று' - (புறம்) எனச் சான்றோர் வழுவமைதியாகக் குறித்தனர். உடற்கூறுஇயல் - உடற்கூறுவியல் என உடம்படுமெய்பெற வேண்டுமெனினும்

கவர்பொருள் படுமாதலின் உடற்கூறு இயல் - உடற்கூறியல் எனச் சிறப்பு நிலையில் மேற்கொள்ளலாம் எனக் கருதலாம்.

கடந்த ஐம்பதாண்டுகளாகத் தமிழால் அறிவியற் கலையை ஓதி உணரவும் பிறர்க்கு உணர்த்தவும் முடியும் என்ற முயற்சி தமிழகத்தில் அரும்பியது. கலைக்களஞ்சியம், கலைச் சொல்லாக்க நூல்கள், கலைச்சொல் அகராதிகள் முதலியன விரைந்து வெளிவந்தன. விரைந்து இயங்கும் உலக இயக்கத்தில் நம்முடைய விரைவு போதுமானதாக இல்லை. தமிழ் வழிக் கல்வி என்பதும் முழுதும் செயற்படாத நிலையிலேயே சோர்ந்து முடங்குகிறது. எழுச்சியுரைகளும், மேடை முழக்கங்களும், வாழ்த்தொலிகளும் மட்டுமே பல துறைக்கும் தமிழை உரியதாக்கும் என்பது கனவாகும். பிற மொழி நூல்களையெல்லாம் கற்றறிந்து, உணர்ந்து, ஊடுருவி ஆராய்ந்து, அவற்றைத் தத்தம் தாய்மொழியில் நூல் விருந்தாகப் படைத்தளிக்கும் திறன் மிகுந்த அறிஞர் குழாம் உரியவகையில் ஊக்குவிக்கப்பட வேண்டும். அவ்வகையில் மருத்துவப் பேராசிரியர் அறிஞர் டாக்டர் முத்து அவர்கள் 'உடற்கூறு' என்னும் இவ்வரிய நூலை அருமையில் எளிய அழகாகப் படைத்துள்ளார்.

ஏறத்தாழ முப்பதாண்டுகளாக மருத்துவ மாணவருக்குப் பயிற்றுவித்ததோடு, உடற்கூறியல் வல்லுநர் என உலகுபோற்றும் வகையில் பெருமைசான்ற மருத்துவராகத் திகழும் டாக்டர் முத்து அவர்கள் பல்வேறு பணிகளுக்கிடையே தமிழில் இந்நூலை வனப்புற எழுதிவழங்கியதை நன்றியோடு பாராட்டுகிறோம். நாளும் வளர்ந்துவரும் அறிவியல் முன்னேற்றத்தை ஒரு நாட்டு மக்கள் தம் தாய்மொழியில் அறியாது போவது, அவரை 'ஆரிருளில் ஆழ்த்தும்'; தொன்மை வளமும், இலக்கிய நலமும், இலக்கணச் சிறப்பும், உணர்வுகளை உணர்ந்தவாறு உரைத்திடவல்ல சொற்பரப்பும் வாய்ந்த நந்தமிழில் அறிவியல் நூல்கள் பெருகாது போனால், அது தமிழ் மக்களின் 'பேதைமையாகப்' பிறரால் எள்ளி நகைக்கப்

பெறும்; இந்நிலையில் எழுச்சி கொண்டு இந்நூலை வழங்கிய டாக்டர் முத்து அவர்களைப் போற்றுகின்றோம்.

இந்நூலின் 'பொது அறிமுகம்' என்ற இயலில் உடலின் பல்வேறு கூறுகளின் பெயர்கள், இயங்கும் முறைகள் ஆகியவற்றை விளக்கித் தமிழ்க் கலைச்சொற்களோடு ஆசிரியர் தந்திருக்கிறார். நடைமுறைக்கொத்த கலைச்சொல்லாக்க நூலாகவும் இந்நூல் பயன்பெறும். ஒட்டு இழைமம், தசைச் சவ்வு, நார்த்தசை, மூட்டு நீர் உறை ஆகிய பெயர்ப்புகள் போற்றத்தக்கன.

'கைகள்' எனும் இரண்டாம் இயலில் கை, மார்பு, அக்குள், தமனிகள், சிரைகள், தசைப் பகுதிகள், நரம்புகள், முதுகின் மேற்பரப்பு ஆகியனவெல்லாம் விளக்கமாக மருத்துவ நிலையில் எடுத்துரைக்கப்பெற்றுள்ளன. கோரோகோ மேல் கைத்தசை, கோரோகோ மேல் கை முடிப்பு இழைமம், கொரனாய்டு துருத்தி, கிளினோ மேல் கை முடிப்பு இழைமம் என்ற பெயர்ச் சொற்களை மாற்றாமலும், சிலவற்றின் பொருள் நிலை அறிந்து மாற்றியும் மருத்துவ அறிஞர் டாக்டர் முத்து அவர்கள் எழுதியிருப்பது படிப்போர்க்கு 'மாவண் தமிழ்த் திறம்' காட்டுவதோடு பயில்வார்க்குப் பெருஞ்சுமையாக அமையாது எளிமையாய் உள்ளது. அரந்தி மூட்டு, கட்டைவிரல் அகட்டி போன்ற ஆக்கங்கள் ஆசிரியரின் மொழியாக்க முயற்சியைக் காட்டுகின்றது.

'நெஞ்சுப் பகுதி' எனும் பிரிவில் கை, நெஞ்சு, ஆகிய இருபெரும் பிரிவில் தகவல்கள் செறிவாக அமைந்துள்ளன. வளைமுகடு, நிணநீர்க்கழலை, சிரசுநாடி, பிரிமூச்சுக்குழாய், சிரையிடைமொக்கு எனப் பல பகுதிகள் தமிழாக்கம் பெற்று விளங்குகின்றன. கருத்துகளை விளக்குவதில் நூலாசிரியர் காட்டும் தனி ஆர்வமும் கலைத்திறனும் நுண்ணறிவும் ஒவ்வொரு வரியமைப்பிலும் ஒளி சிந்துகின்றன.

இந்நூலின் சிறப்புப் பகுதியாகக் கலைச்சொற்பட்டியல் திகழ்கிறது. ஆங்கில அறிவியல் கலைச்சொற்பட்டியலின் இணைப்பும் இந்நூற் கல்விக்குப் பயனுள்ளதாக அமையும். அரிய படங்கள், உரிய விளக்கங்களுடன் இந்நூற்கண் அமைந்துள்ளன. தமிழ்ப் பல்கலைக்கழகம் நூலாசிரியரை மனமுவந்து பாராட்டி மகிழ்கின்றது. மருத்துவப் பெரும் பேராசிரியர் டாக்டர் முத்து அவர்கள் இத்துறையில் 'பெறலரும் மருத்துவ நூல்களை'த் தமிழில் தொடர்ந்து எழுதி வழங்க வேண்டும் என்று பரிவோடு வேண்டுகிறேன்.

ஔவை நடராசன்

பதிப்புரை

'வாழ்வு உயர வளர்தமிழில் அறிவியல்' என்ற குறிக்கோளின் அடிப்படையில் தமிழ்ப் பல்கலைக்கழகம் பல அறிவியல் - தொழில்நுட்ப நூல்களைத் தமிழில் வெளியிடத் திட்டமிட்டு அத்திட்டத்தின் முதற்கட்டமாக மருத்துவம், பொறியியல் பாடநூலாக்கத் திட்டத்தை மேற்கொண்டது. இத்திட்டத்தின்கீழ், தகுதி வாய்ந்த மருத்துவர்களும் பொறிஞர்களும் தரமான பாடநூல்களை எழுதித்தர முன்வந்தனர். குறுகிய காலத்துக்குள் (1982-83) 14 மருத்துவ நூல்களும் 13 பொறியியல் நூல்களும் உருவாயின. இவற்றுள் மருந்தியல், காசநோய், பொது அறுவை மருத்துவம், அறுவைச் சிகிச்சை நோய்நாடல் ஆகிய நான்கு நூல்களும் ஏற்கெனவே வெளிவந்து மருத்துவர்களின் பாராட்டையும் தமிழக அரசின் பரிசையும் பெற்றன. இந்த வரிசையில் ஐந்தாவது நூலாக மருத்துவர் எம். முத்து எழுதிய **"உடற்கூறு இயல் (கையும் நெஞ்சுப் பகுதியும்)"** என்ற இந்நூல் வெளியாகிறது. தொடர்ந்து **'உடற்கூறு இயல்' (தலையும் கழுத்தும் மூளையும்), "உடல்கூறு இயல்" (வயிறும் கால் உறுப்புகளும்)** என்ற உடற்கூறு தொடர்பான இருநூல்கள் வெளிவர உள்ளன.

நூலாசிரியர் மருத்துவர் **எம். முத்து** தமிழார்வமும் துறையறிவும் மிகுதியும் உடையவர். தாம் எடுத்துக்கொண்ட நூலாக்கப் பணியைக் குறிப்பிட்ட காலத்துக்குள் செம்மையாகச் செய்து தந்தார். தக்க கலைச்சொற்களைப் பயன்படுத்தி எல்லோருக்கும் புரியும் விதத்தில் எழுதியுள்ளார். படங்களை ஒப்பிட்டுப் பார்த்தும், கலைச்சொற்களை உரிய இடங்களில் சுட்டியுரைத்தும் நூல் வெளியிடும் பணியில் ஒத்துழைத்தார். அவருக்கு இந்த நூலாக்கத் திட்டத்தின் பொறுப்பாளன் என்ற முறையில் என் மனங்கனிந்த நன்றியைப் புலப்படுத்திக்கொள்கிறேன்.

அச்சுக்குப் போகுமுன் இந்த நூலை நன்கு படித்து உரிய திருத்தங்கள் செய்துதவிய மருத்துவர் கங்காபாய், தமிழறிஞர் தேனப்பன், ஆகியோருக்கு மனமார்ந்த நன்றி.

பொறியியல், மருத்துவக் கல்வியைத் தமிழ்வழிக் கற்பிக்கத் தமிழகஅரசு உரிய நடவடிக்கைகளை எடுத்துவரும் இன்றைய சூழலில் வெளிவரும் இந்த நூல் மருத்துவ மாணவர்களுக்கும் ஆசிரியர்களுக்கும் மிகு பயன் நல்கும் என்பதில் ஐயமில்லை. நூலின் கருத்துப் புலப்பாட்டுத் திறனை இந்நூலைப் படித்துப் பயன்படுத்துவோர் சுட்டிக் காட்டினால் அடுத்த பதிப்பில் உரிய திருத்தங்களை மேற்கொள்ள வசதியாக இருக்கும்.

இந்த நூலை நல்ல முறையில் அச்சிட்டுதவிய தமிழ்ப் பல்கலைக்கழகப் பதிப்புத் துறையினருக்கு நெஞ்சார்ந்த நன்றி.

தஞ்சாவூர்
10 – 6 – 93

இராம. சுந்தரம்

பகுதி 1

பொது அறிமுகம்

பொது அறிமுகம்

இந்நூலில் மனித உடம்பினைப் படிப்படியாக வெளியிலிருந்து உள்வரை ஒவ்வொரு உறுப்பையும் வீணாக்காத முறையில் காணும்படியும் அவற்றைப் பற்றி நிறைய விவரங்களை அறியும்படியும், வழிகள் கையாளப்பட்டிருக்கின்றன. மாணவர்கள், ஓர் உறுப்பை அறுத்து, அதன் கீழ் அல்லது பக்கத்திலுள்ள உறுப்புகளைப் பற்றிய விவரங்களைப் படிக்கும் போது, இந்நூலில் கூறப்பட்டிருந்தாலொழிய முந்திய உறுப்புகளை அறுத்து விட்டெறியாமல் இருக்குமாறு கேட்டுக் கொள்ளப்படுகிறார்கள். எல்லா உறுப்புகளையும் சிதையாமல் வைத்திருப்பது இன்றியமையாதது. ஓர் உறுப்புக்கும் பிற உறுப்புகளுக்கும் உள்ள தொடர்பு, உறவு முறைகளைக் கற்க இந்த முறை உதவும்.

உடற்கூறு நூலில் கையாளப்படும் சொற்கள்

உறுப்புகளின் இருக்கை (position) யைப்பற்றிய விவரங்களைச் சொல்வதற்கும், உறுப்புகளுக்கிடையே உள்ள தொடர்பு முறைகளை விளக்குவதற்கும் பல அடிப்படைச் சொற்கள் கையாளப்படுகின்றன. உடற்கூறு மாணவன் இவற்றைப் பற்றி முதலில் அறிந்து கொள்ளுதல் அவசியம்.

உடற்கூறுகளின் இருக்கை (உடற்கூறு நிலை) (Anatomical position)

மனிதன் நிமிர்ந்து நேராக நடக்கும் இயல்பு கொண்டவன். மற்றவிலங்குகளோ உடம்பைப் படுக்கை வாட்டத்தில் அமர்த்தி நான்கு கால்களால் நடப்பவை. (படம் 1)

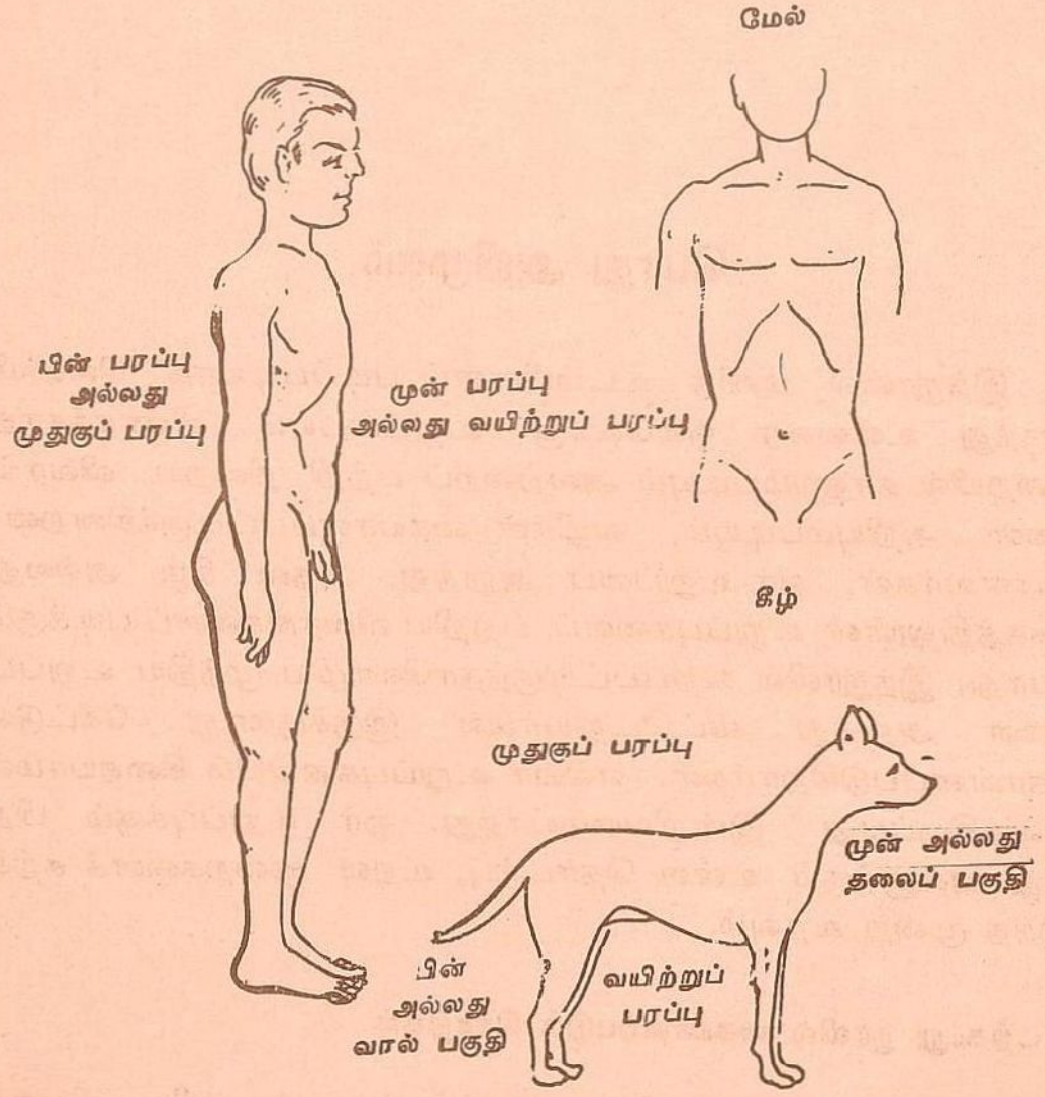

படம் 1. பரப்புகள் (மனிதன், நாய்)

ஆதலால், மனித உடம்பை வருணிக்கும்போது, மனிதனை நேராக நிற்க வைத்து விவரிக்க வேண்டும். அறுவைக் கூடத்தில் இறந்த மனிதனைப் படுக்கவைத்து, அறுத்துத்தான் படிக்க வேண்டிய நிலை இருக்கிறது. (படம் 2) ஆகவே, மாணவர்கள் படுத்த நிலையில் உறுப்புகளை வருணிக்க முயலுவது வழக்கம். ஆனால் இம்முறை தவறு.

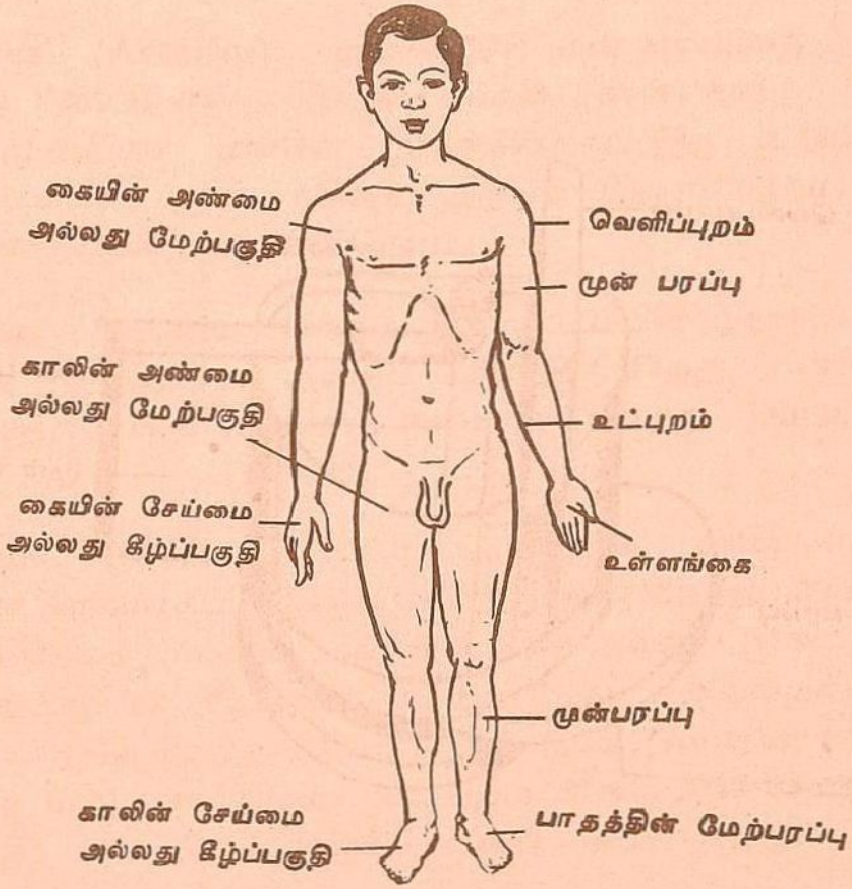

படம் 2

மனித உடலின் உடற்கூறுகளை விவரிக்கும் சொற்கள்

மனிதனின் தலை உச்சிதான் மேலே இருக்கும் பாகம். (படம் 3) ஆகவே, ஓர் உறுப்புக்கும் அடுத்த உறுப்புக்கும் உள்ள தொடர்பை விளக்கும்போது, எந்த உறுப்பு தலைக்கு அருகில் இருக்கிறதோ, அதை மேல் இருக்கிறது **(Superior)** என்று சொல்கிறோம்.

மனிதனின் பாதம்தான் கீழ் உள்ளது **(Inferior)**. ஆதலால், ஓர் உறுப்பு மற்ற உறுப்பைவிடக் காலுக்கு அருகில் இருப்பின், முதல் உறுப்பைக் கீழே இருக்கிறது என்கிறோம். ஆங்கிலத்

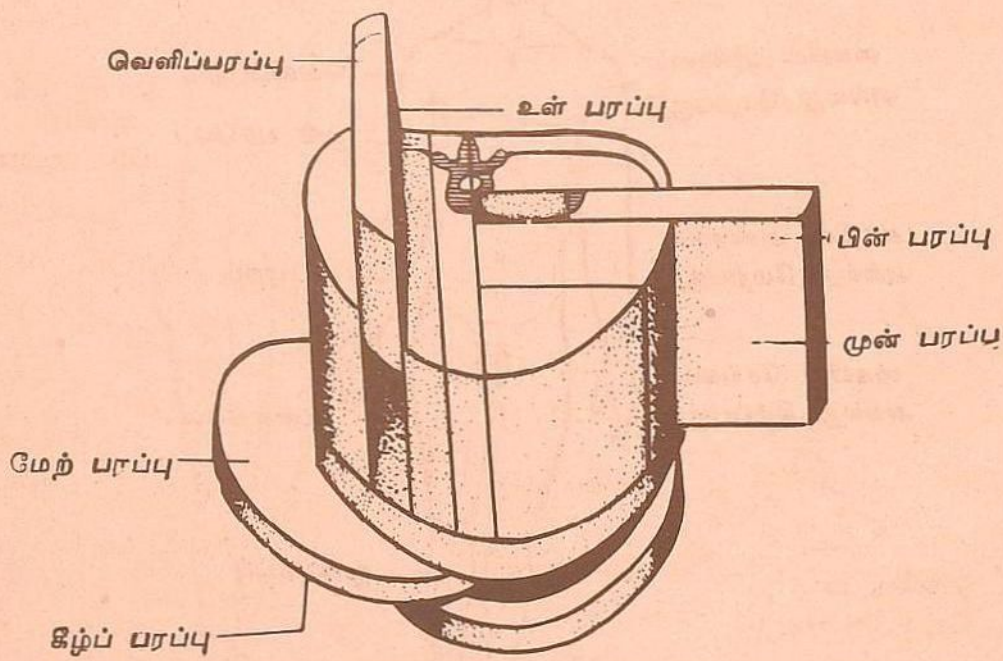

படம் 3 பரப்புகள்

தில் 'மேலே' என்பதற்கு இரு சொற்களைப் பயன் படுத்து கிறார்கள். அவை **Superior, Cephalic** என்பன. **Cephalic** என்றால் தலைக்கு அருகில் என்று பொருள்.

கீழே என்பதற்கும் ஆங்கிலத்தில் இரு சொற்களைப் பயன் படுத்துகிறார்கள். அவை **Inferior, Caudal** என்பன. **Caudal** என்பதற்கு வால்பக்கம் என்று பொருள்.

உறுப்பின் தொடர்பு முறைகளை விவரிக்கும் மற்ற சொற்கள் முன், பின், இடை, உட்புறம், வெளிப்புறம், மையம், உள், வெளி என்பன.

'முன்' (Anterior): ஆங்கிலத்தில் முன் என்பதை **Anteriror** அல்லது **Ventral** என்று சொல்வார்கள். கண், மூக்கு, நெஞ்சு, வயிறு முதலியன முன்னே இருக்கின்றன. இரு உறுப்புகளில் எது உடம்பின் முற்பகுதிக்கு அருகில் இருக்கிறதோ, அதை முன்னே இருக்கிறது என்கிறோம்.

'பின்' (Posterior): எந்த உறுப்பு உடம்பின் முதுகுப்பகுதிக்கு அருகில் இருக்கிறதோ அதைப் பின் இருக்கிறது என்கிறோம். ஆங்கிலத்தில் பின் என்பதை **Posterior** அல்லது **Dorsal** என்று கூறுவர்.

'இடை' (Median): உடம்பை, இடம், வலம் என இரு சமமான பாகமாகப் பிரிக்கும் கோடு இடை (**Median**) எனப்படும். இந்தக் கோடு முதுகுப்பக்கத்தில், பின் அல்லது இடை (**Dorsal Median line or Posterior Median line**) என்றழைக்கப்படும். முன்பக்கத்தில் செல்லும் கோடு முன் இடை(**Anterior or Ventral Median line**) எனப்படும். உட்புறம் எனப்படும் சொல் இந்த இடைக் கோட்டுக்கு அருகில் எனப் பொருள்படும் (**Medial**).

வெளிப்புறம் எனப்படும் சொல் இந்த இடைக்கோட்டுக்குத் தொலைவில் எனப் பொருள்படும். (**Lateral**).

மையம் எனப்படும் சொல் உள் (**Central**) எனப்படும் சொல்லுக்கு நிகரானது என்று கருதக்கூடாது.

மையம் என்பது ஒரு தனி உறுப்பின் மையத்தைக் குறிப்பிடுவது ஆகும். அதற்கும் (நடுநெருங்கிய) உட்புறம் என்ற சொல்லுக்கும் நிறைய வேறுபாடுகள் உண்டு. மையம் என்பதற்கு, நடுநெருங்கிய என்பதற்கு உள்ள பொருளான பக்கவாட்டால் மையக்கோட்டுக்கு அருகில் உள்ளது என்ற பொருளில்லை. அதே போன்று உள் என்ற சொல்லுக்கும் உட்புறம் என்ற சொல்லுக்கும் நிறைய வேறுபாடுகள் உண்டு. உள் என்றால் ஓர் உறுப்பு உட்பரப்பில் இருக்கிறது என்று மட்டும் பொருளாகும். இடைக் கோட்டுக்குள்ள தொடர்பை அது குறிக்காது.

அதே போல் வெளியென்றால், ஓர் உறுப்பு மேலெழுந்த வாரியாக **(External)** இருக்கிறது என்று பொருள்படும், இடைக் கோட்டுக்குள்ள தொடர்பை விளக்காது. (அது பக்க வாட்டில் மேலெழுந்த வாரியாக இருக்கலாம் அல்லது முன்னாலும் இருக்கலாம்).

தோலை உறவாக வைத்து இருக்கையை விவரிக்கும் சொற்கள் சில உள்ளன. அவை மேல் நிலை **(Superficial),** ஆழம் **(deep)** எனப்படுவன. மேல்நிலை தோலுக்கு அருகில் உள்ளது என்றும், ஆழம் தோலுக்கு வெகுதூரத்தில் உள்ளது என்றும் பொருள்படும். **Proximal** அண்மை என்பதும், **Distal** நெடுமை என்பதும் கைகால்களில் உறுப்புகளின் இருக்கையை விவரிக்க அடிக்கடி பயன்படுத்தப்படும் சொற்கள். கைகால்கள் உடம்போடு ஒட்டியிருக்கும் இடத்திலிருந்து பக்கத்தில் இருப்பவை அண்மை என்றும், தூரத்தில் இருப்பவை சேய்மை (நெடுமை) என்றும் கூறப்படும்.

நடுவில் **(Middle)** என்ற சொல், மேல் உள்ளதற்கும் கீழ் உள்ளதற்கும் இடையில் இருப்பதையும் முன் உள்ளதற்கும் பின் உள்ளதற்தும் இடையில் இருப்பதையும் குறிக்கும்.

இடையில் **(Intermediate)** என்ற சொல், வெளிப்புறத்தில் உள்ளதற்கும் உட்புறத்தில் உள்ளதற்கும் இடையில் இருப்பதைக் குறிக்கும்.

ஆங்கிலத்தில் **Superolateral, Inferomedial, antero inferior and Postero inferior** போன்ற சொற்கள் அடிக்கடி பயன்படுத் தப்படும். இவை **Superior, inferior, Medial, lateral, anterior, Posterior** என்ற சொற்களைப் பலவிதமாக இணைத்துப் பயன் படுத்தப்பட்டவை. **Superolateral** என்பது மேல் வெளிப்புறத் தில் என்றும், **Inferolateral** என்பது கீழ் வெளிப்புறத்தில் என்றும் சொல்லலாம். அது போல் **Supermedial** என்பது மேல் உட்புறம் என்றும், **Inferomedial** கீழ் உட்புறம் என்றும் சொல்லலாம்.

Anteroinferior என்பது முன்கீழ்ப்புறம் என்றும், **Postero-superior** என்பது பின் மேற்புறம் என்றும் பொருள்படும்.

Posteroinferior என்பது பின் கீழ்ப்புறம் என்றும், **Postero superior** என்பது பின் மேற்புறம் என்றும் பொருள்படும்.

உடம்பின் நடுப்பகுதியை மேலிருந்து கீழாக வெட்டிச் செல் லும் தளம் இடைத்தளம் **(Median plane, Sagittal plane)** எனப் படும். (படம் 4 அ, ஆ

இந்த இடைத் தளத்துக்கு இணையாகப் பக்கத்தில் செல் லும் தளங்களுக்கு நீள்வெட்டுத் தளம் **(Para Sagittal planes)** எனப் பெயர்.

Coronal plane என்பது மகுட வெட்டுத்தளம். மையத் தளத் துக்குச் **(Right angle)** செங்கோணத்தில் செல்வதாகும்.

உறுப்புகளின் அசைவுகளைக் குறிக்கும் சொற்கள்:

வளைத்தல்/மடக்குதல் (Flexion): மடக்கும் அசைவுகள் முன் பக்கத்தில் நடக்கின்றன. அவை நீள் வெட்டுத் தளத்தில் **(Sagittal plane)** நடக்கும். (எடுத்துக்காட்டு). கையை மடக்குவது.

நிமிர்த்துதல் (Extension): நிமிர்த்தும் அசைவுகள் பின் பக் கத்தில் நடக்கின்றன. அவையும் நீள் வெட்டுத்தளத்தில் நடப் பவை. (எ-டு).காலையும் உடம்பையும் நிமிர்த்தி நேராக நிற்பது.

வெளிப்புறவளைதல் (Lateral flexion): இது உடம்பை வெளிப்புறமாக வளைத்தலைக் குறிக்கும் (முன்புறம் வளைதல்

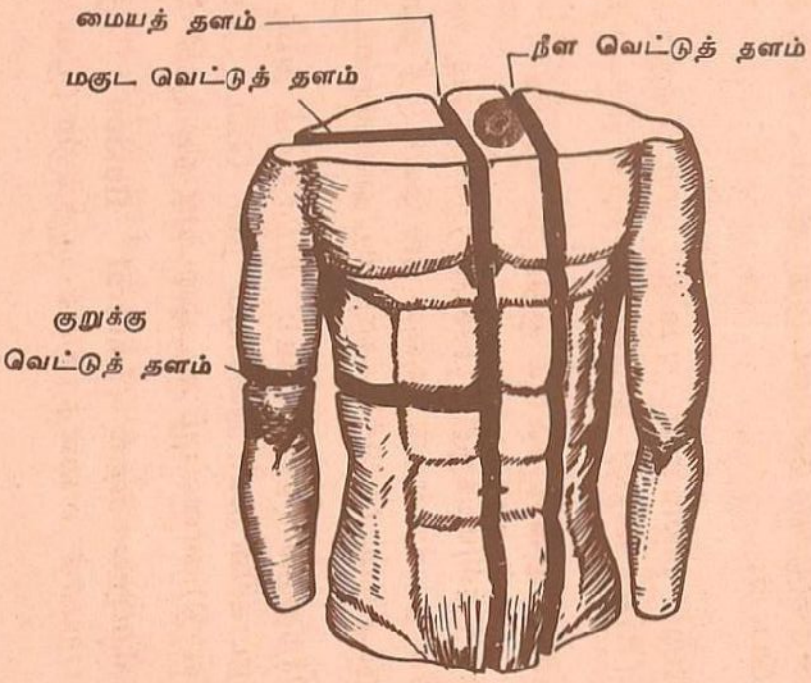
மையத் தளம்
நீள வெட்டுத் தளம்
மகுட வெட்டுத் தளம்
குறுக்கு
வெட்டுத் தளம்

4 அ

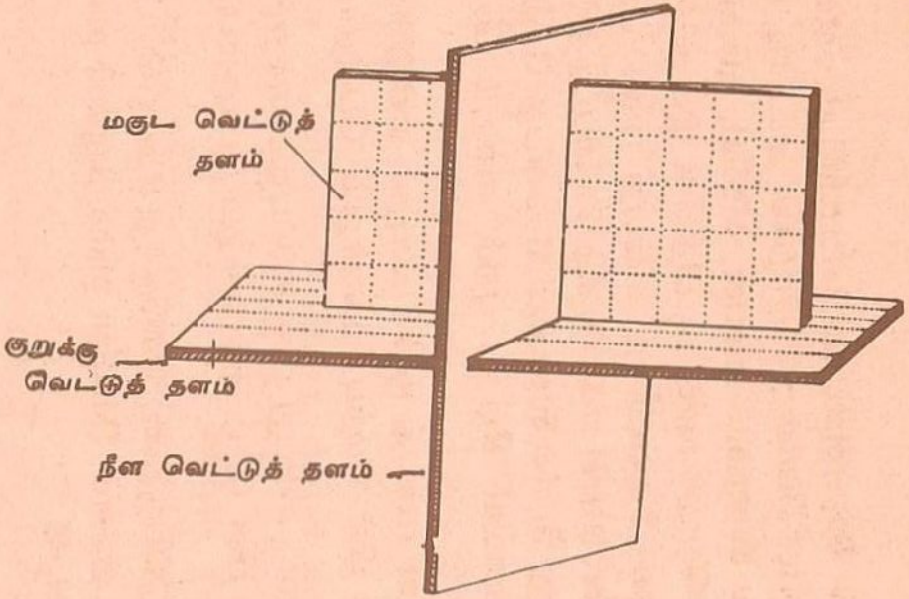
மகுட வெட்டுத்
தளம்
குறுக்கு
வெட்டுத் தளம்
நீள வெட்டுத் தளம்

4 ஆ

தளங்கள்

அன்று). இது பக்கவாட்டுத் தளத்தில் (**Coronal Plane**) நடக்கிறது. (எ-டு) முதுகைப் பக்கவாட்டில் வளைப்பது.

வெளிப்புறம் தள்ளுதல் (Abduction): இது உறுப்பை இடைக் கோட்டிலிருந்து விலக்கி, வெளியே தூரமாக எடுத்துச் செல்லும் அசைவைக் குறிக்கும். (எ-டு) கையைப் பக்கவாட்டில் தூக்குவது, கால்களை அகல விரித்து நிற்பது அல்லது காலைப் பக்கவாட்டில் அகட்டுவது.

உள்ளிழுத்தல் (Adduction): இது உறுப்புகளை இடைக் கோட்டிற்கு அருகில் கொண்டு வரும் அசைவைக் குறிக்கும். (எ-டு) இரு கைகளையும் ஒன்று சேர்ப்பது அல்லது பக்க வாட்டில் தூக்கிய கையைத் தன்னிலைக்குக் கொண்டு வருவது.

சுற்றுதல் (Rotation): ஓர் உறுப்பு தன் இடைக் கோட்டை மையமாகக் கொண்டு சுழலுவது சுற்றுதல் ஆகும். (எ-டு) தொங்கிய கையைக் கட்டைவிரல் உட்புறம் வருமாறும் வெளிப்புறம் வருமாறும் சுழற்றுதல்.

உட்புறச் சுழற்சி (Medial Rotation): (எ-டு) கையைத் தொங்க விட்டுக் கட்டை விரலை உட்புறமாகச் சுற்றினால் மேல்கை (**Humerus**) எலும்பு சுழலும் சுழற்சி உட்புறச் சுழற்சியாகும்.

வெளிப்புறச் சுழற்சி (Lateral Rotation): மல்லாந்து படுத்து இருக்கும் நிலையில் காலிலுள்ள பெருவிரல் வெளிப்புறமாகச் சுழலும்போது, தொடையிலுள்ள ஃபீமர் எலும்பு வெளிப்புறமாகச் சுழலுகிறது.

சுழற்றுதல் (Circumduction): ஓர் உறுப்பு மேற்கூறியவாறு இல்லாமல் வட்டவடிவத்தில் சுழலுமேயானால் அதற்குச் சுழற்றுதல் என்று பெயர். (எ-டு) ஒரு கையைப் பந்து எறியும் போது வட்டமாகச் சுழற்றுதல்.

மலர்த்தல் (Supination): கட்டை விரலை வெளிப்புறமாகச்சுழற்றி, முன்னங்கையை முன்புறமாக நோக்கும்படி கொண்டு வரும் செயலுக்கு மலர்த்தல் என்று பெயர். மல்லாந்து படுத்திருக்கும் நிலையும் இது போன்றதே.

புரட்டுதல் (Pronation): கட்டை விரலை உட்புறமாகச் சுழற்றி, முன்னங்கையைக் கவிழ்த்துப் புறங்கையை முன்புறமாக நோக்கும்படி கொண்டுவரும் செயலுக்குப் புரட்டுதல் என்று பெயர். கவிழ்ந்து குப்புறப்படுத்திருக்கும் நிலையும் இது போன்றதே.

உடலை அறுத்து ஆராயுமுன், அறுக்கும்போது எதிர்ப்படுகின்ற பாகங்களின் குணங்களைப் பற்றித் தெரிந்துகொள்வது இன்றியமையாதது.

தோலை அறுக்க ஆரம்பிக்கும் முன், தோல் அந்த இடத்தில் எவ்வளவு பருமனாக இருக்கிறது என்பதை அறிந்து கொள்ள வேண்டும். சில இடங்களில் தோல் கீழ் உள்ள பாகங்களுடன் ஒட்டிக் கொண்டு பிரிக்க முடியாமல் இருக்கும். (எ-டு) தலை முடி பாகம்-தலை மேலுள்ள தோல். இங்கு மயிர்க் கால்கள் ஆழமாகப் பதிந்து இருக்கும். தோலுக்கடியிலுள்ள தோலடிச்சவ்வு மிகவும் கெட்டியாக நார்ச்சவ்வுகளினால் இணைக்கப்பட்டிருக்கும். இந்த இடத்தில், தோலை அதனடியிலிருக்கும் தோலடிச் சவ்விலிருந்து பிரிப்பது கடினம்.

முகத்தில் முகச் சதைகள் (Facial muscles) தோலுடன் இணைந்திருக்கும். அங்கும் தோலைத் தனியாகப் பிரித்தெடுப்பது எளிதான வேலையன்று.

கை, கால்களில் இந்தக் கடினம் இருப்பதில்லை. தோலைத் தனியாக எடுப்பது மிகவும் எளிது. அதற்கடியிலுள்ள தோலடிச் சவ்வு சில இடங்களில் கொழுப்பு நிறைந்து தடிமனாகவும், சில இடங்களில் மெலிந்தும் காணப்படும். இது தவிர, தோலை மற்றப் பாகங்களிடமிருந்து தனித்துப் பிரிப்பது மேல் நிலை ஒட்டு இழைமம் (Superficial fascia). இந்த இழைமத்துக்கு அடியில், ஆழத்திலுள்ள உறுப்புகளை மூடிக்கொண்டிருக்கும் இழைமம் ஆழ்நிலை ஒட்டு இழைமம் (Deep fascia) எனப் படும்.

தோலுக்கடியில் இரத்தக்குழாய்களும் (Lymph vessels) நிணநீர்க்குழாய்களும் உள்ளன.

இரத்தக் குழாய்களைப் பற்றியும், அவற்றின் வகைகளைப் பற்றியும் ஒன்றுக்கொன்று இணைக்கப்படும் விதங்களைப் பற்றியும் நீங்கள் ஏற்கனவே அறிந்திருப்பீர்கள். ஆதலால் அவற்றைப் பற்றித் தற்பொழுது விவரிக்கவில்லை. அவற்றைப் பற்றி அறிந்த விவரங்களை நினைவுபடுத்திக் கொள்வது நல்லது.

நிணநீர்க் கழலைகள் (Lymph nods): தோலை அகற்றிக் கொண்டிருக்கும்போதும், ஆழத்தில் அறுத்துக் கொண்டிருக்கும்போதும் நூலில் விவரிக்கப்பட்ட உறுப்புகளைத் தவிர, நிணநீர்க்கழலைகள் கோலிக்காய்கள் போலத் தென்படும்.

சிறிதும் பெரிதுமாக கடுகளவிலிருந்து மொச்சைக்கொட்டையளவுவரை இவை பல அளவுகளில் இருக்கலாம். இவை நிணநீர்க் கழலைகள் எனப்படுவன.

இந்த நிணநீர்க்கழலைகளுக்கு வரும் நிணநீர்க்குழாய்கள் மிகப் பெரியனவாயிருந்தாலொழிய பார்ப்பது மிகக் கடினம். கொழுப்புக்குள் புதைந்து கிடக்கும் சிறிய நிணநீர்க்கழலைகளும் சில சமயம் கண்ணுக்குப் புலப்படா.

மற்றும் கவனிக்க வேண்டிய பொருள்கள்:

1. **நரம்புகள்:** இவை இரத்தக் குழாய்கள் போலில்லாமல் கட்டியாகவும் (துளையில்லாமல்) வெள்ளையாகவும் இருக்கும். இழுத்தால் கொஞ்சம் நீளும் சக்தியுள்ளது. மிகவும் பலமாக இழுத்தால்தான் அறுந்துவிடும். பல சிறுநரம்புகள் இழைம நார்க்கட்டுகளினால் (Fibrous tissue) பிணைக்கப்பட்டு இருப்பதால் இதற்கு இந்தச் சக்தியுள்ளது. தசைக்குச் செல்லும் நரம்புகளுக்கு இயக்க நரம்புகள் (Motor nerves) எனப்பெயர்.

தோலுக்குச் செல்லும் நரம்புகளுக்குத் தோல் நரம்புகள் (Cutaneous nerves) எனப்பெயர்.

மூட்டுகளுக்குச் செல்லும் நரம்புகளுக்கு மூட்டு நரம்புகள் (Articular twigs) எனப்பெயர்

பின்னிரண்டும், தோலிலிருந்தும், மூட்டிலிருந்தும் உணர்வுகளை மூளையிடம் கொண்டு செல்வதால் (Sensory nerves)

உணர்ச்சி நரம்புகள் (Sensory nerves) என்று கூறுவர். அந்த நரம்புகளை மூளையை நோக்கிச் செல்லும் நரம்புகள் (Afferent fibres) என்றும் சொல்வர்.

தசைக்குச் செல்லும் நரம்புகள் மூளையிலிருந்து வரும் ஆணைகளைத் தசைக்குக் கொண்டு சென்று கொடுத்து அதை வேலை செய்யத் தூண்டுவதால் அவற்றை இயக்க நரம்புகள் என்று கூறுவர். உணர்வு மூளையிலிருந்து தசையை நோக்கிக் கீழிறங்கி வருவதால் வெளிவரும் இழைகள், (Afferent fibres) வெளிவரும் நரம்புகள் என்றும் கூறுவர்.

வெளி நரம்புகள் மூளையிலிருந்தும் தண்டுவடத்திலிருந்தும் வருகின்றன. அவற்றிற்கு முறையே மண்டை நரம்புகள் (Cranial nerves), தண்டு நரம்புகள் (Spinal nerves) எனப்பெயர். மண்டை நரம்புகள், வலப் பக்கம் பன்னிரண்டும் இடப் பக்கம் பன்னிரண்டும் இருக்கின்றன.

தண்டு நரம்புகள் அவை சார்ந்திருக்கும் உடம்பின் பாகங்களைப் பொறுத்துக் கழுத்து நரம்புகள் (Cervical nerves), மார்பு நரம்புகள் (Thoracic nerves), வயிற்று நரம்புகள் (Lumbar nerves), புட்ட நரம்புகள் (Sacral nerves), வால் நரம்புகள் (Coccygeal nerves) எனப் பெயர்பெறும்.

ஒரு பக்கத்திற்குக் கழுத்து நரம்புகள் எட்டும், மார்பு நரம்புகள் பன்னிரண்டும், வயிற்று நரம்புகள் ஐந்தும், புட்ட நரம்புகள் ஐந்தும், வால் நரம்புகள் இரண்டு அல்லது மூன்றும் இருக்கின்றன.

இரத்தக் குழாய்கள் தமனிகள் உருண்டையாகச் சிவப்பு நிறத்தில் காணப்படும். உள்ளே குழாய் போன்று இருப்பதால், அழுத்தினால் தட்டையாகும். ஆனால் அழுத்திவிட்டவுடன் முன் போல் குழாய்நிலைக்கு வந்துவிடும். இழுத்தால் அறுந்துவிடலாம். சிரைகள் தட்டையாகக் காணப்படும்.

விருதி இழைமம் (Fascia)

மேல் விருதி அல்லது மேல்நிலை ஒட்டு இழைமம் (Superficial fascia)

தோலுக்கடியில் நார்களால் (Fibres) பின்னப்பட்டு ஒருதிரை

மாதிரி இருக்கும் சவ்வுக்கு மேல்நிலை ஒட்டு இழைமம் (**Superficial fascia**) எனப்பெயர். அதில் கொழுப்பும் கலந்திருக்கலாம்.

இந்த மேல்நிலை ஒட்டு இழைமத்தின் பருமன், அதில் இருக்கும் கொழுப்பின் அளவைப் பொறுத்தது. வெவ்வேறு இடங்களில் வெவ்வேறு பருமனில் இருக்கும். எ-டு: கண்ணிமைகளில் மிகவும் மெலிந்து காணப்படும். புட்டத்தில் (**Gluteal Region**) மிகவும் தடிமனாக இருக்கும். இதில் இரத்தக் குழாய்கள், தோல் நரம்புகள், நிணநீர்க்குழாய்கள், நிணநீர்க்கழலைகள் (**Lymph vessels and Nodes**) முதலியன புதைந்திருக்கின்றன.

ஆழ் அருவில்லது ஆழ்நிலை ஒட்டு இழைமம் (Deep fascia): ஆழ்நிலை ஒட்டு இழைமம், மேல் நிலை ஒட்டு இழைமத்தை விட மிகவும் உறுதியானது. அது இழுத்தால் நீளாது(**Unelastic**). இந்தத் திரை அடியிலுள்ள உறுப்புகளை நன்றாக மூடிக் கொள்கிறது. அடியிலுள்ள உறுப்புகளுக்குப் பாதுகாப்புக் கொடுக்கிறது.

சில இடங்களில் அதன் அடியிலிருந்து தடுப்புகள் (**Septa**) உள்ளே செல்லும். அந்தத் தடுப்புகள் தசைகளையும் மற்றும் நரம்புகளையும் இரத்தக் குழாய்களையும் நன்கு கெட்டியாக மூடிக்கொள்கின்றன. இன்னும் ஆழத்தில் பார்த்தால் இந்தத் தடுப்புகள் எலும்பு வெளி உறையுடன் (**Periosterum**) கலந்து விடும். சில தசைகள் இந்தத் தடுப்புகளுடன் இணைந்து ஒட்டிக் காணப்படும். தசைகளுக்கு இடையில் இந்தத் தடுப்புகள் செல்வதாலும் தசைகளைச் சுற்றிலும் ஆழ்நிலை ஒட்டு இழைமம் இருப்பதாலும் தசைகள் தனியாக ஒன்றையொன்று தொடாமல் தனியாக இயங்க ஏதுவாயிருக்கின்றன.

கட்டு இழைமத்தகடு (Retinaculum): ஆழ்நிலை ஒட்டு இழைமம் சில இடங்களில் மிகவும் வலிமையான பட்டைகளாகத் திகழும். இவை முக்கியமாகக் கணுக்கை (**Wrist**), கணுக்கால் (**Ankle**) முதலிய இடங்களில் காணப்படும். இந்த இடங்களில் இவை வலுப்பெற்றிருக்கும். அடியில் செல்லும் தசைநாண்களை (**Tendons**) நன்றாக அழுத்திப் பிடித்திருப்பதுடன் அவை

இயங்கும்போது பிறழாமலும் பார்த்துக் கொள்கின்றன. மேலும் நீளமான தசைகள், தோற்ற நிலையிலிருந்து (எழுவா யிலிருந்து) புறப்பட்டுச் செருகு நிலைக்குச் (பற்று வாய்க்கு) செல்லும் போது, பல இடங்களில் வளைத்துத் திசையை மாற்ற வேண்டியிருக்கும். திசைமாறும் இடங்களில் நல்ல பிடிப்பு வேண்டியிருக்கிறது. அப்படிப்பட்ட பிடிப்பு தசையைப் பிற ழாமல் வைத்திருப்பதுடன், தசையின் இயங்கும் வேகத்தையும் குறைத்துவிடாமல் காத்துக்கொள்கிறது.

தசைச் சவ்வு அல்லது வலச்சி விருத்தி (Aponeurosis): இழை மத்துடன் தசைகள் சேர்ந்து விடும்போது, தசையின் இழுப்புச் சக்தியைத் தாங்க வேண்டிய அவசியம் இழைமத்துக்கு ஏற் படுகிறது. அப்போது அது வலுப்பெற்ற தசைச் சவ்வாகத் திகழ்கிறது.

இணைப்பு இழைமங்கள் (Ligaments joints): மூட்டுகளைச் சுற்றியிருக்கும் இழைமம், மூட்டுகள் அசையும்போது புரண்டு விடாமல் காப்பாற்றும் பொறுப்பைப் பெற்றுள்ளது. அது இடையிடையே தடித்து வலுப்பெற்று, இணைக்கும் கயிற்றின் உருவத்தைப் பெற்று விளங்குகிறது. இப்படித் தடித்திருப்பவை இணைப்பு இழைமங்கள் என அழைக்கப்படுகின்றன.

தசைகள்: அநேகமாக எல்லாத் தசைகளும் ஆழ் இழைமத் திற்கு அடியிலிருக்கும். ஆனால், சில தசைகள் ஆழ் இழைமத் திற்கு மேல்நிலையிலேயே தோலுடன் ஒட்டிக்கொண்டிருக்கும்.

எ-டு: 1. முகத்திலுள்ள தசைகள் (**Fascial muscles**)

2. ஆசனத் துளையைச் சுற்றியுள்ள தசை (**Sphincter-ani externus muscle**)

3. விதைப்பையின் (**Scrotum**) தோலிலுள்ள **Dartos** தசை.

மாணவர் முன்கூட்டியே தோலை அறுப்பதற்குமுன், தோலில் ஏதேனும் தசைகள் ஒட்டியிருக்கின்றனவா என்று சோதித்துப் பின்னர் அறுப்பது நல்லது.

தசைகள் பல வகைப்படும். சில தொடக்க நிலையிலிருந்து (Origin) செருகு நிலைவரை (Insertion) ஒரேயளவாக இருக்கும். இத்தசை நார்கள் இணையாகச் (Parallel) செல்லும். (படம் 5)



படம் 5

இணையாகச் செல்லும் நார்கள்கொண்ட தசை

(எ-டு) தொடையில் ரம்பத்தசை, கழுத்தில் நாடாத்தசை (Ribbon muscle).

சில இடையில் பருத்துத் தடிமனாகக் காணப்படும். மேலும் கீழும் சிறுத்துத் தண்டாகிவிடும். (எ-டு) கையின் இரட்டைத் தலைத் தசை (Biceps Brachi). இவ்வாறு இருக்கும் தசைத் தண்டுகள் குறுகியனவாக இருக்கலாம் அல்லது நீளமாக நெடுந்

தூரம் செல்லலாம் (படம் 6). தசைகள் ஒரு வழி நார்த்தசை (Unipennate), இரு வழி நார்த்தசை, பல வழி நார்த்தசை (Multipennate), சுற்று வழி நார்த்தசை எனப் பல வகைப்படும். (படம் 7). ஒரு வழி நார்த்தசை தசை நாண் ஓரத்தில் இருக்கும். தசை நார்கள் தொடக்க நிலையிலிருந்து சாய்வாக இத் தசைநாணை நோக்கிச் செல்கின்றன.

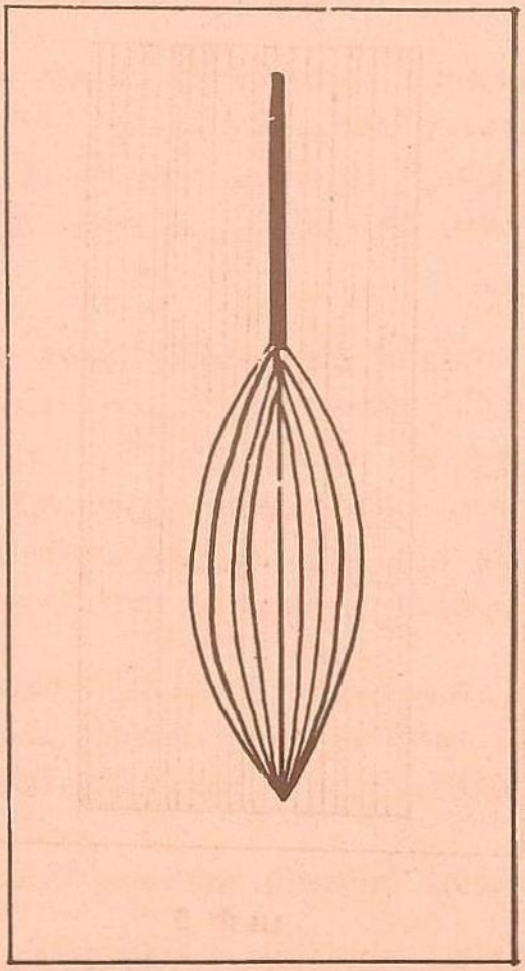

படம் 6 இடை பருத்த தசை

இரு வழி நார்த்தசை (Bipennate): மையத்தில் ஒரு தசை நாண் செல்லும். இதன் இரு பக்கமும் தசை நார்கள் தொடக்க நிலையிலிருந்து சாய்வாக இறங்கி, தசை நாணுடன் இணைகின்றன. பல வழி நார்த்தசைகள், தசை நார்கள் அகண்ட

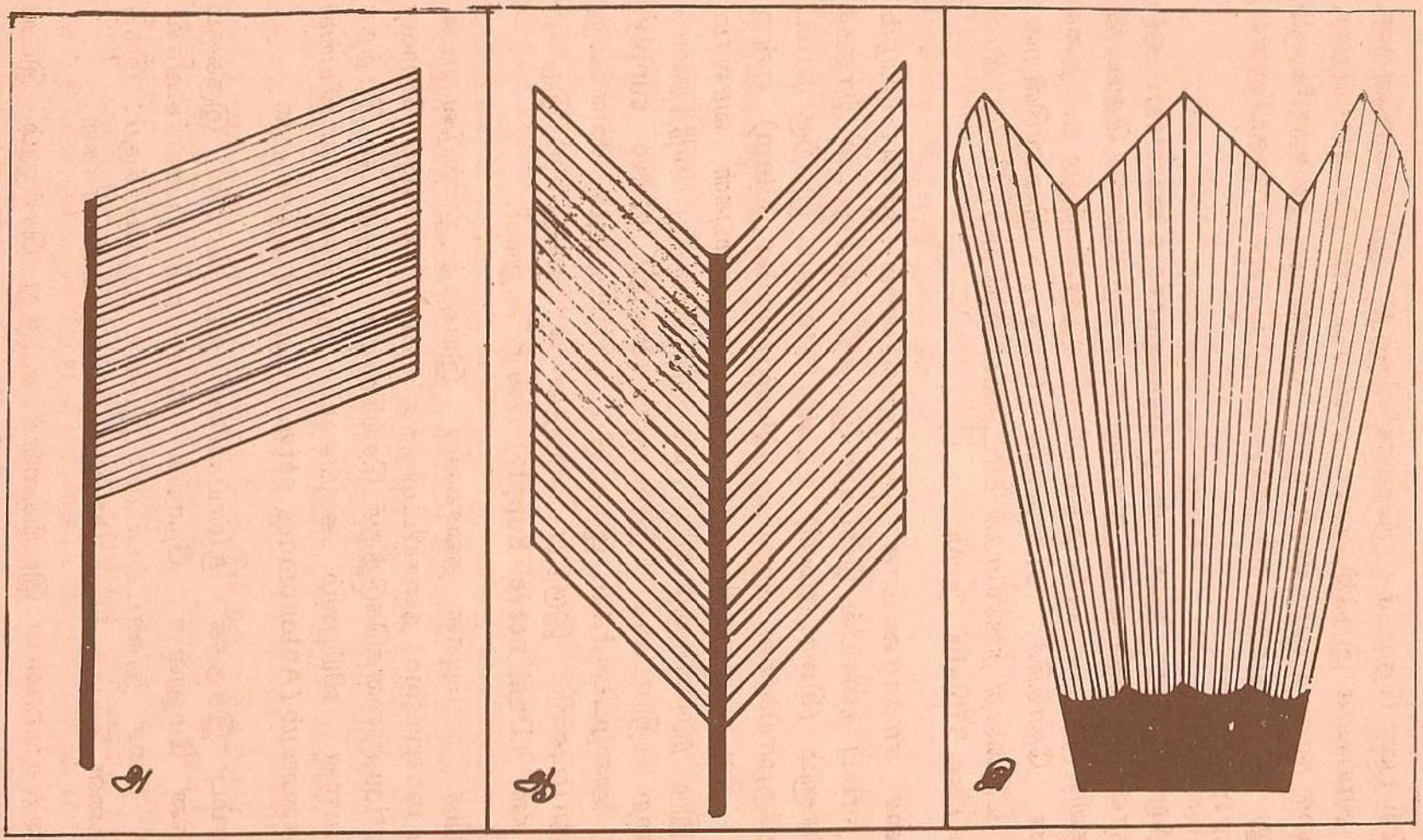

ஒரு வழி நார்த்தசை　　படம் 7. தசை உருவங்கள　　பல வழி நார்த்தசை

அ. ஒருவழி நார்த்தசை　　ஆ. இருவழி நார்த்தசை　　இ. பலவழி நார்த்தசை

பரப்பில் பல தொடக்க நிலைகளிலிருந்து ஆரம்பமாகின்றன. அவை சாய்வாக இறங்கி, தசை நாண்களுடன் இணைகின்றன. பல தசை நாண்களும் அவற்றுடன் இணைந்த தசைநார்களும் சேர்ந்து பெருந்தசையாகக் காணப்படும். (எ-டு) கையிலுள்ள முக்கோணத் தசை.

சுற்று வழி நார்த்தசைகள் (Circumpennate muscles): ஒரு தசைநாண் நடுவிலிருக்கும். தசை நார்கள் சுற்றிலுள்ள தொடக்க நிலைகளிலிருந்து உற்பத்தியாகி நடுவிலிருக்கும் தசை நாணை நோக்கிச் சாய்வாகச் சென்று இணைகின்றன. இவை உருளைத் தசையாகக் காட்சியளிக்கின்றன. (எ-டு) காலிலுள்ள பின் Tibialis தசை.

தசை சாதாரணமாக ஒரு நரம்பினால் தூண்டப்படும். அந்த நரம்பு தசையில் நுழையும் இடத்தில் அதனுடன் இரத்தக் குழாய்களும் (சிரை, தமனி) உடன் செல்லும். இதற்கு நரம்பு இரத்தக்குழாய்களின் வாயில் (Neurovascular hilum) என்று பெயர். சில சமயங்களில் தசைக்கு இரு நரம்புகள் வரலாம். இந்த இரு நரம்புகளும் ஒரு மூல நரம்பிலிருந்து வந்ததனால் அவற்றை இரட்டை நரம்புகள் (Double Nerve supply) என்று அழைப்பார்கள். இந்த இரு நரம்புகளும் வெவ்வேறு மூல நரம்புகளில் இருந்து வந்ததனால் அவற்றை இருவித நரம்புகள் (Dual nerve Supply) என்று கூறுவர்.

இந்த நரம்புகள் தசைகளை இயக்கத் தூண்டுவதுடன் (Motor innervation) தசையிடமிருந்து உணர்வுகளையும் (Sensory innervation) மூளைக்கெடுத்துச் செல்கின்றன. அத்துடன் இரத்தக் குழாய்களை விரியவும் சுருங்கவும் இயக்கும் தானியங்கி நரம்புகளையும் (Autonomous nerves) கொண்டிருக்கிறது.

நரம்பு இரத்தக் குழாய்களின் நுழைவாயில் இருக்கும் இடத்தின் மேலுள்ள தோலில் மின்சாரம் பாய்ச்சினால், அந்தத் தசை தூண்டப்பட்டு இயங்க ஆரம்பிக்கும். இந்த இடங்களை இயக்குமிடம் (Motor points) என்பார்கள்.

தசை கடினமான இடங்களைக் கடந்து செல்லும் இடங்களில் (எ-டு) எலும்புகள், மூட்டுகள் . அவை இயங்கும்போது

அழுத்தமில்லாமல் இருப்பதற்கும், தேயாமல் இருப்பதற்கும் அவற்றுக்கு இடையில் ஓர் எண்ணெய் போன்ற நீர் நிரம்பிய பை இருக்கிறது. இந்த நீர் கெட்டியாக இருக்கும். அந்த நீர்ப்பைக்கு முழிப்பை (**Bursa**) எனப் பெயர்.

இவை தவிர தசை முடிவில் இருக்கும் தசை நாண்களுக்கும் (**Tendon**) உறைகள் உண்டு. இவற்றிற்கு மூட்டு நீர் உறை (**Synovial sheaths**) என்று பெயர். இவையும் தசை நாண்களைத் தேயாமல் பாதுகாக்கின்றன.

மூட்டுகளைப்பற்றி மருத்துவக் கல்லூரி மாணவர்கள் ஏற்கனவே கீழ் வகுப்புகளில் கற்றிருப்பார்கள். அவற்றை நினைவு கூர்வது நல்லது.

எலும்புகளைப் பற்றிய விவரங்களை உடற்கூறு நூல்களில் தெரிந்து கொள்ளவும்.

அறுவை வழிகள் (Dissection Procedures)

ஒவ்வொரு மாணவனும் அறுவைக் கூடத்திற்குள் செல்லும் போது, தம் நினைவுக்குக் கொண்டு வருவது இறந்த மனிதர்களின் சடலங்கள் இருக்கும் இடத்திற்கு அவர்கள் கற்க வந்திருக்கிறார்கள் என்ற உண்மையாகும். இறந்த மிருகங்களின் உடல்களை வைத்துக் கற்பது அல்ல மனித உடல் அமைப்பைக் கற்கும் முறை. கற்பதற்காகக் கிடைப்பது இறந்த மனிதரின் உடல்கள் என்பது, கிடைத்தற்கரிய பொருள் கிடைத்த தற்குச் சமம். மனித உடல் மதிக்க முடியாததொரு பொருள். அந்த மனித உடல், கல்வி கற்பதற்காகப் பயன்படுமேயானால் அது மிகவும் மதிக்கத்தக்கது. அப்படிக் கற்ற கல்வி, மனித சமூகத்திற்கு நோய்களைக் களையப் பயன்படுவதால், அந்த மனித உடலின் மதிப்பு இன்னும் கூடுகிறது. இதற்கும் மேல், இந்த மனித உடல் மாணவர்களுக்கு அதைச் சிறுகச் சிறுக அறுத்துக் கற்றுப் பிற்காலத்தில் வளமோடு இருப்பதற் காக அவர்களது கல்விக்கும் நலத்துக்கும் தன்னைத் தியாகம் செய்து கொண்டிருக்கிறது என்பதை உணரும்போது, மாணவர் கள் அதற்கு நன்றிக்கடன் செலுத்தக் கடமைப்பட்டிருக் கிறார்கள்.

ஆதலின் மாணவர்கள் அறுவைக் கூடத்தை ஓர் ஆலயமாகக் கருதக் கடமைப்பட்டிருக்கிறார்கள். அது ஓர் அறிவாலயம். அந்த ஆலயத்தில் மாணவர்களுடைய பிற்கால வாழ்வுக்காகத் தம்மைத் தியாகம் செய்து கொண்டிருக்கும் மனிதர்கள் நிறைய இருக்கிறார்கள். அங்கு அமைதியாகவும் அடக்கமாகவும் இருப் பதுடன் மனித உடலை வீணாக்காமலிருக்கவும் கற்கவேண்டும்.

கருவிகள்

அறுவைக் கத்தி (Scalpel) கூர்மையாக இருப்பது நல்லது. தோலை வெட்டுவதற்கும், உள்ளே சதைகள் மற்ற உறுப்புகளை வெட்டுவதற்கும் கத்தியைப் பயன்படுத்தவேண்டும். கத்தி கூர்மையாக இல்லாவிடில் சரியாக வெட்டாது. உறுப்புகள் சிதையும். ஆகவே கத்தியை அடிக்கடி கூர்மைப்படுத்திக் கொள்ளவேண்டும்.

தோலை நீக்கியபின், இழைமம் தென்படும். மேலொட்டு இழைமம் மேலாகவும், ஆழ் இழைமம் ஆழத்திலும் தென்படும். அவை வெவ்வேறு தடிமனிலும் பலத்திலும் இருப்பவை. சில வற்றைக் கையை வைத்தோ, கத்தியின் பின்பாகத்தைப் பயன் படுத்தியோ, இடுக்கி (Forceps) வைத்தோ நீக்கிவிடலாம். ஆனால் சிலவற்றைக் கூர்மையான கத்தியினால் அறுத்து எடுக்கவேண்டும்.

தோலுக்கடியில் நரம்புகள், இரத்தக் குழாய்கள் செல்லு கின்றன. தோல் நரம்புகளைக் கூடியவரை கண்டுபிடித்தல் நல்லது. அதற்காக அதிக நேரம் செலவழிக்கத் தேவையில்லை. அவை தொடங்கும் இடத்தைக் கண்டுபிடித்து விடலாம். அவற்றைத் தோலில் தேடிக்கொண்டிருக்க வேண்டிய அவசிய மில்லை.

சிறு இரத்தக் குழாய்களைப் பற்றிக் கவலைப்பட வேண் டிய அவசியமில்லை. கைகொண்டோ, கொறடு கொண்டோ இழைமம், சிறு இரத்தக் குழாய்கள், நிணநீர் முடிச்சுகள், நிண நீர்க்குழாய்கள் முதலியவற்றை நீக்கிவிடலாம்.

அடியிலிருக்கும் உறுப்புகளைப் பற்றிப் படிப்பதற்கு வசதி யாக அவற்றை நன்றாகச் சுத்தம் செய்யவேண்டும். அவற்றின்

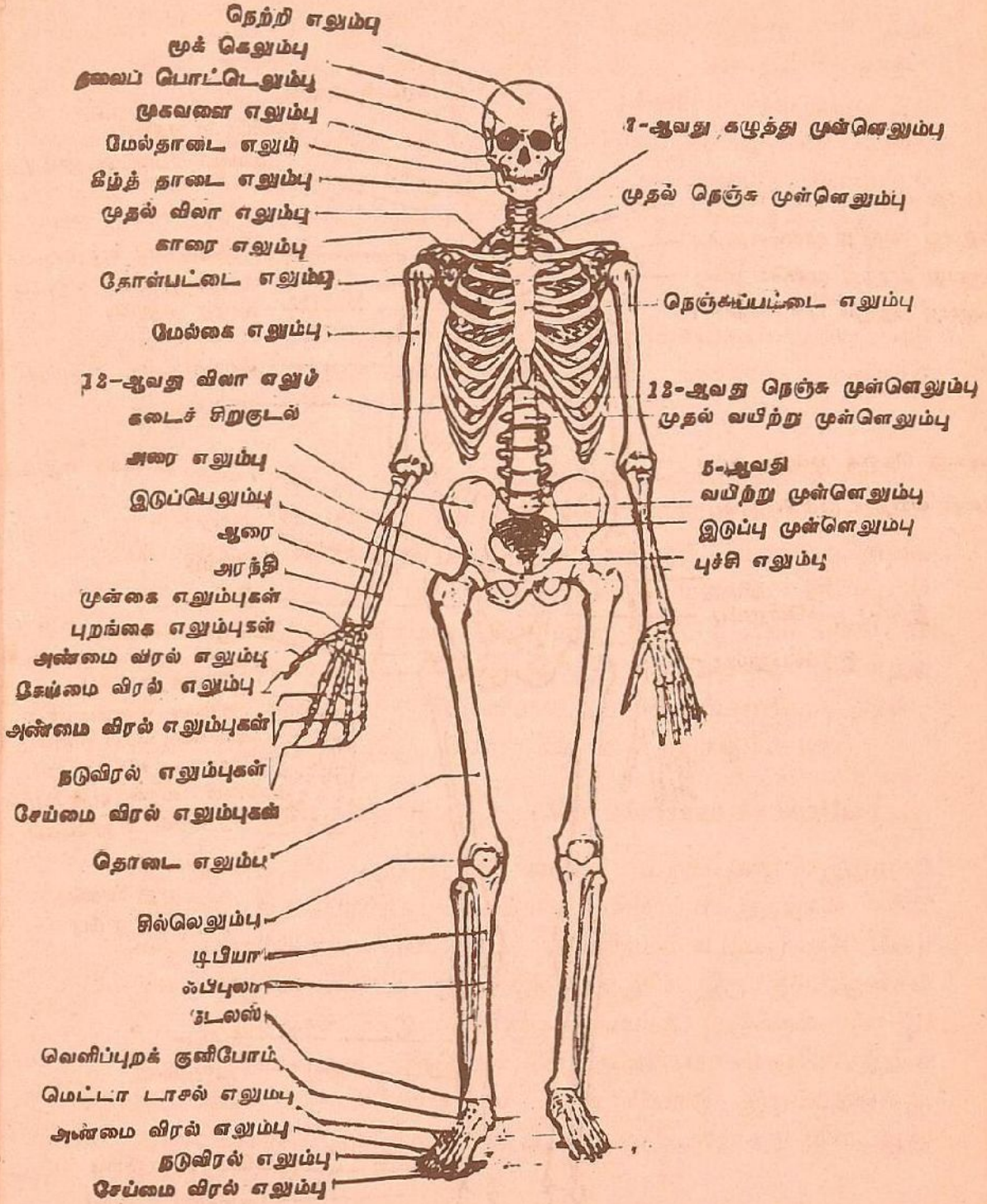

படம் ௪. மனித எலும்புக்கூடு—முன்தோற்றம்

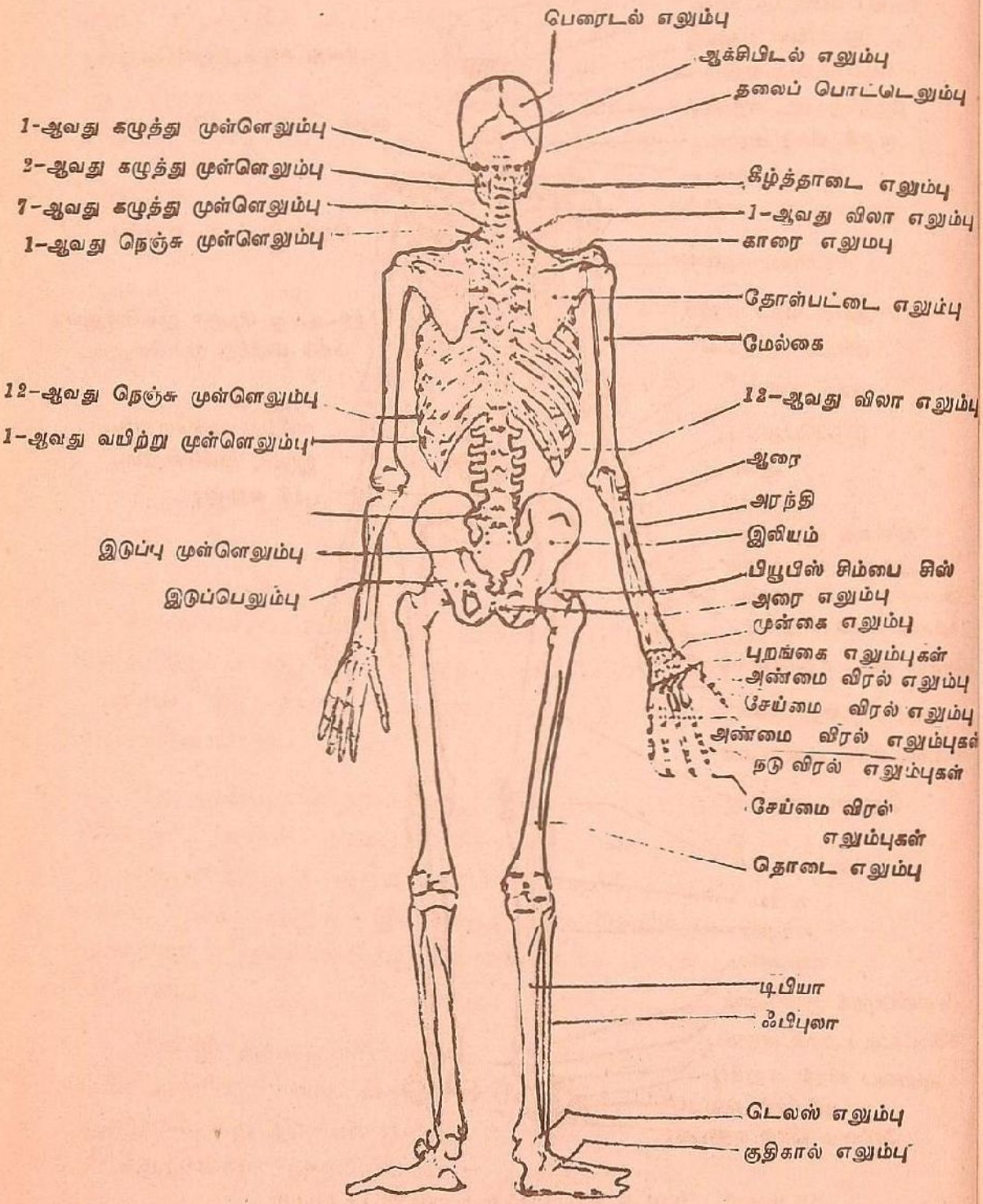

படம் 9. மனித எலும்புக்கூடு பின்தோற்றம்

மேல் ஒட்டியிருக்கும் இழைமம் போன்றவற்றை எடுத்து விட வேண்டும். அப்படி எடுக்கும்போது, அவற்றிற்கு வரும் நரம்புகளையும் இரத்தக் குழாய்களையும் பாதுகாத்துக் கொள்ள வேண்டும். இந்த மாதிரி நேரங்களில், கூடியவரை கத்தியைப் பயன்படுத்தாமல் இருப்பது நல்லது. மாறாகக் கொறடு பயன்படுத்துவது நல்லது. தசைகளைத் தோற்ற நிலையிலிருந்து செருகுநிலை வரை சுத்தம் செய்து ஒன்றோடு ஒன்று ஒட்டாமல் சுத்தப்படுத்த வேண்டும். இப்படிச் செய்வது, அருகிலுள்ள உறுப்புகளைப்பற்றிய முழு விவரங்களையும் கண்டுகொள்வதற்கு மிகவும் உதவியாக இருக்கும்.

தசைகளில் இருக்கும் நரம்பு இரத்தக் குழாய்களின் வாயில் களைச் (**Neurovascular hilum**) சிதைத்துவிடாமல் பார்த்துக் கொள்வதுடன் அவற்றைச் சுத்தப்படுத்தவும் வேண்டும். தமனி களுடன் சிரைகளும் செல்லும். இந்தச் சிரைகளில் சில முக்கி யமான சிரைகளில்லாமல் (**Accompanying**) ஒட்டிச் செல்லும் சிரைகளாகவிருக்கும். இம்மாதிரிச் சிரைகளைக் களைந்து விடலாம். களைந்து விட்டால் தமனியைப்பற்றியும், நரம்பு களைப் பற்றியும் முழு விவரம் காண ஏதுவாகும்.

மாறுபாடுகளும் குறைபாடுகளும் (Variation and anomalies)

நூலில் விவரித்த மாதிரி எல்லா உறுப்புகளும் இருக்கும் என்று எதிர்பார்க்க முடியாது. சில மாறுதல்கள் சில உடம்புகளில் காணப்படலாம். அவற்றால் உடம்புக்குக் கேடு இல்லாமலும், பெரும் குறை இல்லாமலும் இருக்கும். ஆனால் சில மாறுதல்கள் கேடு விளைவிப்பவையாக இருக்கும். (எ-டு) இதயக் கோளாறு. சிரைகள், சிறுதமனிகள் முதலியவற்றின் ஓட்டங்கள் எல்லோருக்கும் ஒன்றுபோல் இருப்பதில்லை. அவை மாறுபடக்கூடும். ஆனால், அதைப் பொறுத்து இடையூறு எதுவும் இராது.

சில குறைபாடுகள் (வளர்ந்த மனிதனின் உடம்பில் தென் படுபவை) இடையூறு விளைவித்திருப்பினும் அந்தக் குறை பாடுகளுடனேயே மனிதன் வாழ முடிந்திருக்கிறது. மனிதன்

குறையுள்ள **(Handicapped)** வாழ்க்கையினால் முழுமையாக வாழமுடியாமல் போகிறது.

சில குறைபாடுகள் ஆயுளைக் குறைத்துவிடும். சில குறைகளுடன் பிறந்தால் அக்குழந்தை பிறந்தவுடன் இறந்துவிடுகிறது. சில குறைகள் குறை மகப்பேற்றில் கொண்டுவிடும்.

மாணவர்கள் பாடங்களை ஓர் ஆய்வு மனப்பான்மையுடன் அணுக வேண்டும். மாறுபாடுகள், குறைபாடுகள் தென்படும் போது அவற்றைப் பற்றிய விவரங்களை அவர்களின் ஆசிரியர்களிடமிருந்தும் தொடர்புள்ள விரிவான நூல்களிலிருந்தும் கற்றுக்கொள்ளவேண்டும். உடம்பைப்பற்றிய நூல்கள் மிகவும் விரிவானவை. இந்நூல் அறிமுகம் செய்யும் நூல் என்பதை மனத்தில் கொள்ளவேண்டும்.

மேலும் இறந்த உடலை வைத்துக் கொண்டு கற்கிறோம். உயிருள்ள உடலில் இதே மாதிரியாக இருக்கும் என்று எதிர் பார்ப்பது தவறு. இறந்தபின், அது பக்குவப்படுத்தப்பட்டுப் படிப்பதற்காக வருகிறது. கடினப்படுத்தப்படுகிறது. இதனால் இயற்கை நிறங்கள் மாறுபடுகின்றன. மேலும் படுத்த நிலையிலேயே போடப்படுகிறது. இவை சில மாற்றங்களை ஏற்படுத்துகின்றன. உயிருள்ள இயங்கும் உடலில் உள்ள தன்மை, இறந்த உடலை வைத்துக் கற்கும்போது முழுமையாகப் புரிய முடியாவிட்டாலும், உயிருள்ள உடல்களை அறுத்துப் பார்க்க வசதியில்லாததால் இம்முறை கையாளப்படுகிறது. சில குறைகளிருந்தாலும் இம்முறை மிகவும் பயனுள்ளது தான். ஆதலால் மாணவர்கள் எப்போதும் உயிருள்ள உடலில் எப்படியிருக்கும் என்ற ஆய்வு மனப்பான்மையுடன் இப் பாடத்தை அணுக வேண்டும்.

பகுதி 2

கை

கைகள் அறிமுகம்

(UPPER LIMBS)

கை என்று சொல்லப்படுவது தோள் (**Shoulder**), மேற்கை (**arm**), முன் கை (**Forearm**), கை (**hand**), விரல்கள் (**fingers**) எல்லாவற்றையும் சேர்த்துக் குறிப்பிடும் சொல்லாகும். (படம். 8, 9)

தோள் என்பது ஒரு பரந்த இடத்தைக் குறிக்கும். அதில் அக்குள் (**Axilla**) பின்னால் பட்டை எலும்பைச் சுற்றியிருக்கு மிடம் (**Scapular region**), முன்னால் மார்புடன் கையை இணைக் கும் தசையைச் சுற்றிய இடம் (**Pectoral region**), தோள்பட்டை (**Shoulder**) முதலியன அடங்கும். அதற்குள் அடங்கிய மூட்டு கள் தோள் மூட்டும் அதையடுத்துள்ள மூட்டுகளும் ஆகும். இந்த மூட்டுகள் பட்டை எலும்பையும் காரை எலும்பை யும் இணைப்பன ஆகும். கையை மார்புடன் இணைப்பது நெஞ்சுவிலாக்காரை எலும்புமூட்டு (**Sterno clavicular joint**), காரை எலும்பு, விலா எலும்புடன் இணைகிறது. இதில் உள்ள எலும்புகள் தோள்பட்டை எலும்பு, கழுத்துப்பட்டை எலும்பு, மேற்கை எலும்பின் மேல் பாகம் முதலியன. கை, மார்புடன் ஒரே ஒரு எலும்பு மூலம்தான் ஒட்டிக்கொண் டிருக்கிறது என்பது கவனிக்கத்தக்கது. காரை எலும்பினுடைய உள்முனை நெஞ்சுப்பட்டை எலும்பு, மார்பின் முன்னிருக்கும் மைய எலும்புடன், ஒரு மூட்டு ஏற்படுத்தி ஒட்டிக் கொண் டிருக்கிறது. இது தவிர வேறெந்த இடத்திலும் மூட்டுகள் மூலம் எலும்புகளுடன் பிணைப்பு இல்லை. அதற்குப் பதிலாக வலுத்த தசைகள் பெரிய மார்புத்தசை, சிறிய மார்புத்தசை டிரெப்பிசியஸ், முன் ரம்பத்தசை போன்றவை கை எலும்பு களையும் மார்பு எலும்புகளையும் முள்ளெலும்புகளையும் (**Vertebra**) இணைத்துக் கைகளுக்குத் திறன் கொடுக்கின்றன. மேற்கை என்பது தோள்மூட்டுக்கும் முழங்கை மூட்டுக்கும் இடையில் உள்ள இடத்தைக் குறிக்கும். இதில் உள்ள எலும்பு

மேல்கை எலும்பு (**Humerus**) எனப்படும். அந்த எலும்பு தோள் மூட்டில் பட்டை எலும்புடனும் முழங்கை மூட்டில் ஆரை (**Radius**), அரந்தி (**Ulna**) என்ற முன்கை எலும்புகளுடனும் இணைகின்றது. முன்கைஎன்பது முழங்கை மூட்டுக்கும் கணுக்கை மூட்டுக்கும் இடையில் உள்ளது. அதில் உள்ள எலும்புகள் ஆரை, அரந்தி எனப்படுபவை. இவற்றின் இருக்கை முன்கை யின் இருப்பைப் (**Position**) பொறுத்தது. முன்கை பெறும்நிலை யில் (**Supine**) இருந்தால் ஆரை வெளிப்பக்கமும், அரந்தி உள் பக்கமும் இருக்கும். முன்கை புறநிலையில் (**Prone**) இருந்தால் வெளிப்பக்கமிருந்த ஆரை உள்பக்கமாக வந்துவிடுகின்றது. ஆகவே முன் கையின் கீழ்ப்பாகத்தில் ஆரை உட்புறமும், அரந்தி வெளிப்புறமும் இருக்கும். முன்கையின் மேல்பாகத்தில் பெறும்நிலையில் இருப்பது போலவே அரந்தி உட்புறமும் ஆரை வெளிப்புறமும் இருக்கின்றன.

இயல்-1

கை

கையைப் பல பாகங்களாகப் பிரிக்கலாம்.

1. கணுக்கை (**Wrist**)
2. உள்ளங்கையை முன்புறத்திலும் புறங்கையைப் பின் புறத்திலும் கொண்ட மூலக்கை (**Hand proper**).
3. விரல்கள் என்பவை.

அவை கணுக்கையிலுள்ள எலும்புகள் முன்கை எலும்புகள் (**Carpal bones**) எனப்படும் (படம் 10) எட்டுச் சிறிய எலும்புகள் இருக்கின்றன. அண்மை வரிசையில் (**Proximal**) நான்கும், சேய்மை வரிசையில் (**Distal**) நான்கும் இருக்கின்றன. அவை ஒன்றோ டொன்று மூட்டுகள் மூலம் சேர்ந்துகொள்கின்றன. அண்மை வரிசையிலுள்ள எலும்புகள் ஆரையுடன் இணைந்துகொள்கின் றன. அந்த மூட்டுக்கு ஆரை முன்கை மூட்டு எனப்பெயர். சேய்மை வரிசையிலுள்ள எலும்புகள், கையிலுள்ள ஐந்து பின் கைப்புற (**Metacarpal**) எலும்புகளுடன் இணைகின்றன. (பின் கைப்புறத்தை ஒட்டியுள்ளது). இந்த மூட்டுகள் ஐந்து ஆகும்.

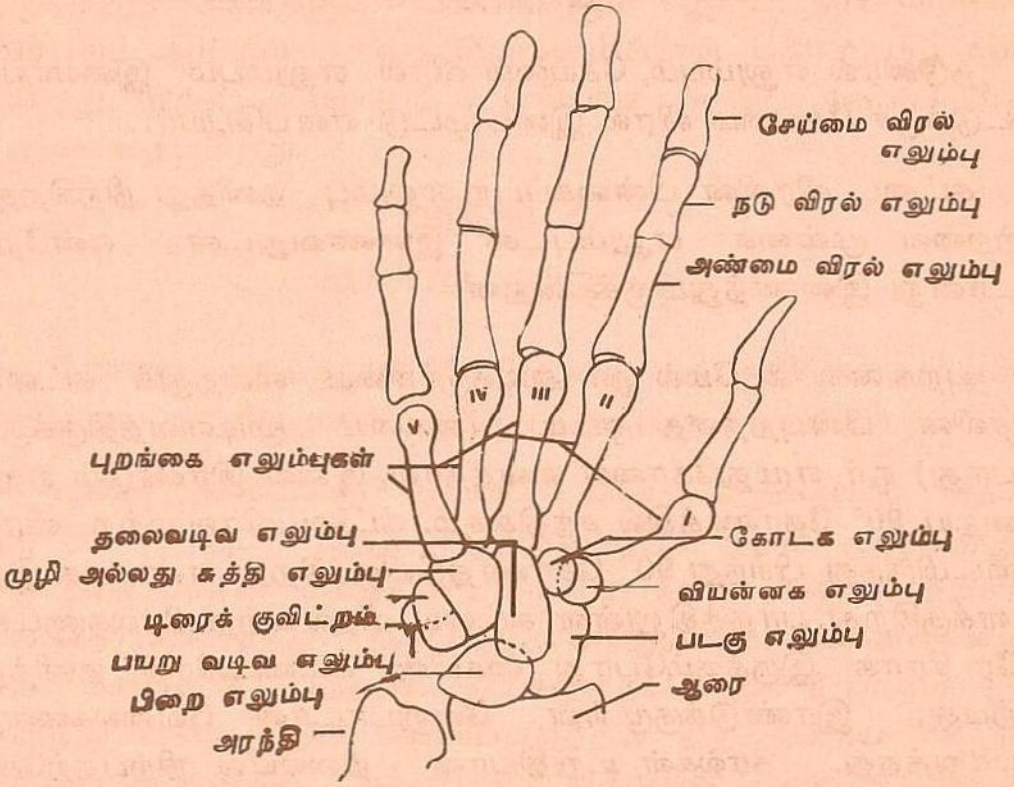

படம் 10. கையெலும்புகள்

அவற்றுக்கு முன் கைப்புற மூட்டுகள் எனப்பெயர். விரல்களில் **(Digits)** மூன்று விரல் எலும்புகள் **(Phalanx)** உள்ளன. ஆனால், கட்டை விரலில் இரண்டு விரல் எலும்புகள்தான் உள்ளன.

விரல்களிலுள்ள மூன்று எலும்புகளுக்கும் அண்மை விரல் எலும்பு, நடுவிரல் எலும்பு, சேய்மை விரல் எலும்பு எனப் பெயர்.

கட்டை விரலில் அண்மைவிரல் எலும்பும், சேய்மை விரல் எலும்பும்தான் உள்ளன. நடு விரல் எலும்பு இல்லை.

அண்மை விரல் எலும்பு, பின்கைப்புற எலும்புடன் இணையும் மூட்டுக்குப் பின்கைப்புற விரல் எலும்பு, மூட்டு எனப் பெயர்.

அண்மை விரல் எலும்பும், நடுவிரல் எலும்பும் இணையும் மூட்டுக்கு அண்மை விரல் இடை மூட்டு எனப்பெயர்.

நடுவிரல் எலும்பும், சேய்மை விரல் எலும்பும் இணையும் மூட்டுக்குச் சேய்மை விரல் இடைமூட்டு எனப்பெயர்.

கட்டை விரலின் பின்கைப்புற எலும்பு தனித்து நிற்கிறது. மற்றவை முன்கை எலும்புடன் இணைவதுடன், ஒன்றோடொன்று இணைந்துமிருக்கின்றன.

புறங்கையின் மேல் ஓர் அடிக்குச்சியை வைத்துக் கட்டை விரலின் பின்புறத்தை ஒட்டி (கையை மூடிவைத்திருக்கும் போது) ஓர் எழுதுகோலை வைத்தால், இவை இரண்டும் ஏறக் குறைய 90° கோணத்தில் சந்திக்கும். கட்டைவிரல் மற்ற விரல் களிடமிருந்து பிரிந்து 90° கோணத்திலிருக்கிறது என்பதை இது விளக்குகிறது. பாதத்திலுள்ள கட்டை விரல் மற்ற விரல்களுடன் ஒரே சீராக இருக்கும்போது கையின் கட்டைவிரல் தனித்து நிற்பது, இரண்டுக்குமுள்ள வேறுபாடான வேலைகளைப் பொறுத்தது. கால்கள் உறுதியான நிலையில் நிற்பதற்கோ நடப்பதற்கோ ஓடுவதற்கோ பயன்படுவதால் எல்லாவிரல்களும் சமமான நிலையில் இருக்க வேண்டியது தேவையாகிறது. ஏதாவது புறண்டு நின்றால் மேற்படி வேலைகள் செய் வது கடினம்.

ஆனல் கை பிடிப்பது, தூக்குவது, உணவை எடுத்துவாயில் கொடுப்பது முதலான வேலைகளைச் செய்ய வேண்டியிருக்கிறது. சரியாகப் பிடிப்பதற்குக் கட்டை விரல் தனித்து நிற்கவேண்டிய கட்டாயம் ஏற்படுகிறது.

அதேபோல் பிடிப்பதற்கு வசதியாக உள்ளங்கையில் முன் பாகத்தில், கட்டை விரலின் அடிப்பக்கத்தில் ஒரு மேடும், சுண்டு விரலின் அடிப்பக்கத்தில் ஒருமேடும், மற்ற விரல்களின் அடிகளில் மேடுகளும் இருக்கின்றன.

கட்டைவிரலின் அடிப்பக்கம் இருக்கும் மேட்டிற்குப் பெரு விரல்மேடு (**Thenar eminence**) என்றும், சுண்டு விரலின் அடிப் பக்கம் உள்ள மேட்டிற்குச் சுண்டுவிரல் மேடு(**Hypothenar emine-**

nce) என்றும் பெயர். இவற்றுக்கு இடையில் கையில் பள்ளம் இருக்கிறது. மேடுகளும் பள்ளங்களும் இருப்பதால் கையின் முன்புறம் ஆழமில்லாத ஒரு கிண்ணம்போல் தோற்றம் அளிக்கின்றது. இந்த அமைப்பும் உறுதியாக ஒரு பொருளைப் பிடிப்பதற்கு உதவுகிறது.

இயல்-2

மார்பும் அக்குளும்

தோலை அறுக்குமுன் சில வெளிப்புறக் குறிகளை (**Surface markings**) மாணவர்கள் அறிந்து கொள்ள வேண்டும்.

மல்லாந்து கிடக்கும் உடம்பில் காரை எலும்பைத் தொட்டுப் பார்க்கவும். இந்த எலும்பு அதன் நீளம் முழுவதிலும் தொட்டுப்பார்க்க வசதியாக, முன்புறத்தில் சதைப்பற்றில்லாமல் தோலையடுத்து இருக்கிறது. அதனுடைய வளைவுகளைக் கவனிக்கவும். உட்புறத்தில் ஏறக்குறைய 3-இல் 2 பாகம் முன் குவிந்து காணப்படும். வெளிப்புறத்தில் ஏறக்குறைய 3-இல் 1 பாகம் பின்குவிந்து காணப்படும். தோளின் மேல்பாகத்தில் அதனுடைய வெளிமுனை நன்றாகத் தென்படும். அதேபோல் உள்முனையும் மார்பில் நன்றாகத் தென்படும். காரைஎலும்பின் உள்முனையில் மார்பெலும்புடன் சேருவதால் விலாக் காரை எலும்பின் மூட்டும், வெளிமுனையில் பட்டைஎலும்பின் ஒரு பாகமான கோடிமுனையுடன் (**Acromion**) சேருவதால் கோடிமுனைக்காரை எலும்பு மூட்டும் இருக்கின்றன. இவை எளிதான அடையாளங்கள். காரை எலும்பிற்குப்பின் பட்டை எலும்பின் ஒரு பாகமான கோடிமுனை தென்படும். அது உள் புறத்தில் ஒடுங்கி வெளிப்புறத்தில் அகன்றிருக்கும். வெளிமுனை பட்டை போல் வளைந்து காரை எலும்பின் வெளிமுனையுடன் சேரும். இதை நன்றாக மாணவர்கள் தங்கள் உடலில் அல்லது உடன் மாணவர்கள் உடல்களில் தடவிப்பார்த்துப் புரிந்து கொள்ளலாம். ஓர் எலும்புக்கூட்டிலும் இவை இரண்டையும் அடையாளம் கண்டு கொள்ளவும்.

இவை இரண்டும் V வடிவத்தில் இணைகின்றன. இந்த V-இன் உள் பாகத்தில் தசைகள் எலும்புடன் ஒட்டுகின்றன.

வெளிப்புறத்தில் முக்கோணம் என்ற தடித்த பலம் வாய்ந்த தசை உற்பத்தியாவதால் அங்கு எலும்பு தென்படாமல் சதைப் பற்றினால் உருண்டிருப்பதைக் கவனிக்கவும்.

மார்பின் முன்புறம் காரை எலும்பின் உள்முனைகளுக்கு இடையில் பள்ளம் இருப்பதைக் கவனிக்கவும். இந்தப் பள்ளத் திற்குக் கழுத்துப்பள்ளம் (Jugular notch) எனப்பெயர். தலையை ஒரு பக்கமாகத் திருப்பவும். கழுத்தில் எதிர்ப்பக்கமுள்ள ஒரு தசை முக்கியமாக வெளிப்படும். இது மார்பு-முலையுருத் தசை. இந்தப் பள்ளம் இருபக்கமும் காரை எலும்புகளின் உள் முனைகளாலும் கீழே மார்பெலும்பின் மேல்வரம்பினாலும் அடைக்கப்பட்டிருக்கிறது. மேலே அது திறந்திருக்கிறது.

இந்தக் கழுத்துப் பள்ளத்தின் கீழாக மார்பின் இடையில் தடவிக்கொண்டு வந்தால், சுமார் இரண்டு அங்குலத் தொலை விற்குள் ஒருமேடு தென்படும். மார்பு எலும்பு இங்குப் புடைத் துக் கொண்டிருக்கும். இந்தப் புடைப்பு மார்பெலும்பின் பாகங் களான மேல்விளிம்பு மார்பெலும்பும் (Manubrium stern), மார் பெலும்பின் முக்கிய பாகமான அதன் உடம்பும் இணையும் இடத்தில் இருக்கிறது. இது ஒரு முக்கியமான அடையாளக் குறி. இந்த இடத்தில்தான் இரண்டாவது விலா எலும்புகளின் குருத் தெலும்புகள் (Cartilage of second ribs) மார்பு எலும்புடன் இணைகின்றன. விலா எலும்புகளை எண்ணவேண்டிய கட்டா யம் வரும்போது இந்த இடத்திலிருந்து எண்ணிக்கொண்டு வருவது துல்லியமாக இருக்கும். முதல் விலாஎலும்பு காரை எலும்பால் மறைக்கப்பட்டிருப்பதால் முதல் எலும்பை ஊகமாக வைத்து எண்ணுவது தவறான எண்ணிக்கையைத் தரும்.

விலா எலும்புகளுக்கிடையில் தசைப்பற்றுள்ள இடைவெளி களைக் கவனிக்கவும். மனிதனின் உடல் நிலையைப் பொறுத்து இந்த இடைவெளிகள் நன்றாக அல்லது மேலாகத் தென்படும் நன்றாகத்தென்படாத மனிதர்களிடையேயும் தொட்டு அழுத்திப் பார்த்தால் இந்த இடைவெளியை உணரலாம்.

மார்பின் முன்புறம் காரைஎலும்பின் அடியில் வெளிப்பக் கத்தில் பள்ளமாயிருப்பதைக் கவனிக்கவும். நன்றாகச் சதைப்பற்

றுள்ளவர்களிடமும் இந்தப்பள்ளம் நன்றாகத் தென்படும். இதற்குக் காரை எலும்பின் அடிப்பள்ளம் (Infra clavicular fossa) என்று பெயர். இந்தப் பள்ளம் மார்பில் நன்கு காணப்படும். பெரிய மார்புத் தசைக்கும், தோளைச் சுற்றித் திரண்டு கிடக்கும் முக்கோணத் தசைக்கும் இடையில் இருக்கிறது. அதில் ஒரு விரலைவைத்து ஆழமாக அழுத்திப் பார்த்தால் எலும்புமுனை தட்டுப்படும். அந்த எலும்பு முனை தோள் பட்டை எலும்பிலிருந்து முன்நோக்கி, கட்டைவிரல் மாதிரி வளைந்து நிற்கும் கோராகாய்டு துருத்தி (Coracoid process) என்பது. முலைக்காம்பு (Nipple) சாதாரணமாக நான்காவது விலா இடைவெளியில் இருக்கும். காரை எலும்பின் நடுவிலிருந்து ஒரு கோடு நேராகக் கீழே இழுத்தால் அதற்குக் கொஞ்சம் வெளியே தள்ளியிருக்கும். ஆனால் இது நிலையானது என்று சொல்ல முடியாது. சிறப்பாகப் பெண்களிடம் முலைக்காம்பு இதே இடத்தில் இருப்பதில்லை. அது வேறுபட்ட இடங்களில் இருக்கலாம்.

மார்பின் இருபக்கங்களிலும் தசைப்பற்றாக இருந்து இடையில் தசைப்பற்றாக இல்லாததால், மார்பின் நடுப்பகுதி பள்ளமாகத் தோற்றம் அளிக்கிறது. இப்பள்ளத்தில் மார்பெலும்பு தட்டுப்படும்.

மார்பெலும்பின் கீழ் முனையில் விலா விளிம்புகளுக்கு இடையில் ஒரு பள்ளம் தென்படும். இதற்கு மேல்வயிற்றுப்பள்ளம் (Epigastric fossa) எனப்பெயர். நன்றாக அழுத்திப்பார்த்தால் தென்படும் எலும்புக்குப் பெயர் சிபாய்டு துருத்தி (Xiphoid process) என்பது. இது மார்பெலும்பின் கீழ்ப்பாகமாகும்.

அக்குள் (Axilla): கையை மேலே எளிதாகத் தூக்கினால் கை மார்புடன் சேருமிடத்தில் அடியில் தெரியும் பள்ளம் அக்குள் எனப்படும். அதனுடைய எல்லைகள் கையை மேலே தூக்கும் போது தெளிவாகத் தென்படும். முன் எல்லை (Anterior boundary), முன் அக்குள் மடிப்பு (Anterior axilary fold) எனப்படும். அது பெரிய மார்புத் தசையினாலானது. பின்அக்குள் மடிப்பு பின்அகலத்தசை (Latissmus), பெரிய நீண்ட உருட்டுத்தசை (Teres Major) என்ற தசைகளினால் ஆனது.

இந்த அக்குள்களின் நான்கு சுவர்களையும் கவனிக்கவும். முன் சுவரின் கீழ் எல்லைதான் முன் அக்குள் மடிப்பு. முன் சுவர் மிருதுவாகவும் தசைப்பற்றுள்ளதாகவும் இருக்கிறது. இதில் பெரிய மார்புத்தசை, சிறிய மார்புத்தசை என்ற தசைகள் முக்கியப் பங்கு வகிக்கின்றன.

பின் சுவரின் கீழ் எல்லைதான் பின் அக்குள் மடிப்பு. இது முன் சுவர் போலன்றித் தடிமனாகவும், சதைப்பற்றுடன் பட்டை எலும்பு சேர்ந்தும் உள்ளது.

உட்சுவர் மார்பின் வெளிப்புறமாகும். இங்கே விலா எலும்புகளும் அவற்றுக்கிடையில் உள்ள உறுப்புகளும் உள்ளன. முன் ரம்பத் தசையினால் (**Serratus anterior**) மூடப்பட்டுள்ளது.

வெளிச்சுவர் மேல்கை எலும்பின் மேல்பாகத்தின் உள்புறமாகும். இந்த இடத்தில் கோரகோ மேல்கைத்தசை (**Coroco brachialis**), கையின் இரு தலைத்தசை (**Biceps brachi**) என்ற இரு தசைகளும் இந்த எலும்பினை மூடிக்கொண்டிருக்கும். கை விரல்களை வைத்து இந்த இடத்தில் அழுத்தித் தடவிப் பார்த்தால் நரம்புகள் தெரிவதுடன், அக்குள் தமனி துடிப்பதையும் உணரலாம். மேல்கை எலும்பின் தலையையும் தொடமுடியும்.

அறுக்கும்முறை: சடலத்தை மல்லாந்து படுக்கவைக்கவும். இரு கைகளையும் உடம்பை ஒட்டி உள்ளங்கை மேலே தெரியும் படி மல்லாந்த நிலையில் வைக்கவும்.

தோல் எழுதுகோல் (**Skin pencil**) ஒன்றை எடுத்துக் கொள்ளவும். தோளில் மேல் முனையில் கோடிமுனைத் துருத்தியிலிருந்து நெஞ்சின் நடு மார்பெலும்பின் மேல்விளிம்பு வரை மார்பு எலும்புக்கு மேல் தாண்டாமல் தோலில் குறியிடும் எழுதுகோலால் கோடு ஒன்று போட்டுக் கொள்ளவும் (படம் 11).

இரண்டாவது கோடு மேற்கூறிய கோட்டின் உள்முனையிலிருந்து, மார்பு எலும்பின் கீழ்முனைக்கு (**Miphisternum**) இழுக்கவும்.

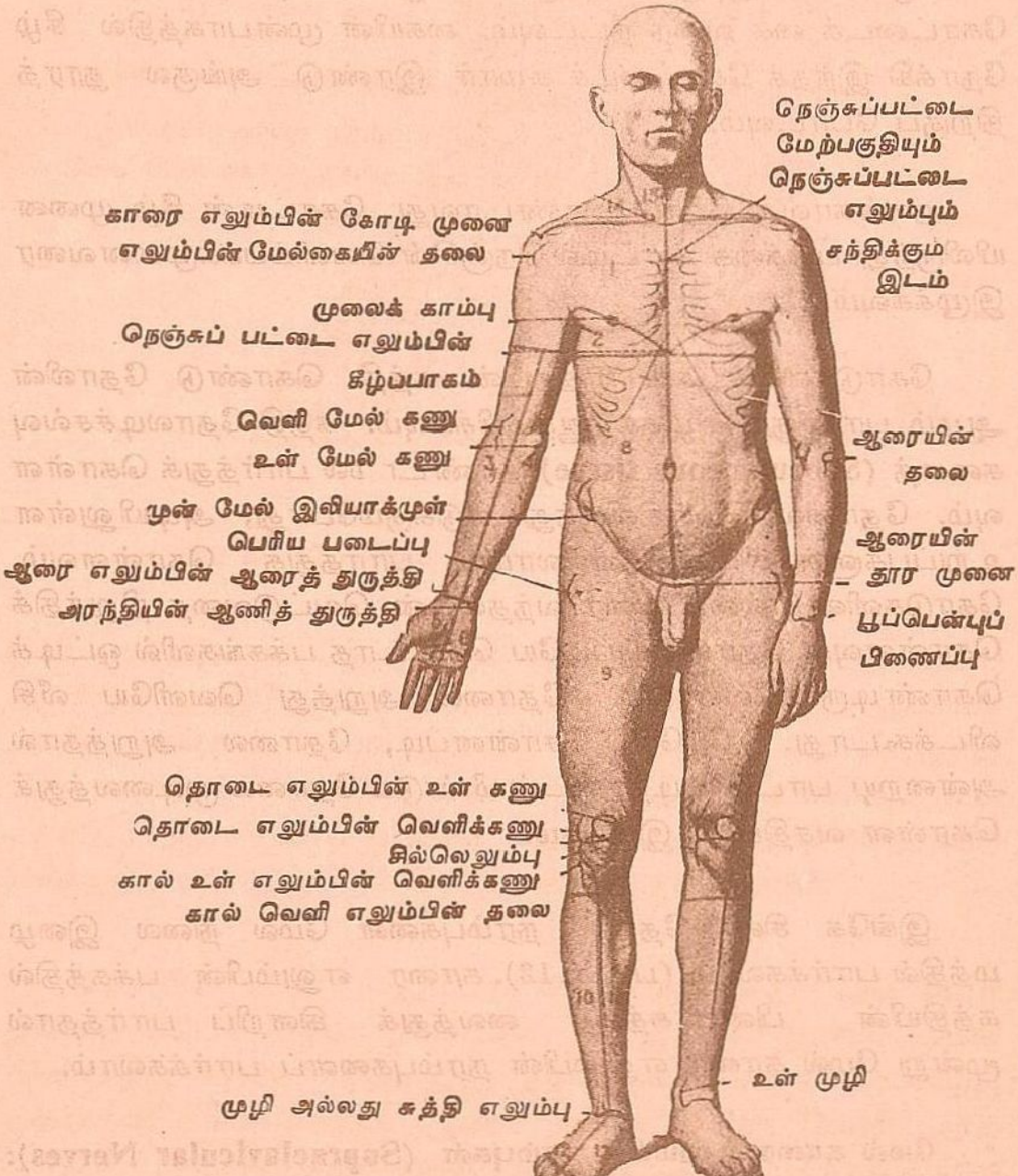

படம் 11. தோலில் போடும் அறுவைக் கோடுகள்—முன்பக்கம்

மூன்றாவது கோடு, இரண்டாவது கோட்டின் கீழ் முனையிலிருந்து முலைக் காம்பு வரை இழுக்கவும். முலைக் காம்பைச் சுற்றி வட்டமாக ஒரு கோடு போடவும். இந்த வட்டத்தின் வெளிமுனையிலிருந்து அக்குளின் முன் மடிப்பு வழியாகக் கோட்டைக் கை வரை நீட்டவும். கையின் முன்பாகத்தில் கீழ் நோக்கி இந்தக் கோட்டைச் சுமார் இரண்டு அங்குல தூரத்திற்குப் போடவும்.

நான்காவது கோடு இரண்டாவது கோட்டின் கீழ் முனையிலிருந்து படுக்கை வாட்டில் நெஞ்சின் வெளிப்பக்கமுனைவரை இழுக்கவும்.

கோடுகளைச் சரிபார்த்தபின் கத்தி கொண்டு தோலின் ஆழம் பார்த்துக் கிழிக்க ஆரம்பிக்கவும். கத்தி தோலடிச்சவ்வுகளைத் **(Subcutaneous tissue)** தாண்டாமல் பார்த்துக் கொள்ளவும். தோலை நெஞ்சிலிருந்து எடுக்கும்போது, அடியிலுள்ள உறுப்புகளுக்குச் சிதைவில்லாமல் பார்த்துக் கொள்ளவும். கோடுகளின் எல்லை வரை வந்தவுடன் வெட்டுவதை நிறுத்திக் கொள்ளவும். தோல் அப்படியே வெட்டாத பக்கங்களில் ஒட்டிக் கொண்டிருக்கவேண்டும். தோலை அறுத்து வெளியே வீசிவிடக்கூடாது. மேலே சொன்னபடி, தோலை அறுத்தால் அன்றைய பாடம் முடிந்தவுடன் மீண்டும் தோலை மூடிவைத்துக் கொள்ள வசதியாக இருக்கும்.

இங்கே சில தோல் நரம்புகளை மேல் நிலை இழைமத்தில் பார்க்கலாம் (படம் 12). காரை எலும்பின் பக்கத்தில் கத்தியின் பின்பாகத்தை வைத்துக் கிளறிப் பார்த்தால் மூன்று மேல் காரை எலும்பின் நரம்புகளைப் பார்க்கலாம்.

மேல் காரை எலும்பின் நரம்புகள் (Supraclavicular Nerves): இவை கழுத்திலிருந்து வருவன. இவற்றின் மூலம் 3-ஆவது 4-ஆவது கழுத்து நரம்புகளின் முன் இன்றியமையாப் பிரிவாகும். கழுத்தில் இவை கழுத்து நரம்புப் பின்னலிலிருந்து **(Cervical plexus)** ஆரம்பமாகின்றன. அங்கிருந்து ஆழ்நிலை இழைமத்தைத் துளைத்துப் பின் காரை எலும்பின் முன்பாக ஓடி நெஞ்சின்



படம் 12. மேல் காரை எலும்பு நரம்புகள்

முன் பாகத்துக்கும் தோளுக்கும் இறங்குகின்றன. மூன்று நரம்புகளுக்கும் முறையே உள், நடு, வெளி மேல் காரை எலும்பின் நரம்புகள் எனப் பெயர். இவை முன் பாகத் தோலிலிருந்து உணர்வுகளைக் கொண்டுசெல்கின்றன. இந்த உணர்வு எல்லையை இரண்டாவது விலா எலும்புக் குருத்துக்கு நேராகப் பக்கவாட்டில் இழுக்கும் கோட்டினால் குறிக்கலாம்.

நெஞ்சில் விலா எலும்பின் வெளிப்புறத்தையடுத்து விலா இடைவெளியில் சில நரம்புகள், இரத்தக்குழாய்களுடன் இணைந்து காணப்படும். இந்த நரம்புகள், உள்ளும் வெளியும், கிளைகள் கொடுக்கும். இவை விலா இடைவெளி நரம்புகளின் முடிவில் வெளிவரும் கிளைகள் ஆகும். அவற்றிற்கு விலா இடைவெளி நரம்புகளின் முன் தோல் கிளைகள் எனப் பெயர். இவை விலா இடைவெளியில் இருந்து வெளிவரும்போது பெரிய மார்புத்தசை சதையையும் ஆழ்நிலை இழைமத்தையும் துளைத்துக்கொண்டு வெளி வருகின்றன. அவை தோல் உணர்வை அறியுமிடம், நெஞ்சின் இடைப்பகுதிக்கும்

காரை எலும்பின் இடைப்பகுதியிலிருந்து ஒரு செங்குத்தான கோடு இழுத்தால் அந்தக் கோட்டுக்கும் இடையிலுள்ள இடமாகும்.

அவற்றுடன் காணும் இரத்தக்குழாய்கள், மார்பின் முன் பாகத்தில் விலாக்குருத்து எலும்புகளுக்குப்பின் செங்குத்தாக ஓடிக்கொண்டிருக்கும் உள்நெஞ்சுத்தமனியின் துளைக்கும் (Internal thoracic artery Perforating) உள்கொங்கைக்கும் (Internal mammary) கிளைகள் ஆகும். அவற்றுடன் நிணநீர்க்குழாய்களும் செல்கின்றன. இந்த நிணநீர்க் குழாய்கள், மார்பின் முன் சுவரில் இருந்தும், பால் சுரப்பியின் (Mammary gland) உள் பாகத்தில் இருந்தும் வருகின்றன. பெண்களின் மார்பில் இரத்தக் குழாய்கள் கொங்கை இருக்குமிடமான இரண்டாவது, மூன்றாவது, நான்காவது விலா எலும்பு இடைவெளிகளில் பெரிதாகத் தடித்துக் காணப்படும். அவை கொங்கைக்கு இரத்தம் கொண்டு செல்வதால் பெருத்திருக்கின்றன.

பகுத்தாய்வு (Dissection): ஒவ்வொரு விலா இடைவெளியிலும் வெளிப்பக்கமாக, முன் அக்குள் மடிப்பின் அருகில் அதற்குச் சிறிது பின்னால் தேடினால் விலா இடைவெளி நரம்பின் வெளித்தோல் கிளைகள் கிடைக்கும் (படம் 13). அவற்றின் கிளைகளைத் தேடவும். முன் கிளைகளையும் பின் கிளைகளையும் எவ்வளவு தூரம் கண்டுபிடிக்க முடியுமோ அவ்வளவு தூரம் முயற்சிக்கவும்.

அவை மார்பின் வெளிப்புறத்தில் முன் அக்குள் மடிப்பின் பின்னால் ஒரு செங்குத்தான வரிசையில் ஒன்றன் கீழ் ஒன்றாக வெளிச்சவ்வுக்குள் நுழைவதைக் காணலாம். இவற்றின் முன் கிளைகளும் பின்கிளைகளும், மார்பின் வெளிப்புறத்தில் உள்ள தோலுக்கு உணர்வளிக்கின்றன.

பெண் உடம்பில் கொங்கையைச் சோதிக்கவும். பெண்ணின் வயது, உடல் நிலை, பெற்ற குழந்தைகள் இவற்றைப் பொறுத்து, இதன் வடிவம் மாறுகிறது. எனினும் அடிப்படையான சில அமிசங்கள் மாறுவதில்லை.

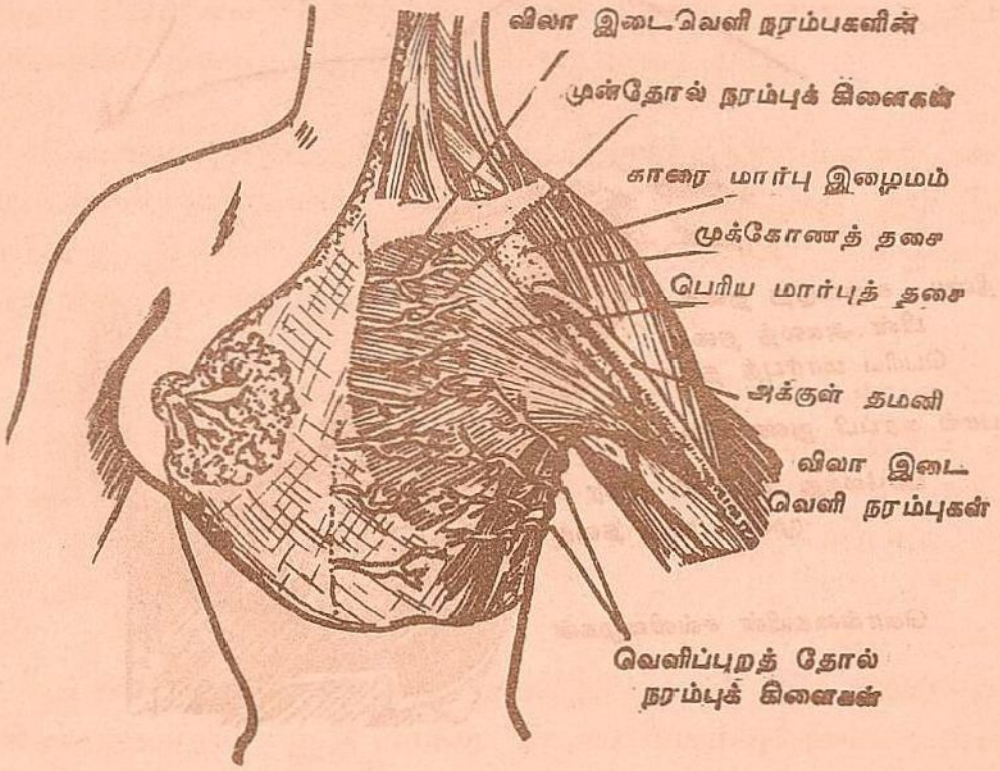

படம் 13

விலா இடைவெளி நரம்புகளின் கிளைகள்

முலைக் காம்பு (Nipple): ஆணின் முலைக் காம்பைவிடப் பெண்ணுடைய முலைக் காம்பு கொஞ்சம் பெரிதாக இருக்கும். காம்பு தெளிவாகக் காணப்படும். காம்பைச் சுற்றிய தோல் ஆழ்ந்த நிறமுடையதாக இருக்கும். இதற்குச் சிற்றிடம் (Areola) (படம் 14) எனப்பெயர். கொங்கையின் அமைப்பைப் பொறுத்து முலைக்காம்பின் இடம் வேறுபடும். ஆண்களிடம் இது நாலாவது விலா இடைவெளியில் நெஞ்சின் நடுவிலிருந்து சுமார் 4 அங்குலம், அல்லது 10 செ. மீட்டர் தள்ளிக் காணப்படும்.



படம் 14. கொங்கை

பெண்களிடம் ஏறக்குறைய இதே இடத்தில் காணப்படலாம். (கொங்கை தாழ்ந்து காணப்பட்டாலொழிய) ஆண்களிடம் சிற்றிடத்தைச் சுற்றி மயிர்கள் காணப்படும். பெண்களிடம் காணப்படுவதில்லை. காம்பின் அடியில் கொழுப்பு இருப்பதில்லை. அதனுடைய வெளியோரத்தில் நிறைய வியர்வைச் சுரப்பிகளும் (**Sweat glands**), மாறுபடுத்தப்பட்ட எண்ணெய்ச் சுரப்பிகளும் (**Sebaceous glands**) இருக்கின்றன. இவை கொஞ்சமாவது உள்பரப்பிலும் இருக்கும். இவை தவிர காம்பில் சுற்று வட்டத்திலும் விரிந்து செல்லும் நீளவாட்டிலும் தன்னியக்கத்திற்கு அப்பாற்பட்ட மென்மையான தசை நார்கள் இருக்கின்றன. வட்டமானவை, காம்பைத் துருத்தச் செய்கின்றன. நீளமானவை காம்பை மட்டமாக்குகின்றன.

தாய்மையின்போது காம்பிலுள்ள சுரப்பிகள் விரிவடைகின்றன. அத்தோடு கருமை நிறப் பொருள்களும் வந்து இந்த இடத்தை நிரப்புகின்றன. இந்த நிறத்துளிகள் வந்தடைவதால் காம்பு நிறம் மாறுகிறது. இந்த மாற்றம் நிலையானதாகிவிடுகிறது. பிள்ளைப் பேறுக்குப் பிறகும் காம்பு, தனது முந்தைய கன்னியின் நிலையிலிருந்த நிறத்தை அடையாது.

கொங்கை (Breast): கொங்கை தோலிலிருக்கும் எண்ணெய்ச் சுரப்பியின் வகையைச் சார்ந்தது. ஆதலின் அது ஆழ் இழைமத்திற்கு மேலே மேல் ஒட்டு இழைமத்தினுள் இருக்கிறது. (ஒரு சிறுபாகத்தைத் தவிர)

அதனுடைய பரப்பின் மேல் எல்லை இரண்டாவது விலா எலும்பும் கீழ் எல்லை ஆறாவது விலா எலும்பும் ஆகும். உள் எல்லை மார்பெலும்பின் பக்கமும், வெளி எல்லை அக்குள் இடையில் இருந்து செங்குத்தாகக் கீழே இழுக்கப்பட்ட ஒரு கோடும் ஆகும்.

அதன் பின்னால் அது அமர்ந்திருக்கும் இடத்தில் ஏறக்குறைய மூன்றில் இரு பாகம் பெரிய மார்புத்தசை உள்ளது. மீதியுள்ளவை வெளிப்பக்கம் முன் ரம்பத் தசையையும் உள்பக்கம் வயிற்றின் வெளிக் கோணத்தசையின் இழைமத் தகட்டையும் (Aponeurosis of the external oblique) மூடிக் கொண்டிருக்கிறது. அந்த இழைமத்தகடு Rectus abdomines தசையை மூடிக்கொண்டிருக்கிறது.

அக்குள் வால் (Axillary tail): கொங்கையின் முக்கியப் பாகத்திலிருந்து ஒருசிறு பகுதி, அக்குளை நோக்கி வால்போல் செல்கின்றது. இதற்குக் கொங்கையின் அக்குள் வால் எனப் பெயர்.

இந்த அக்குள் வால் ஆழ் இழைமத்தைத் துளைத்து அதன் அடியில் செல்கிறது. அது ஆழ் இழைமத்தைத் துளைத்துச் செல்லும் இடத்தில் உள்ள பொந்துக்கு Formen of Langer என்று பெயர்.

இப்படி அக்குள் வால் ஆழ் இழைமத்துக்கு அடியில் செல்வ தால் அது அக்குளில் உள்ள முன் அக்குள் நிணநீர்க்கழலை களைத் தொட்டுக் கொண்டிருக்கின்றது.

கொங்கையின் அமைப்பு: கொழுப்புச் சவ்வு 15 முதல் 20 வரை யுள்ள பால் சுரப்பி வளைகளும் (lobes) கொண்டது கொங்கை. குழந்தைகளுக்குப் பாலூட்டாத பெண்களிடம் கொழுப்புச் சவ்வு அதிகமாகவும், பால் சுரப்பி வளைகள் சிறுத்தும் இருக் கின்றன. பால் சுரப்பிகளின் குழாய்கள் (Lactiferous ducts) காம்பிலிருந்து மிதிவண்டி உருளையின் கம்பிகள் போல வெளிச் செல்லுகின்றன. ஒவ்வொரு வளையிலிருந்தும் ஒரு குழாய் வருகிறது. அது காம்பின் அடிப்பாகத்தில் விரிந்து காணப்படுகிறது. அந்த இடத்திற்குப் பால்சுரப்பிகளின்புரை (Lactiferous sinus) என்று பெயர்.

பால் சுரப்பியைச் சுற்றி அதற்கு உறை கிடையாது. சுரப்பி வளை (Capsule) களுக்கு இடையில் சவ்விழைகள் (Fibrous strands) செல்லுகின்றன. இந்தச் சவ்விழைகள் மேலே தோலுடனும், கீழே ஆழ் இழைமத்துடனும் ஒட்டிக்கொண்டு இருப்பதால்பால்சுரப்பிகளைஅவற்றின்நிலையில் வைக்கின்றன.

இயல்பாகக் கொங்கையின் மேல் உள்ள தோலை இரு விரல்களால் பிடித்துத் தனியே மேலே தூக்கலாம். இந்தச் சவ்விழைகள் தோலையும் ஆழ்சவ்வையும் இணைத்தாலும், தோல் சாதாரணமாக அசைவதற்கு இடம் கொடுக்கும்.

ஆனால் புற்றுநோய் பற்றியிருந்தால் புற்று நோயுற்ற அணுக்கள் இந்தச் சவ்விழைக்குள் நுழைகின்றன. ஆதலால் இவை சுருங்கி விடுகின்றன. இதனால் கொங்கையின் மேல் பரப்பில் பள்ளங்கள் (Dimples) ஏற்படுகின்றன. இந்த இடங் களில் தோல், கீழுள்ள புற்றுநோய்ச் சதையுடன் ஒட்டிக் கொண்டுவிடலாம். ஆதலால் தோலை மேலே இழுக்க முடியாத நிலை ஏற்படுகிறது.

புற்றுநோயுற்ற அணுக்கள் அடியில் ஆழ்சவ்வில் பரவினால் அவை அங்குள்ள தசையான பெரிய மார்புத் தசையுடன்

ஒட்டிவிடுகின்றன. இந்நிலை ஏற்படுமாயின் கொங்கையின் அசைவு பாதிக்கப்படும். சாதாரணமாகக் கொங்கையை மேலும் கீழும் பக்கவாட்டிலும் அசைக்கமுடியும். மேலே சொன்ன நிலையில் அதை அந்தத் தசையின் நீளவாக்கில் (long axis) அசைக்க முடியாது.

இரத்த ஓட்டம்

சுத்த இரத்த ஓட்டம்: கொங்கைக்கு மூன்று வகைத் தமனிகள் இரத்தம் கொடுக்கின்றன. அவை:

1. வெளிப்புறத்திலிருந்து வெளிப்புற நெஞ்சுத் தமனி (lateral thoracic artery)
2. உள்நெஞ்சுத் தமனி (Internal thoracic artery)
3. இடைவிலாத் தமனிகளின் துளைத்துச் செல்லும் கிளைகள் (Perforating branches of the intercostal arteries)

அசுத்த இரத்த நீக்கம்

சிரைகள்: தோலின் அடியில் இருக்கும் சிரைகள் கொங்கையை மையமாகக் கொண்டு வெளியேறுகின்றன. கொங்கையின் ஆழத்திலிருக்கும் சிரைகள் மூன்று முக்கியச் சிரைகளிடம் சேருகின்றன. அவை:

1. அக்குள் சிரை (Axillary vein)
2. உள்நெஞ்சுச் சிரை (Internal thoracic)
3. இடைவிலாச் சிரைகள் (Intercostal veins)

நரம்புகள்: இரு வித நரம்புகள் கொங்கைக்கு இருக்கின்றன. 1. பால் சுரப்பிகளை இயக்குவதற்குப் பரிவு (sympathetic) நரம்புகள். இவை தானியங்கி நரம்பு வகையின் ஒருபிரிவு ஆகும். இந்நரம்புகள் 2, 3, 4, 5, 6-ஆவது இடைவிலா நரம்புகள் வழியாக வந்தடைகின்றன.

2. இயல்பான உணர்வுகளை அறியும் நரம்புகள். இவை 2, 3, 4, 5, 6-ஆவது இடைவிலா நரம்புகளின் முன் கிளைகளும் வெளிப்புறக் கிளைகளுமாகும்.

நிணநீர் ஓட்டம் (Lymphatic drainage): கொங்கை புற்று நோய்க்கு இலக்காகும் இடமாயிருப்பதால் அதனுடைய நிண நீர்க்குழாய்கள் எப்படி வடிகட்டுகின்றன என்பதை இன்றி யமையாது தெரிந்துகொள்ள வேண்டியதாகிறது.

அதனுடைய நிணநீர்க் குழாய்களை இருவகைகளாகப் பிரிக்கலாம்.

1. கொங்கையை மூடியிருக்கும் தோலில் உள்ள நிணநீர்க் குழாய்கள்.
2. அடியிலுள்ள கொங்கை மூலத்தின் (**Parenchyma**) நிண நீர்க் குழாய்கள்.

1. தோலிலுள்ள நிணநீர்க் குழாய்கள்: (படம்15) இவை முலைக்காம்பை மையமாக வைத்து வெளியை நோக்கி (**Radial direction**) ஓடுகின்றன. ஆனால், இவை காம்பையும், அதைச் சுற்றியுள்ள சிற்றிடத்தையும் தொடுவதில்லை. அவைதவிர மற்ற இடத்திலுள்ள தோலின் நிணநீரை வடிகட்டுகின்றன. கொங்கை யின் வெளிப்புறத்திலுள்ளவை அக்குள் நிணநீர்க் கழலைகளுக் குச் செல்லுகின்றன. மேல்புறத்திலுள்ளவை கழுத்தில் காரை எலும்புக்கு மேலுள்ள இடத்தில் இருக்கும் மேல் காரை எலும்பு நிணநீர்க் கழலைகளுக்கும், வழியில் பெரிய மார்புப் பள்ளத் திலிருக்கும் நிணநீர்க்கழலைகளுக்கும் செல்கின்றன. உள்பக் கத்திலிருந்து நீர்க்குழாய்கள் உள்ளநெஞ்சுத் தமனியைச் சுற்றி யிருக்கும் கழலைகளிடம் சேருகின்றன. இக்கழலைகளுக்கு நெஞ்சுப்பட்டைக் கழலைகள் (**Parasternal glands**) என்று பெயர். உள் நெஞ்சுக்கழலைச் சங்கிலித் தொடர் என்றும் (**Internal mammary chain of Lymphaodes**) கூறுவர்.

தோலிலிருந்து செல்லும் நீர்க்குழாய்கள் ஒவ்வொன்றும் தோலின் ஒருபகுதியை மட்டும் சேர்ந்தது. அப்பகுதியில் அடுத்துள்ள நீர்க்குழாய் நுழைவதில்லை. அடுத்து அடுத்துள்ள நீர்க்குழாய்களுக்கிடையிலும் இணைப்புகளில்லை. இதனால்

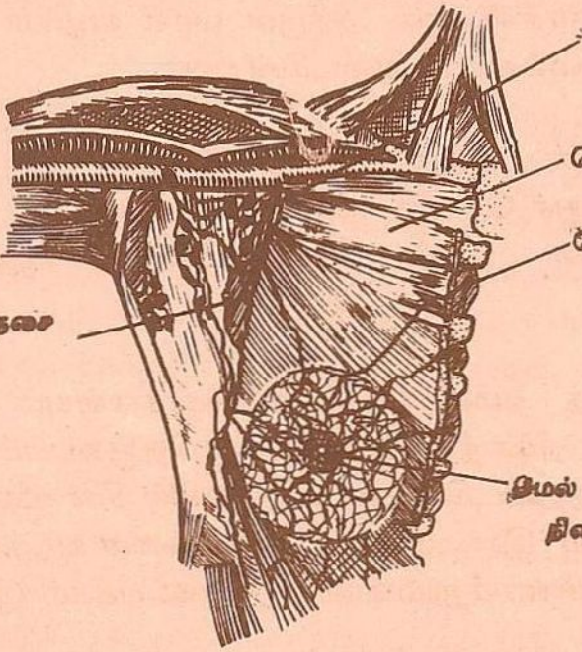

படம் 15. கொங்கையின் நிணநீர் ஓட்டம்

ஒரு நீர்க்குழாயினால் வடிகட்டப்படும் தோல் பகுதி வரையறுக்கப்பட்டுள்ளது. புற்றுநோய் பாதிக்கும்போது, புற்று நோய் பாதிக்கப்பட்டுள்ள தோல் பகுதிகளுக்கிடையில் நல்ல தோல் காணப்படும்.

ஆனால், இக்குழாய்கள் நெஞ்சின் மையத்தைத் தாண்டி எதிர்ப் பக்கத்திற்குப் போகின்றன. ஆதலின் ஒரு கொங்கையின் புற்று நோய் அணுக்கள் எதிர்ப்பக்கத்திலுள்ள கழலைகளுக்கும் வந்து சேரும்.

கொங்கையின் மூலப் பொருள் (Parenchyma of the breast)

சிற்றிடத்தின் அடியில் நிணநீர்க்குழாய்கள் இருக்கின்றன.

இவற்றுடன் கொங்கை மூலத்திலுள்ள நிணநீர்க்குழாய் களுக்கு இணைப்புகள் உண்டு. இந்த நிணநீர்க்குழாய்களில் சுமார் 75 விழுக்காடு மேற்பரப்பில் வெளிப்பக்கமாக ஓடுகின் றன. அவை கொங்கையின் அக்குள் வால் வழியாகச் சென்று அக்குள் நீர்க்கழலைகளை அடைகின்றன.

கொங்கையின் ஆழத்திலுள்ளவை, மார்புத் தசை களைத் துளைத்துச் சென்று வெளியே அக்குள் நீர்க்கழலை களையும், உள்ளே நெஞ்சுப்பட்டைப்பக்கக் கழலைகளையும் அடைகின்றன.

உள்நெஞ்சுத் தமனியின் முன்கிளைகளையும் புறக்கிளை களையும் ஒட்டி நிணநீர்க்குழாய்கள், நெஞ்சுப்பட்டைப்பக்கக் கழலைகளை வந்தடைகின்றன. அவற்றில் சில பின்பக்கமாகப் போய், பின் விலா இடைவெளிக் கழலைகளை வந்தடைகின்றன. இக்கழலைகள் விலா எலும்புகளின் தலைப்பக்கம் இருக்கின்றன.

வல, இட நெஞ்சுப்பட்டைப்பக்க நீர்க்கழலைகளுக்கு இடையில் இணைப்பு உண்டு. இது முதல் விலா இடை வெளியில் இருக்கிறது. கொங்கையைப் பெரிய மார்புத்தசையி லிருந்து பிரிக்கும் ஆழ் இழைமத்தில் நிணநீர்க்குழாய்கள் ஒன்றோடொன்று இணைந்து நிணநீர்க்குழாய்ப் பின்னல் ஏற்படுத்துகிறது.

பகுத்தாய்வு: கொங்கையை அகற்றிவிட்டு அதனடியில் இருக் கும் ஆழ் இழைமத்தைச் சுத்தப்படுத்தவும். அதனுடைய பரப்பைக் கவனிக்கவும்.

ஆழ் இழைமம் பெரிய மார்புத் தசையை மூடிக் கொண்டிருக் கிறது. மேலே அது காரை எலும்பினுடைய வெளி உறையுடன் இணைந்துவிடுகிறது. வெளிப்புறத்தில் காரை எலும்பின் அடிப் பள்ளத்தில் அது மார்புத் தசைக்கும், முக்கோணத் தசைக்கும் உள்ள இடைவெளிப் பள்ளத்தைத் தாண்டுகிறது. பெரிய மார்புப் பள்ளத்தைத் தாண்டி, அது முக்கோணத் தசையின் உறையுடன் இணைந்துவிடுகிறது.

கீழேயுள்ள வெளிப்புறத்தில் அது அக்குள் இழைமத்துடன் தொடர்பு கொள்கிறது.

உள்பக்கத்தில் அது மார்பெலும்பின் உறையுடன் இணைந்து விடுகிறது.

பகுத்தாய்வு: பெரிய மார்புத்தசைக்கும் முக்கோணத் தசைக்கும் இடையில் ஆழ் இழைமத்தை அகற்றிக் காரை எலும்பின் அடிப்பள்ளத்தில் ஓடும் தலைநோக்குச் சிரையைக் கண்டுபிடித்து அதைச் சுத்தப்படுத்தவும். அதன் பக்கத்தில் நிண நீர்க் கழலை ஒன்று தென்படலாம். அதை அகற்றவும். பெரிய மார்புத்தசையையும் முக்கோணத்தசையையும் சுத்தப்படுத்தவும்.

தலைநோக்குச் சிரை (Cephalic Vein): இச்சிரை கையின் பின் பக்கத்தில் உள்ள பின்சிரைப்பின்னல் வலை (வளைவு) யின் (Dorsal venous network) வெளிப்புறத்திலிருந்து உற்பத்தியாகிறது. (படம் 16). அங்கிருந்துமுன் கையின் முன் பக்கத்தில் வெளிப்புறமாக மேற்கையை வந்தடைகிறது. மேற்கையில் இருதலைத் தசையின் (Biceps) வெளிப்புறமாக வந்து, ஆழ் இழைமத்தைக் காரை எலும்பின் அடிப்பள்ளத்தில் பெரிய மார்பிலும், பின்பக்கத் தசைக்கும் முக்கோணத் தசைக்குமிடையில் துளைத்து உள்ளே செல்லுகிறது (படம் 17). அங்கே அது அக்குள் சிரையுடன் சேர்ந்து விடுகிறது.

ஸெபாலிக் சிரையுடன் தொடர்புற்ற நிணநீர்க் கழலை: இக் கழலைக்குப் பக்கத்திலிருக்கும் இடங்களிலிருந்து நிணநீர்க் குழாய்கள் வருகின்றன. இதனிடமிருந்து குழாய்கள் அக்குள் கழலைகளுள் ஒன்றான உயர் அக்குள் கழலைகளுக்குச் செல்லுகின்றன.

பெரிய மார்புத்தசை (Pectoralis major)

இத்தசை மிகவும் வலிமை வாய்ந்தது மட்டுமன்றி நெஞ்சுப் புறத்திற்கு எடுப்பான தோற்றத்தை தருகிறது. அதன் உற்பத்தி நிலை பரவலாய் அமைந்துள்ளது. காரை எலும்பின் உள்பாதியில் முன்புறத்திலிருந்தும், மார்பு எலும்பின் முன் பரப்பிலிருந்தும் மேல் ஆறு விலா எலும்புகளின் குருத்துகளிட

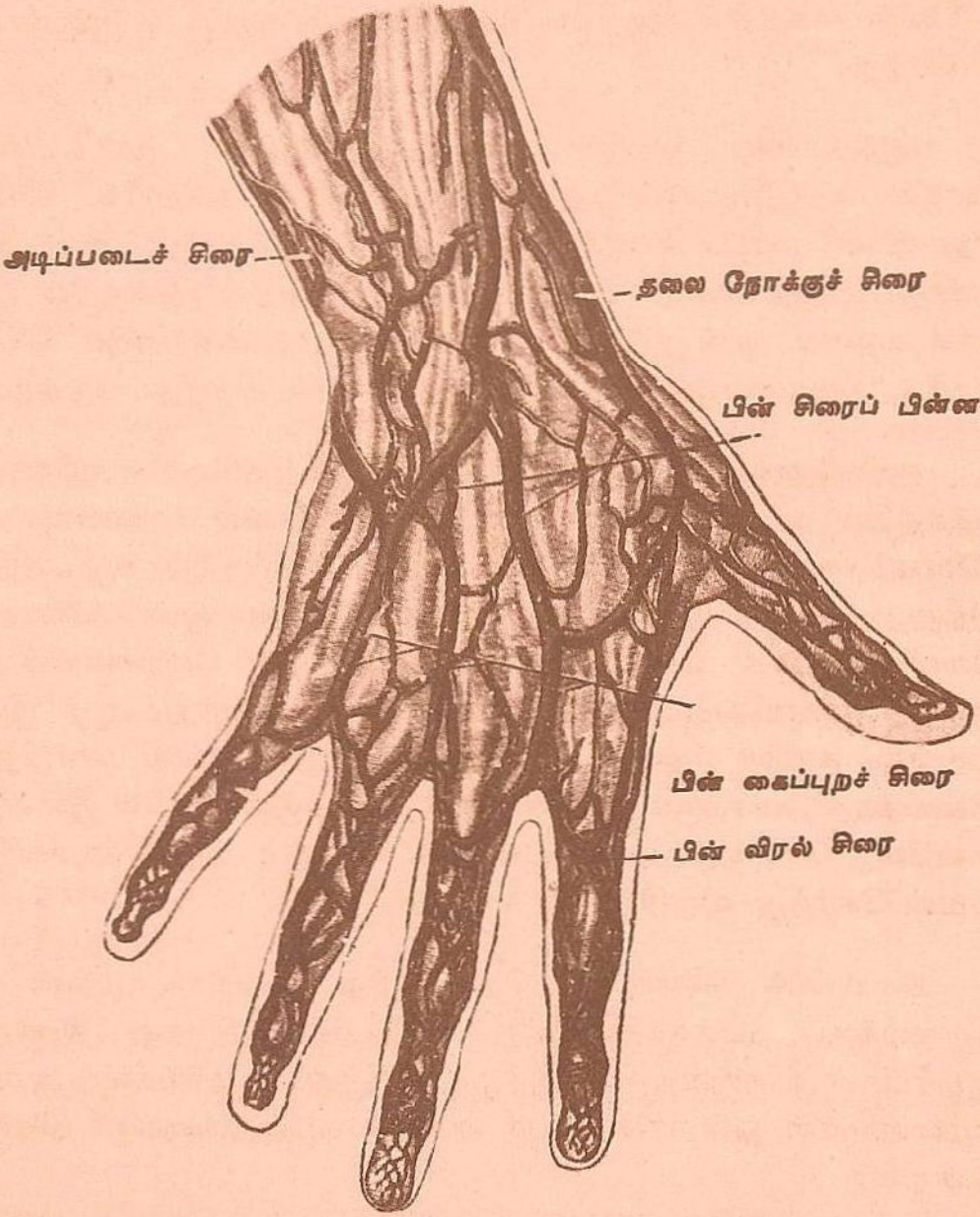

படம் 16. தலை நோக்குச் சிரை

மிருந்தும், வயிற்றின் வெளிக்கோணத் தசையின் இழைமத் தகட்டிலிருந்தும் இத்தசை உற்பத்தியாகிறது (படம் 18).

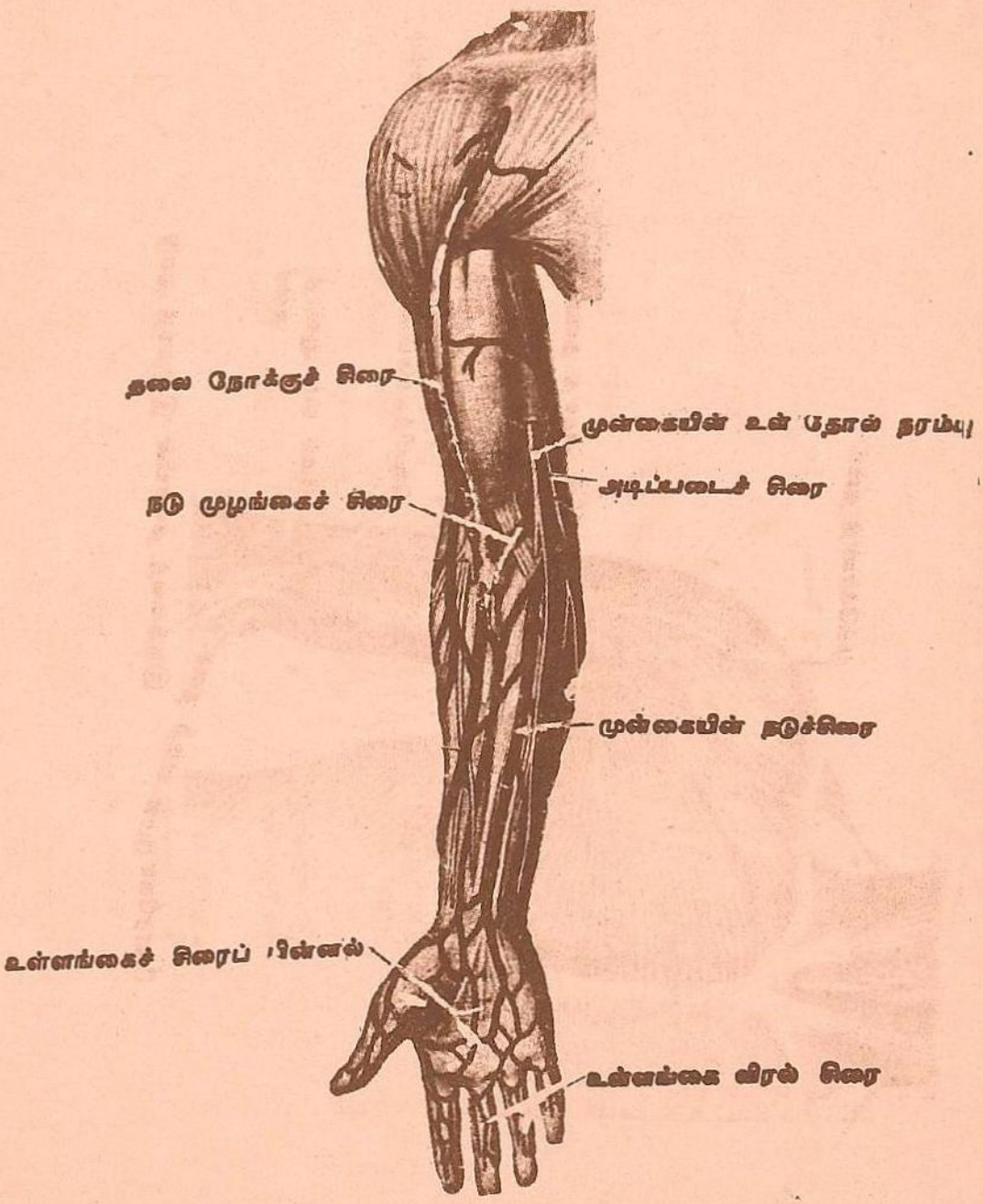

படம் 17. கையின் சிரைகள்

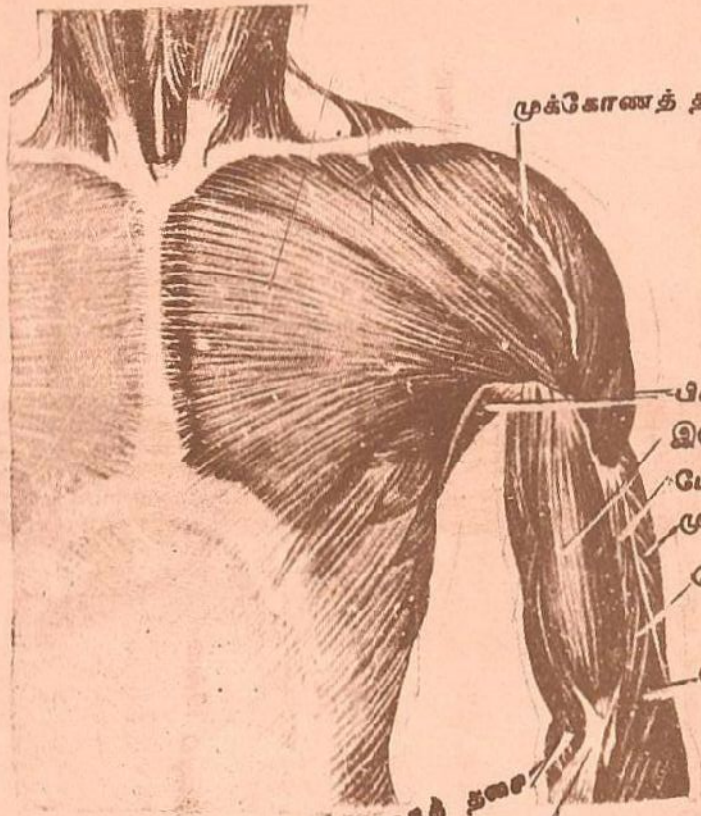

படம் 18. பெரிய மார்புத் தசை

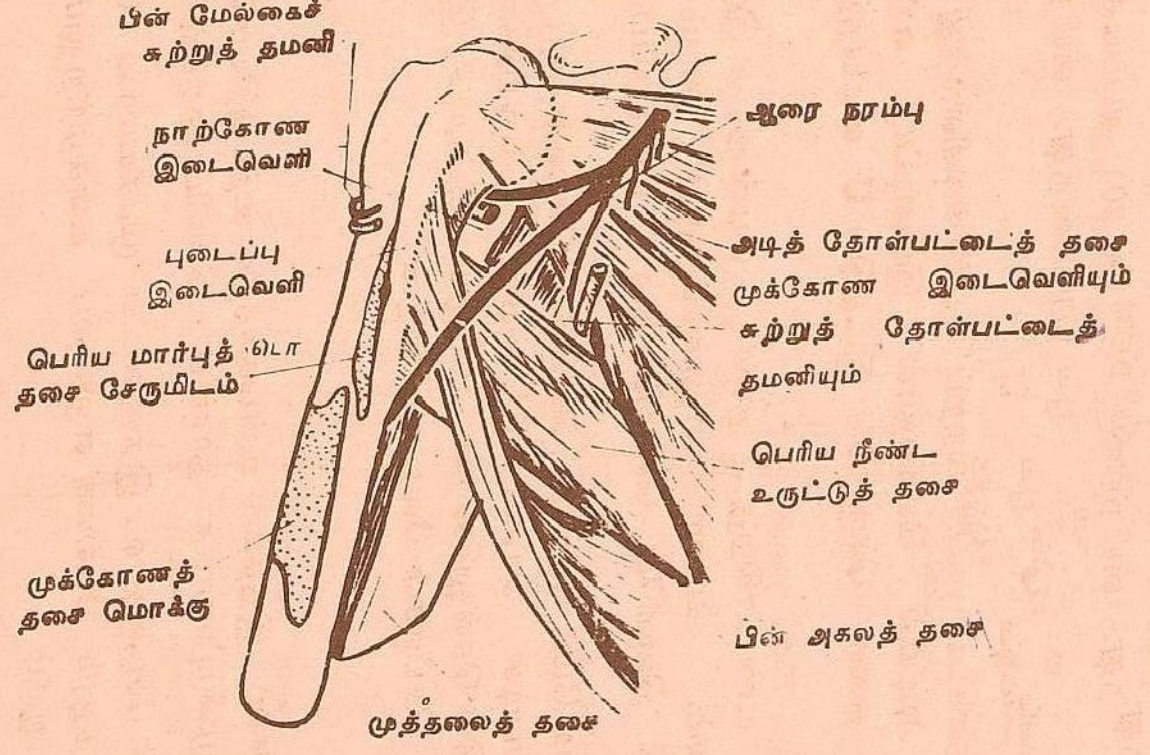

படம் 19. புடைப்பு இடைவெளிப் பள்ளம்

வெளிப்புறமாகச் சென்று மேல்கை எலும்பின் முன்புறத்தில் மேல் பெரிய புடைப்புக்கும் சிறிய புடைப்புக்கும் இடையில் இருக்கும் புடைப்பு (Tuberosity) இடைவெளிப் பள்ளத்தின் வெளி விளிம்பில் சேருகிறது (படம் 19, 20). அப்படிச் செல்லும் வழியில் இத்தசையில் மடிப்பு ஏற்படுகின்றது. வயிற்றிலிருந்து வரும் தசைப்பாகம், மற்றப் பக்கங்களிலிருந்து வரும் தசைக்கு அடியில் செல்வதால் இம்மடிப்பு எற்படுகிறது. இதனால் தசை செருகும் இடத்தில் U வடிவத்தில் தசை நாண் உண்டாகிறது. தசை சுழன்று இருப்பதைக் கவனிக்கவும். காரை எலும்பிலிருந்து வரும் தசை கீழ்நோக்கி வெளியே செல்வதையும் வயிற்றுப்பக்கமிருந்து வரும் தசை மேல் நோக்கி வெளியே செல்வதையும் கவனிக்க வும். இப்படிச் செல்வதால் அவை ஒன்றுக்கொன்று 90° கோணத்தில் செல்லுகின்றன. மேலும் இப்படிச் செல்வதால் அவற்றின் செயல்கள் வேறுபடுகின்றன.

செயல்கள்: இத்தசை உள்பக்கத்தில் உற்பத்தியாகி, தோள் மூட்டை முன்புறமாகத் தாண்டி வெளிப்புறத்தில் மேல்கை எலும்பைச் சேருவதால், இதனுடைய முக்கியமான செயல்கள் உள்ளிழுத்தலும் மேல்கை எலும்பை உள்சுழற்றலும் (Medial rotation) ஆகும்.

உள்ளிழுத்தலை ஆரம்பத்தில் கீழுள்ள தசைநார்கள் செய் கின்றன. போகப் போக மற்றத் தசை நார்களும் சேர்ந்து இழுக்கின்றன. காரை எலும்பில் உற்பத்தியாகும் தசைநார் கள் மேல்கை எலும்பை முன்மடக்குகின்றன.

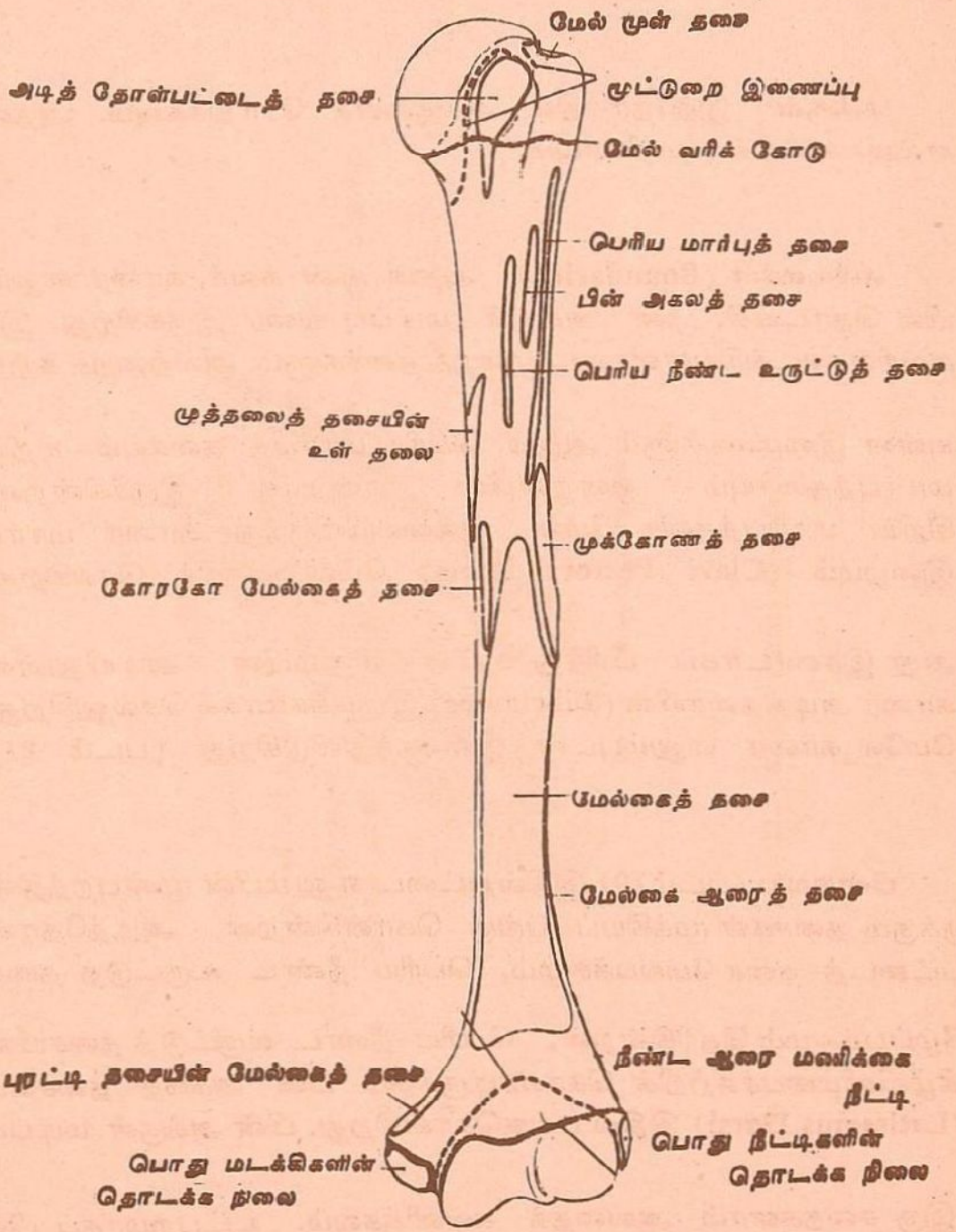

படம் 20. மேல்கை எலும்பின் முன்தோற்றம்

நரம்புகள்: உள் மார்புத்தசை நரம்பும், வெளி மார்புத் தசை நரம்பும் இத்தசைக்கு உணர்வுகொடுத்துத் தூண்டுகின்றன.

அக்குள்: இந்நேரத்தில் அக்குளைச் சோதிக்கவும். அதன் எல்லைகளைக் கவனிக்கவும்.

எல்லைகள் (Boundaries): அதன் முன் சுவர், காரை எலும்பில் தொடங்கி, முன் அக்குள் மடிப்பு வரை இருக்கிறது. இச் சுவரில் அடங்கியுள்ளவை, மூன்று தசைகளும், அவற்றைச் சுற்றி

யுள்ள இழைமங்களும் ஆகும். பெரிய மார்புத் தசையும் சிறிய மார்புத்தசையும் ஒன்றன்பின் ஒன்றாக இருக்கின்றன. சிறிய மார்புத்தசை மேல் எல்லையிலிருந்து காரை மார்பு இழைமம் (**Clavi Pectoral fascia**) மேல்நோக்கிச் செல்கிறது.

அது இரண்டாகப் பிரிந்து காரை எலும்பின் அடியிலுள்ள காரை அடித்தசையின் (**Subclavius**) இருபக்கமாகச் செல்லுகிறது. மேலே காரை எலும்புடன் இணைந்துவிடுகிறது (படம் 21).

பின்சுவர்: (படம்19) இதில் பட்டை எலும்பின் முன்புறத்திலிருக்கும் தசைகள் முக்கியப் பங்கு கொள்கின்றன. அடித்தோள் பட்டைத் தசை மேல்பக்கமும், பெரிய நீண்ட உருட்டுத் தசை

கீழ்ப்பக்கமும் தெரிகின்றன. பெரிய நீண்ட உருட்டுத் தசையின் கீழ்விளிம்பைச்சுற்றிக் கொண்டிருக்கும் பின் அகலத் தசையும் (**Latissmus Dorsi**) இதில் பங்குகொள்கிறது. பின் அக்குள் மடிப்பு

இரு சதைகளால் ஆவதைக் கவனிக்கவும். உட்புறமாகப் பின் அகலத் தசையும், வெளிப்புறமாகப் பெரிய நீண்ட உருட்டுத் தசையும் இருக்கின்றன.

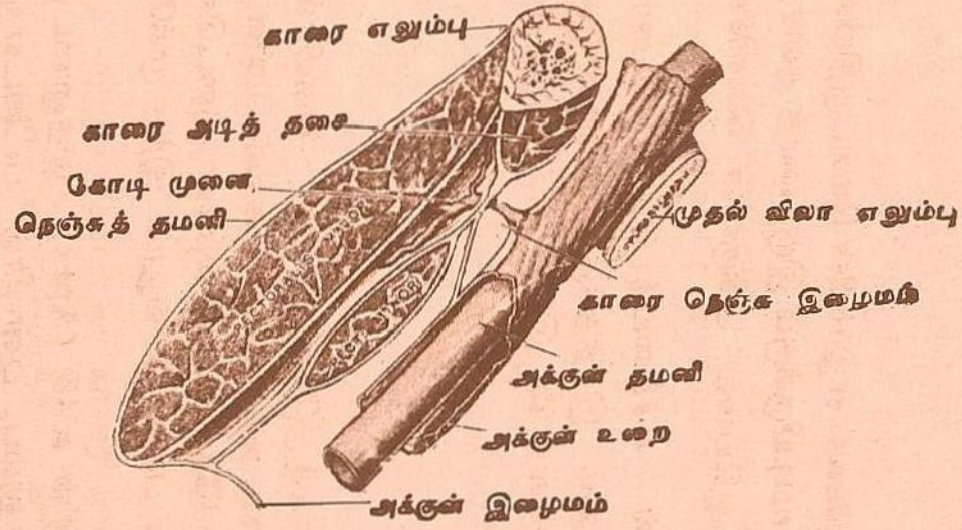

படம் 21. காரை மார்பு இழைமம்

உட்சுவர்: இது நெஞ்சு எலும்புக்கூடு, அதன் இடையேயுள்ள தசைகள், மேலுள்ள தசைகள் ஆகியவற்றால் ஆனது. அவை முதல் ஐந்து விலா எலும்புகள், அவற்றிற்கிடையேயுள்ள விலா இடைவெளிகள், அவற்றிலுள்ள விலா இடைவெளித் தசைகள் இவற்றை மூடியிருக்கும் முன் ரம்பத் தசை ஆகியவை யாகும். (படம் 22)

வெளிச்சுவர்: மேல்கை எலும்பின் மேல்பகுதியின் உட்புறம், அதன் உட்புறத்தை மூடியிருக்கும் இருதலைத் தசை, கொரகோ மேல்கைத் தசை ஆகியவை அக்குளின் வெளிச்சுவரில் இருக் கின்றன. அக்குளின் உச்சியைத் தொட்டுப்பார்க்கவும். இவ் விடத்தில் நரம்புகளும் இரத்தக்குழாய்களும் கழுத்திலிருந்து அக்குளுக்குள் நுழைவதால் இந்த இடத்தின் எல்லைகள் சரி யாகத் தெரிவதில்லை.

எலும்புக்கூட்டைச் சோதிக்கவும். கைவிரல்களை விலா எலும்புகள் பக்கமாக அக்குளின் உட்சுவர் மேலே செலுத்தவும். விரல்கள், ஒரு முக்கோண வடிவமான இடைவெளி வழியாக கழுத்து எலும்புகள் பக்கம் செல்லும். இந்த முக்கோண இடை வெளிதான் அக்குளின் உச்சி (Apex). இதனுடைய எல்லைகள் முன்னால் காரைஎலும்பு, பின்னால் பட்டைஎலும்பின் மேல் விளிம்பு, உட்புறமாக வளைந்த முதல் விலா எலும்பு ஆகிய வையாகும்.

அக்குள் ஒரு கூம்பு (Pyramid) மாதிரி இருப்பதைக் கவனிக்கவும். நான்கு சுவர்கள், ஓர் உச்சி, கீழே ஒருமட்டம் (Base) கொண்டது அக்குள். கீழ்மட்டம் நான்கு சுவர்களுக்கு

மிடையே அவற்றை இணைக்கின்ற தோலும் இழைமங்களும் ஆகும்.

அக்குளில் அடங்கியவை

இவை கழுத்திலிருந்து அக்குள் உச்சித்துளை வழியாகக் கைகளுக்குச் செல்லும் நரம்புகளும், இரத்தக்குழாய்களும், நிணநீர்க் குழாய்களும் ஆகும். அத்துடன் நிணநீர்க்கழலை களும் அதிகம் இருக்கின்றன. இக்கழலைகளுக்கு அக்குள் நிண நீர்க்கழலைகள் **(Axillary Lymph nodes)** என்று பெயர்.

அக்குளினுள் அடங்கியவற்றைப் பார்ப்பதற்கு அக்குளின் முன் சுவரை அகற்ற வேண்டிய அவசியம் ஏற்படுகிறது.

பகுத்தாய்வு: பெரிய மார்புத்தசையை இரு பிரிவு களாகப் பிரித்து அறுக்க வேண்டும். காரைஎலும்பில் உற்பத்தியா கும் பாகத்தைக் காரைஎலும்பை ஒட்டி அறுக்கவும். அறுத்து அதைக்கீழே இழுக்கும்போது காரை மார்புத்தசை இழைமம் தென்படும். அந்த இழைமத்தைத் துளைத்துக்கொண்டு ஒரு நரம்பும், ஓர் இரத்தக் குழாயும் பெரிய மார்புத்தசையை வந்தடையும். இவை வெளி மார்புத்தசை நரம்பும், கோடி முனை நெஞ்சுத் தமனியும் ஆகும். அவை நுழையுமிடத்தில் சிறிது தசையை அவற்றிடம் ஒட்டினாற்போல் வெட்டிவிடவும்.

பெரிய மார்புத் தசையின் காரை எலும்புப் பாகத்தை இப்பொழுது எளிதாகக் கீழே இழுக்கலாம்.

மீதியுள்ள தசையை மார்பு எலும்பில் இருந்து இரண்டு அங்குலம் (ஐந்து சென்டிமீட்டர்) தள்ளி அறுக்கவும். ஒரு நரம்பு தசையினுள் நுழைவதைப் பார்க்கலாம். இது உள் மார்

புத்தசை நரம்பு எனப்படும். அதனுடன் ஒட்டிய தசையை மட்டும் வெட்டி நரம்புடன் சேர்த்து விட்டால் பெரிய மார்புத்தசையை எளிதாக வெளிப்புறம் இழுக்கலாம்.

காரை மார்புத்தசை இழைமத்தை இந்நேரத்தில் கவனிக்கவும்.

காரை மார்புத்தசை இழைமம் (Clavipectoral fascia)

இது காரை எலும்புக்கும், சிறிய மார்புத்தசைக்கும் இடையில் இருப்பதால் இப்பெயர் வந்தது. எனினும் இதனுடைய பரப்பு இந்த எல்லைகளைத் தாண்டியும் இருக்கிறது. மேலிருந்து கீழ்நோக்கி இதனுடைய பரப்பைப் பார்த்தால் இது

காரைஎலும்பில் ஆரம்பிக்கிறது. காரை அடித்தசையை ஒட்டியிருக்கும் காரை அடிப்பள்ளத்தின் இரு விளிம்புகளிலும் இது ஒட்டியிருக்கிறது. அந்த இடத்தில் காரை அடித்தசையை இது மூடியிருப்பதுடன் அதன் கீழே இதன் இரு பிரிவுகளும் ஒன்றாக இணைந்துவிடுகின்றன. காரை அடித் தசைக்

கும் சிறிய மார்புத்தசைக்கும் இடையில் இது ஓர் அடர்ந்த சவ்வுத் திரையாக விளங்குகிறது. சிறிய மார்புத் தசையின் மேல் விளிம்பில் இது மறுபடியும் இரு திரைகளாகட் பிரிந்து அத்தசையை இருபக்கமும் மூடிக்கொள்கிறது. அதன்

கீழ்விளிம்பில் இந்த இரு திரைகளும் ஒன்றாகச் சேர்ந்து விடுவதால் மறுபடியும் ஒரே திரையாகக் கீழ்நோக்கிச் செல்லுகிறது.

அக்குளின் அடிமட்டத்தில் அது அக்குள் இழைமத்துடன் இணைந்துவிடுகிறது. (படம் 21)

உள்ளிருந்து வெளிப்பக்கமாக இதை ஆராய்ந்தால் காரை மார்புத்தசை இழைமத்தின் உள்பக்கம், முதல் விலா இடை வெளியின் உள்முனையில் முதலாம், இரண்டாம் விலா எலும் புக் குருத்துகளுடனும் அந்த இடத்திலுள்ள மார்பு எலும்புடனும் இணைந்து விடுகிறது. வெளிப்பக்கம் பட்டை எலும்பின் ஒரு பகுதியான கோரகாய்டு முனையுடன் இணைந்துவிடுகிறது.

பகுத்தாய்வு: காரை மார்புத்தசை இழைமத்தைச் சிறிய மார்புத் தசைக்கும் காரை அடித்தசைக்குமிடையில் அகற்றவும். அந்த இடத்தில் உள்ள உறுப்புகளைக் (Structures) கவனிக்கவும். மூன்று உறுப்புகள் இச்சவ்வைத் துளைக்கின்றன. தலைநோக்கச் சிரையை அது அக்குள் சிரையுடன் சேரும் வரை சுத்தப்படுத்தவும்.

கோடிமுனை நெஞ்சத் தமனியை அது அக்குள் தமனி யிடமிருந்து உற்பத்தியாகும் இடம் வரை சுத்தப்படுத்தவும். (படம் 22)

வெளி மார்புத்தசை நரம்பை அது கை நரம்புப் பின்னலின் வெளித்தண்டிலிருந்து உற்பத்தியாகும் இடம்வரை சுத்தப்படுத்தவும். தற்பொழுது சிறிய மார்புத்தசையைக் கவனிக்கவும்.

அதனடியில் விரல்களை விட்டு அதைத் தூக்கிவிடவும். அப்படிச் செய்யும்போது, அதனுடைய நரம்பான உள் மார் புத்தசை நரம்பை அறுத்து விடாமல் பார்த்துக் கொள்ளவும். உள் மார்புத்தசை நரம்பு, சிறிய மார்புத் தசையின் அடிப் பாகத்தில் நுழைகிறது.

சிறிய மார்புத் தசை (Pectoralis minor)

இது ஒரு முக்கோண வடிவமான தசை. முக்கோணத்தின் மேல்முனை கோரகாய்டு முனையின் நுனியில் மேல் பரப்பில் ஒட்டியிருக்கிறது. அடிப்பாகம் 3, 4, 5 விலா எலும்புகளிட மிருந்து அவற்றின் குருத்துக்களுக்கு அருகில் உற்பத்தியாகிறது.

செயல்: கீழ்ப்பிடிப்பை உறுதியாக வைத்து இத்தசை இயங்கும்போது பட்டை எலும்பையும் அதனால் தோள் மூட்டையும் முன்பக்கமாகவும் கீழ்ப்பக்கமாகவும் இழுக்கிறது.

மேலே பட்டை எலும்பை உறுதியாக வைத்து இத்தசை செயல்படும்போது விலா எலும்புகளைத் தூக்குகிறது. இந்த அசைவு காற்றை நெஞ்சின் உள்ளே இழுப்பதற்கு உதவுகிறது.

உள் மார்புத்தசை நரம்பு வழக்கமாக இதற்கு உணர்வு கொடுத்து இயக்குகிறது. சில சமயங்களில் வெளி மார்புத்தசை நரம்பும் இத்தசைக்கு வரலாம்.

பகுத்தாய்வு: அக்குளில் உள்ள கழலைகள், சவ்வுகள், கொழுப்புகள் முதலியவற்றை அகற்றவும். அகற்றியபிறகு அக்குளின் வெளிச்சுவரில் உள்ள தசைகளான கோரகோ மேல்கைத்தசை,இருதலைத்தசையின் குட்டைத் தலை என்ற தசைகளைச் சுத்தம் பண்ணவும். அவை பட்டைஎலும்பின் ஒரு பகுதியான கோராகாய்டு முனையிலிருந்து வருவதைக் கவனிக்கவும்.

கோரகாய்டு முனை

எலும்புக் கூட்டைப் பார்க்கவும். கோராகாய்டு முனை வளைந்த ஆள்காட்டி விரல்மாதிரி இருப்பதைக் கவனிக்கவும். அதன் நுனியில் உள்ள பள்ளத்தைக் கவனிக்கவும். இந்த இடத்தில்தான் கோரகோ மேல்கைத் தசையும் இருதலைத்தசையின் குட்டைத்தலையும் உற்பத்தியாகின்றன.

பகுத்தாய்வு: கோரகோ மேல்கைத் தசை, இருதலைத்தசையின் குட்டைத்தலை ஆகிய தசைகளின் உட்புறமாக, அக்குள் தமனி ஓடுவதைக் கவனிக்கவும். அத்துடன் இரு நரம்புகள் ஒட்டியிருப்பதைப் பார்க்கவும். அதில் ஒன்று கோரகோ மேல்கைத் தசையை ஊடுருவிச் செல்லும். அதன்பெயர் தசைத்தோல் நரம்பு (**Musculo cutaneous nerve**) எனப்படுவது. மற்றதன் பெயர் மையநரம்பு (**Median nerve**) எனப்படுவது.

அக்குள் சிரை அக்குள் தமனிக்கு உட்புறமாக ஓடுவதைக்

கவனிக்கவும். அக்குள் சிரைக்கு உட்புறமாக, மேல்கையில் உள் தோல் நரம்பு (Medial cutaneous nerve of the arm) எனப் படும் ஒரு மெல்லிய நரம்பு செல்வதைக் கவனிக்கவும்.

இந்த நரம்பைச் சுத்தப்படுத்தும்போது அதனுடன் இன் னொரு நரம்பு இணைவதைக் கவனிக்கவும். இணையும் நரம் பைச் சுத்தப்படுத்தவும். அது இரண்டாவது விலா இடைவெளி யிலிருந்து வருவதைக் கவனிக்கவும். இதன் பெயர் விலா இடை மேல் கை நரம்பு (Intercosto berachial nerve) என்பது. இதன் மற்றக் கிளைகளைச் சுத்தப்படுத்தவும், அவை அக்குளின் அடிப்பாகத்திற்கும் மேல்கையின் உள்பாகத்திற்கும் கிளைகள் அனுப்புவதைக் கவனிக்கவும்.

அதற்குக் கீழேயுள்ள விலா இடைவெளிகளிலிருந்தும், ஏறக் குறைய ஒரே செங்குத்தான கோட்டின் அளவில் நரம்புகள் வெளி வருவதைக் கவனிக்கவும். இவை முன் ரம்பத் தசையின் இடைவெளிகளிலிருந்து வெளிவருகின்றன.

விலா இடை மேல்கை நரம்பு: இது இரண்டாவது இடைவிலா நரம்பின் ஒரு கிளையான வெளிப்புறத்தோல் நரம்புக்கிளை ஆகும். முதலாவது இடைவிலா நரம்புக்கு இந்த வெளிப்புறத் தோல் நரம்புக்கிளை இல்லை. மற்ற இடை விலா நரம்புகளுக்கு இக்கிளைகள் இருக்கின்றன. ஆனால், மற்றவற்றை விட இரண்டாவது இடைவிலா நரம்பின் கிளையான விலா இடை மேல்கை நரம்பு மிகவும் தடி மனானது. இந்நரம்புக் கிளைகள், முன் ரம்பத் தசை உற்பத்தியாகுமிடத்தில் அதன் பகுதிகளுக்கிடையில் இருந்து வெளிவருகின்றன. பெரிய மார்புத் தசையின் மேலோ, பின் அகலத் தசையின் மேலோ செல்கின்றன. மற்றவை முன், பின் கிளைகளாகப் பிரிந்து விடுகின்றன. ஆனால் விலா இடை மேல்கை நரம்பு தனிக்கிளையாகவே இருந்து பிற இரண்டு நரம்புகளுடன் கிளைகள் மூலம் இணைகிறது. அந்த இரு நரம்புகளும் மேல் கையின் உட்புறத்தோல் நரம்பும், மூன்றாவது விலா நரம்பின் வெளிப்புறத்தோல் நரம்பும் ஆகும். இவை உணர்வு கொடுக்குமிடம், அக்குளின் அடிப்பாகமும் (கீழ் மட்டமும்) மேல் கையின் உட்புறமும் ஆகும்.

மருத்துவச் சிறப்பு (Clinical importance)

அக்குள் நீர்க்கழலைகள் நோய்க்கிருமிகளால் பாதிக்கப்பட்டுப் பெரிதாகலாம். இவற்றில் சீழ் பிடிக்கலாம். கத்தி கொண்டு கீறிச் சீழை வெளியேற்றும்போது அக்குளிலுள்ள நரம்புகளும் இரத்தக் குழாய்களும் சிதையாமலிருக்க உட்பக்கமாக - முன் சுவருக்கும் பின் சுவருக்குமிடையில் கத்தியைச் செலுத்த வேண்டும்.

மார்பிலுள்ள நிணநீர்க்குழாய்கள் பெரும்பாலும் அக்குள் நிணநீர்க் கழலைகளை வந்தடைகின்றன. ஆதலின் மார்பில் புற்றுநோய் ஏற்பட்டால் புற்று அணுக்கள் அக்குள் கழலைகளிடம் வந்தடையும். அதனால் அக்கழலைகள் பெருத்திருக்கும்.

பகுத்தாய்வு: முன்ரம்பத் தசையின்மேல் ஓடும் மற்ற இரு உறுப்புகளைக் காணவும். அவை வெளிப்புற நெஞ்சுத் தமனி (**Lateral thoracic artery**), நீள நெஞ்சு நரம்பு (**Long thoracic nerve**) என்பன.

அக்குள் தமனிக்கும், அக்குள் சிரைக்கும் இடையில் இரு நரம்புகளைக் கண்டுபிடிக்கவும். ஒன்று சிறியது. அதன் பெயர் முன்கையின் உட்புறத்தோல் நரம்பு (**Medial cutaneous nerve of the forearm**) என்பது. மற்றொன்று பெரியது. முன்னதற்குப் பின்னால் இருக்கிறது. இதற்கு அரந்தி (**Ulnar**) நரம்பு எனப் பெயர்.

அரந்தி நரம்பைச் சுற்றியும் அக்குள் தமனிச் சிரைகளைச் சுற்றியும் இருக்கின்ற சிறிய சிரைகளை அகற்றிவிடவும்.

அக்குள் தமனியைத் தூக்கி அதனடியில் ஆரை நரம்பைக் கண்டுபிடிக்கவும். அதனுடைய கிளைகளைத் தேடவும்.

அடித்தோள்பட்டை தசையின் கீழ்விளிம்பில் நான்கு நரம்புகளைக் கண்டுபிடிக்கலாம்.

அக்குள் நரம்பைச் சுற்று நரம்பு (**Circumflex nerve**) என்றும் கூறுவார்கள்.

இது ஆரை நரம்பின் பின்னால் தென்படும். அத்துடன் ஒரு தமனியும் உடன் செல்லும். அத்தமனியின் பெயர் பின் மேல்கைச் சுற்றுத்தமனி (**Posterior Circumflex humeral artery**) என்பது.

அடுத்து மேல் கையின் பின் தோல் நரம்பு ஆரை நரம்பிலிருந்து வெளிவருவதைப் பார்க்கவும்.

அதையடுத்து முத்தலைத்தசையின் (**Triceps**) பாகங்களான நீளத் தலைக்கும் உட்புறத் தலைக்கும் தனித்தனியே நரம்புகள் ஆரை நரம்பிலிருந்து வெளிவருகின்றன.

இவற்றைக் கண்டுபிடித்துச் சுத்தம் செய்தபின் அடித் தோள்பட்டைத் தமனி அக்குள் தமனியிடமிருந்து உற்பத்தியாகு மிடத்தைப் பார்த்து அத்தமனியைச் சுத்தம் செய்யவும்.

அகலத் தசையின் விளிம்போரமாக அதனுடைய ஒரு கிளை செல்லும். இதற்குப் பின்நெஞ்சுத் தமனியென்று பெயர். இதை யொட்டி ஒரு நரம்பு காணப்படும். அதற்குப் பின்நெஞ்சு நரம்பு எனப்பெயர்.

அதனுடைய மற்றொரு கிளை சுற்றுத்தோள்பட்டைத் தமனி என்பது. இதன்அருகில் கீழ் அடித்தோள்பட்டை நரம்பு (**Lower Subscapular nerve**) பெரிய நீண்ட உருட்டுத் தசையை அடைவதற்குச் செல்கிறது.

தற்பொழுது சிறிய மார்புத் தசையைக் குறுக்காகப் பாதியில் வெட்டவும். அதனடியில் செல்லும் அக்குள் தமனி, சிரை முதலியவற்றை முதல் விலா எலும்பு வரை சுத்தப்படுத்தவும்.

அவற்றைச் சுற்றியிருக்கும் மூன்று நரம்புகளைக் கவனிக்கவும். அவை மேல்கைத்தசை நரம்புப் பின்னலின் (**Brachial plexus**) மூன்று தண்டுகளாகும். சிறிய மார்புத் தசைக்கடியில் தமனியின் பின்னே பின்தண்டும், உட்புறம் உட்புறத் தண்டும், வெளிப்புறம் வெளிப்புறத் தண்டும் இருக்கின்றன. (படம் 23)

முதல் விலா எலும்பின் பக்கத்தில் இவையெல்லாமே அக்குள் தமனியின் பின்னேதானிருக்கின்றன.

மேல் அடித்தோள் பட்டை (Upper Subscapular) நரம்பை மேல் அடித்தோள் பட்டைத் தசையின் முன்பக்கத்தில் தேடி அது தசைக்குள் நுழையும் வரையும் பின்தண்டிலிருந்து (Posterior cord) உற்பத்தியாகும் இடம் வரையும் சுத்தம் பண்ணவும். அதே போல் கீழ் அடித்தோள் பட்டை நரம்பையும் அதுபின் தண்டி லிருந்து உற்பத்தியாகும் இடம்வரை சுத்தம்செய்யவும்.

அக்குள் தமனி: இது கழுத்திலுள்ள காரை அடித் தமனி யின் தொடர்ச்சியாகும் (படம் 24). கை முழுவதும் இரத்தம் கொடுக்கும் முக்கியமான தமனி. முதல் விலா எலும்பின் வெளிப்புற விளிம்பு காரையடித் தமனியையும் அக்குள் தமனியையும் வரையறுக்கும் எல்லையாகக் கருதப்படும். அக்குள் தமனி, அக்குளின் வெளிப்புற எல்லையிலிருந்து மேல்கைத்தமனி யாகப் பெயர் பெறுகிறது. பெரிய நீண்ட உருட்டுத் தசையின் வெளிவிளிம்பு, அக்குள் தமனியையும் மேல்கைத் தமனியையும் வரையறுக்கும் எல்லையாகக் கருதப்படும்.

மேற்பரப்பில் கணித்தல் (Surface marking): கையை 90° கோணத்தில் வெளித்தூக்கி (Abducted), உள்ளங்கையை முன் பக்கம் பார்க்கும்படிவைத்து, காரை எலும்பின் மையத்தை ஒரு புள்ளியாக வைத்து, முழங்கை (Elbow) மூட்டின் முன்புறத் தின் மையத்தை அடுத்த புள்ளியாக வைத்து, ஒரு கோடிழுத் தால், இக்கோடு அக்குள் தமனியும் மேல்கைத்தமனியும் செல்லும் பாதையைக் காட்டும். அக்குளின் பின் சுவருடைய கீழ்விளிம்பு, இவ்விரண்டு தமனிகளையும் பிரிக்கும் எல்லையாகும்.

நீளமான அக்குள் தமனி சிறிய மார்புத் தசைக்கு அடியில் செல்வதைப் பயன்படுத்தி அதை மூன்று பிரிவுகளாகப் பிரிக்கலாம். சிறிய மார்புத் தசைக்கு மேலே இருப்பது முதல் பாகம் என்றும், அதன்பின் இருப்பது இரண்டாம் பாகம் என்றும், கீழே இருப்பது மூன்றாம் பாகம் என்றும் சொல்லப்படுகிறது.

முதல் பாகத்திலிருந்து ஒரு கிளையும், இரண்டாம் பாகத்தி லிருந்து இரண்டு கிளைகளும், மூன்றாம் பாகத்திலிருந்து மூன்று கிளைகளும் வருகின்றன. அவை முறையே,

1-ஆம்பாகம்: 1. மேல் நெஞ்சுத் தமனி
(Superior Thoracic artery)

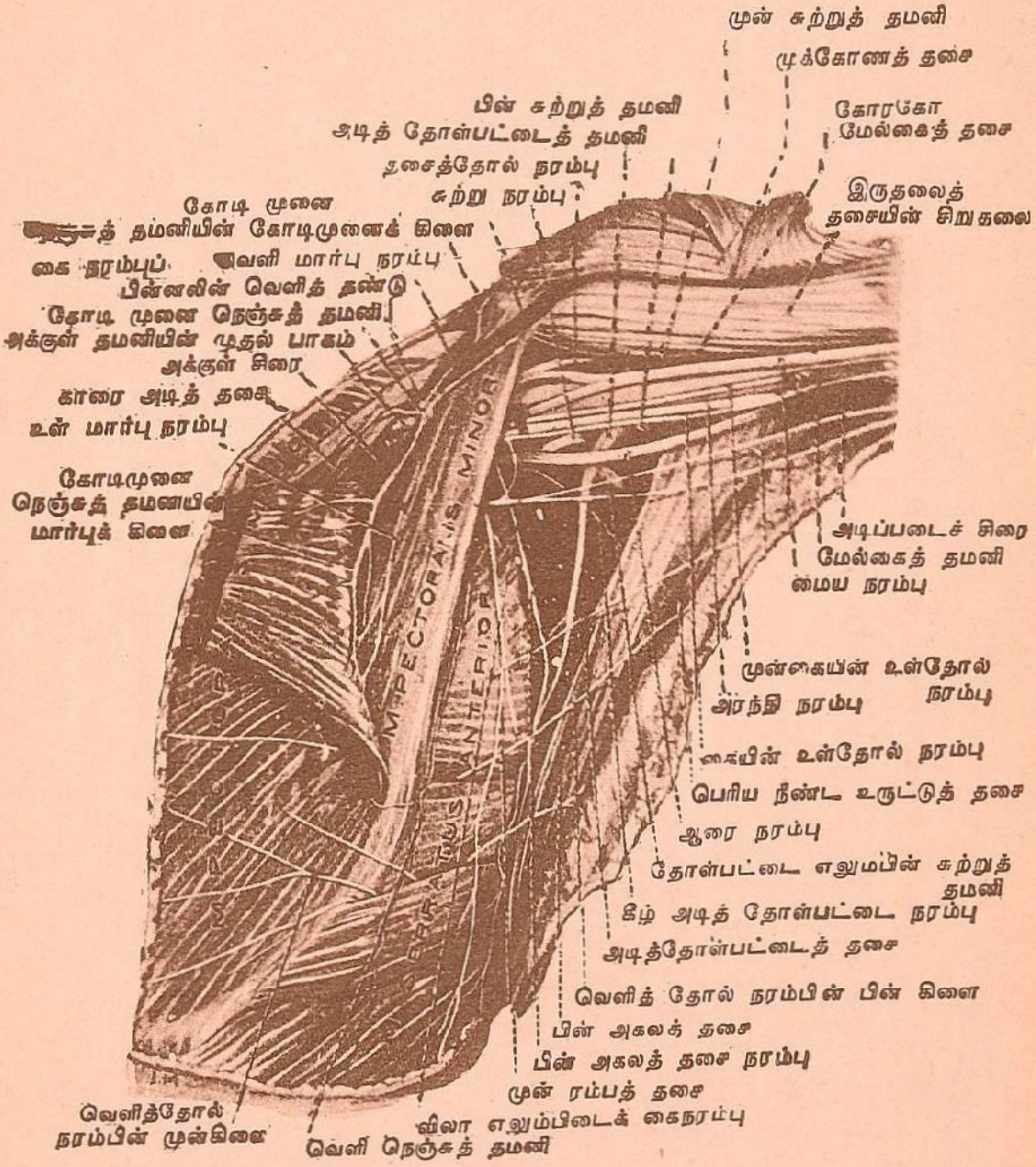

முன் சுற்றுத் தமனி
முக்கோணத் தசை
பின் சுற்றுத் தமனி
அடித் தோள்பட்டைத் தமனி
கோரகோ
மேல்கைத் தசை
தசைத்தோல் நரம்பு
சுற்று நரம்பு
இருதலைத்
தசையின் சிறுதலை
கோடி முனை
த் தமனியின் கோடிமுனைக் கிளை
கை நரம்புப்
வெளி மார்பு நரம்பு
பின்னலின் வெளித் தண்டு
தோடி முனை நெஞ்சத் தமனி
அக்குள் தமனியின் முதல் பாகம்
அக்குள் சிரை
காரை அடித் தசை
உள் மார்பு நரம்பு
கோடிமுனை
நெஞ்சத் தமனயின்
மார்புக் கிளை
M. PECTORALIS MINOR
ANTERIOR
அடிப்படைச் சிரை
மேல்கைத் தமனி
மைய நரம்பு
முன்கையின் உள்தோல்
நரம்பு
அரந்தி நரம்பு
கையின் உள்தோல் நரம்பு
பெரிய நீண்ட உருட்டுத் தசை
ஆரை நரம்பு
தோள்பட்டை எலும்பின் சுற்றுத்
தமனி
கீழ் அடித் தோள்பட்டை நரம்பு
அடித்தோள்பட்டைத் தசை
வெளித் தோல் நரம்பின் பின் கிளை
பின் அகலத் தசை
பின் அகலத் தசை நரம்பு
முன் ரம்பத் தசை
விலா எலும்பிடைக் கைநரம்பு
வெளி நெஞ்சத் தமனி
வெளித்தோல்
நரம்பின் முன்கிளை

படம் 22. அக்குள்

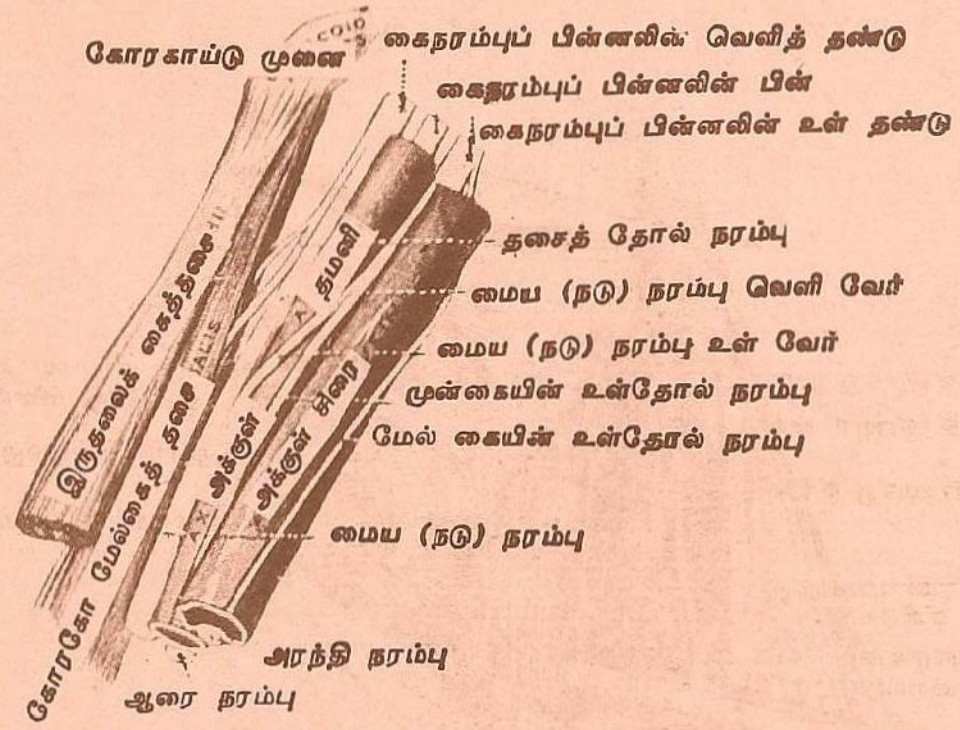

படம் 23

அக்குள் தமனி, சிரை, அவற்றை ஒட்டிய நரம்புகள்

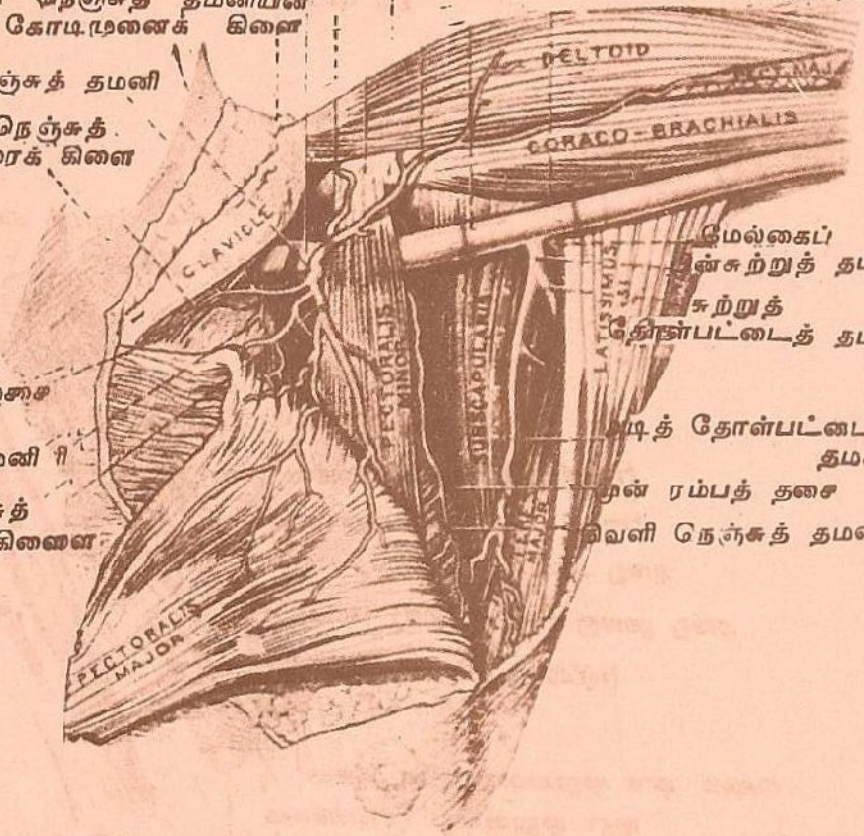

படம் 24

அக்குள் தமனியும் கிளைகளும்

2-ஆம் பாகம் 2. கோடிமுனை நெஞ்சுத் தமனி (Thoracoacromial OR Acromio Thoracic artery)

3. வெளிப்புற நெஞ்சுத் தமனி (Lateral thoracic artery)

3-ஆம் பாகம் 4. அடித்தோள்பட்டைத் தமனி (Subscapular artery)

5. முன் மேல்கைச் சுற்றுத் தமனி (Anterior circumflex humeral artery)

6. பின் மேல்கைச் சுற்றுத் தமனி (Posterior circumflex humeral artery)

1. **மேல் நெஞ்சுத்தமனி (Superior intercostal artery)**: முதல் விலா இடைவெளிக்கு இரத்தம் தருகிறது. இது அக்குள் தமனியின் முதல் கிளை. அதன் முதல் பாகத்தில் சிறிய மார்புத் தசைக்கு மேலாக உற்பத்தியாகிறது. மிகவும் சிறிய தமனி.

2. **கோடிமுனை நெஞ்சுத்தமனி**: இரண்டாவது கிளையாக அக்குள் தமனியின் இரண்டாவது பாகத்திலிருந்து உற்பத்தியாகிறது. சிறிய மார்புத் தசைக்குப் பின்னால் உற்பத்தியாகி, அத்தசையின் மேல் விளிம்பைத்தாண்டி காரைமார்பு இழைமத்தைத் துளைத்து வெளிவருகிறது. இதற்கு நான்கு கிளைகள் இருக்கின்றன. அவை முறையே காரைஎலும்பு (Clavicular), கோடிமுனை (Acromial), முக்கோணத் தசை (Deltoid), மார்புத் தசை (Pectoral) என்பன.

காரைஎலும்புக் கிளை மார்பு எலும்பும் காரை எலும்பும் பொருந்தும் மூட்டிற்கும் (Sternoclavicular joint) காரைஅடித் தசைக்கும் இரத்தம் தருகிறது.

கோடிமுனைக் கிளை வெளிப்புறமாகத் தோள்பட்டை எலும்பின் ஒரு பாகமான கோராகாய்டு முனையை நோக்கிச் சென்று முக்கோணத் தசையின் அடிப்பாகத்திற்கும் பக்கத்து உறுப்புகளுக்கும் இரத்தம் தருகிறது.

முக்கோணத் தசைக் கிளை (**Deltoid branch**): பெரிய மார்புத் தசைப் பள்ளத்தில் சென்று முக்கோணத் தசைக்கும் மார்புத் தசைக்கும் இரத்தம் கொடுக்கிறது.

மார்புத்தசைக் கிளை இரு மார்புத் தசைகளுக்கும் இடையில் சென்று சிறிய மார்புத்தசைக்கும் பெரிய மார்புத் தசைக்கும் இரத்தம் கொடுக்கிறது. பெண்களுக்கு இந்தக்கிளை கொங்கைக்கு ஆழ்நிலைக் கிளைகளைத் தருகிறது.

3. **வெளிப்புற நெஞ்சுத்தமனி (Lateral Thoracic Artery):** சிறிய மார்புத் தசையின் கீழ் விளிம்பின் பக்கமாக உற்பத்தியாகி, கீழ் விளிம்பின் ஓரமாகக் கீழ் நோக்கிச் செல்கிறது. அது இரண்டு மார்புத் தசைகளுக்கும் முன் ரம்பத் தசைக்கும் இரத்தம் தருகிறது. பெண்களின் உடம் ில் அது கொங்கை ஆழ் நிலைக் கிளைகள் தருகின்றது.

4. **பின் மேல்கைச் சுற்றுத்தமனி (Posterior Circumflex-humeral artery)**: அக்குள் தமனியின் மூன்றாவது பாகத்திலிருந்து சிறிய மார்புத்தசைக்குக் கீழே உற்பத்தியாகிறது. அது மேல்கை எலும்பின் அறுவைக் கழுத்தைப் (**Surgical neck**) பின் வழியாக அக்குள் நரம்புடன் சேர்த்துச் சுற்றி வருகிறது. (படம் 25, 26)

5. **முன் மேல்கைச் சுற்றுத்தமனி (Anterior circumflex humeral artery)**: இது அக்குள் தமனியின் மூன்றாவது பாகத்திலிருந்து சிறிய கிளையாக உற்பத்தியாகி, மேல்கை எலும்பின் அறுவைக்கழுத்தை முன்வழியாகச் சுற்றி வந்து பின் மேல்கைச் சுற்றுத்தமனியுடன் இணைகிறது. (படம் 26)

இவை இரண்டும் முக்கோணத் தசைக்கு இரத்தம் கொடுத்து ஒன்றோடொன்று இணைவதுடன் ஆழ்கை (**Profunda**) மேல் கைத்தசைத் தமனியின் ஏறும் கிளையுடனும் இணைகின்றன.

6. **அடித்தோள்பட்டைத் தமனி**: இது அக்குள் தமனியின்

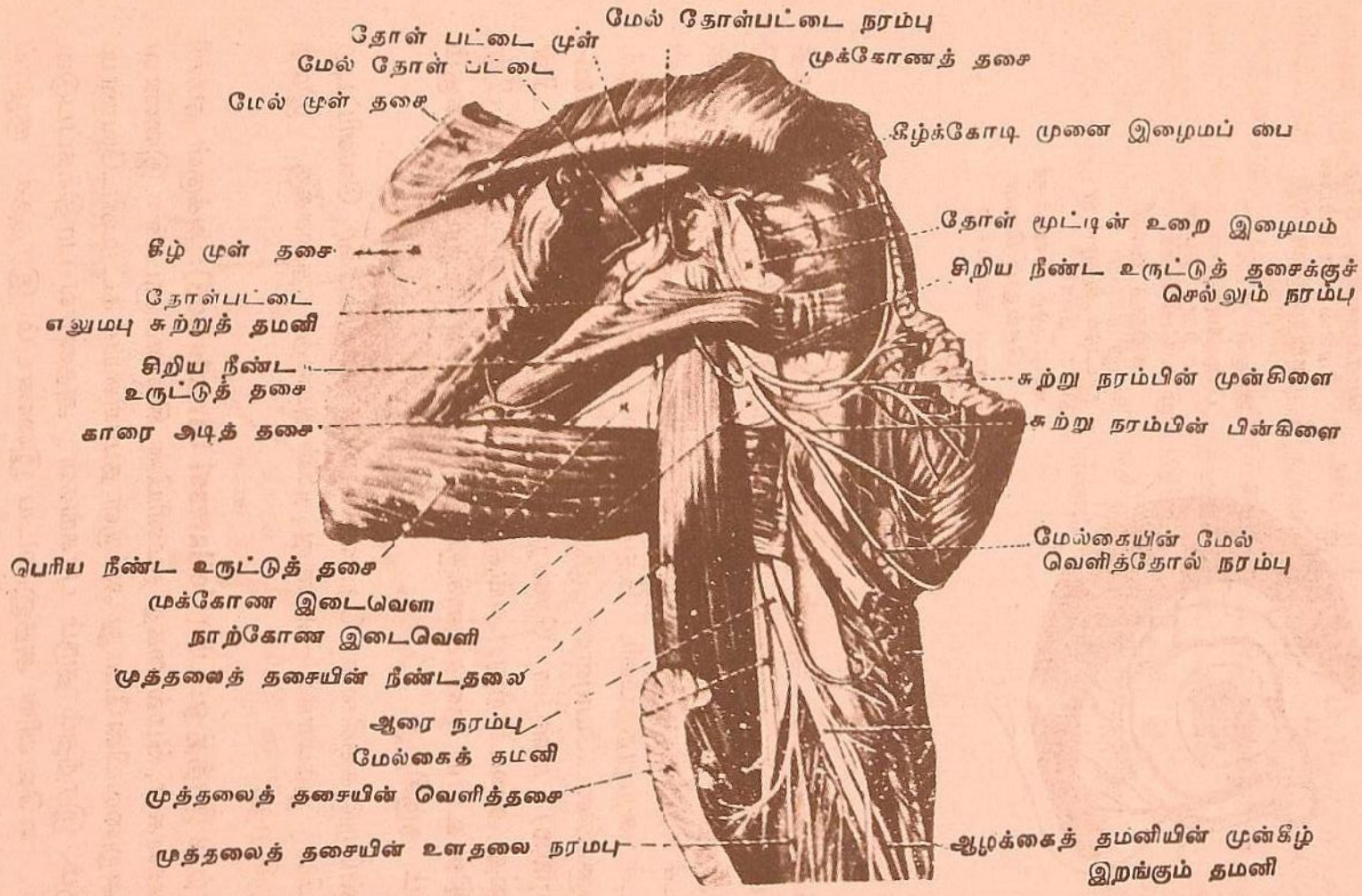

படம் 25. மேல் கையின் பின்பாகம்

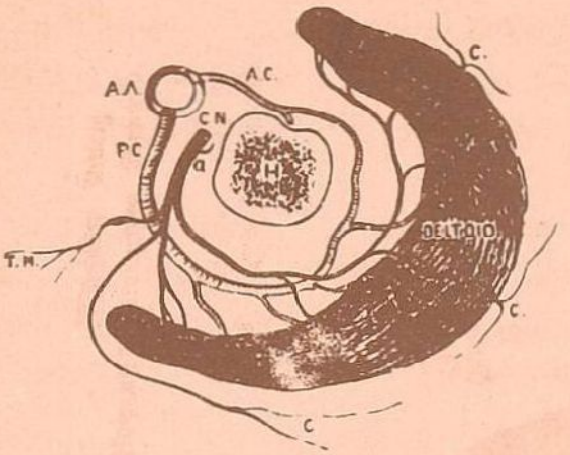

மொக்குகளின் கீழே மேல்கை எலும்பின் குறுக்கு வெட்டுத் தோற்றம்

அக்குள் தமனி

பின் மேல்கைச் சுற்றுத் தமனி

முன் மேல்கைச் சுற்றுத் தமனி

சுற்று நரம்பு

மூட்டுக் கிளைகள்

சிறிய நீண்ட உருட்டுத் தசைக்குச் செல்லும் கிளை

தோள் கிளைகள்

படம் 26. மேல் கை சுற்றுத்தமனிகள்

மிகப்பெரிய கிளை. அதன் மூன்றாவது பாகத்திலிருந்து அடித் தோள்பட்டைத் தசையின் கீழ் விளிம்பின் எதிராக உற்பத்தி யாகிறது. இது இரண்டு கிளைகளாகப் பிரிகிறது. ஒன்று தோள் பட்டைச் சுற்றுத்தமனி. மற்றொன்று பின்நெஞ்சுக்கிளைத் தோள் பட்டைச் சுற்றுத்தமனி. தோள்பட்டை எலும்புப் பக்கத்தில் தசைகளுக்கிடையேயுள்ள முக்கோண இடைவெளிக்கு **(Triangular space)** உள்ளே சென்று தோள்பட்டை எலும்பின் பின் பாகத்தை அடைகிறது. அங்குத் தோள்பட்டை எலும்பின் பின் பாகத்தில் உள்ள தசைகளுக்கும் மற்றுமுள்ள உறுப்புகளுக்கும் இரத்தம் தருகிறது.

பின்நெஞ்சுக்கிளை தோள்பட்டை எலும்பின் வெளிப்புற விளிம்பின் ஓரமாகச் சென்று பின்அகலத் தசைக்கு இரத்தம் தருகிறது.

மாற்று இரத்த ஓட்டம் (Collatesal Circulation): அக்குள் தமனி யின் கிளைகள், மேல் கைத் தமனியின் கிளைகளுடன் இணைவதால், அறுவையின்போது அக்குள் தமனியைக் கட்டிவிடவேண்டி யிருக்கும். இரத்தம் தரும் பாகங்கள் அதனால் பாதிக்கப்படுவதில்லை. ஏனெனில் அதனுடைய இணையும் இரத்தக் குழாய்கள் வழியாக மேல்கைத் தமனிக்கு இரத்தம் போய்விடும்.

எடுத்துக்காட்டாக, அக்குள் தமனியைப் பின் மேல்கைத்

தமனிக்கும் அடித்தோள்பட்டைத் தமனிக்கும் கீழாகக் கட்டி விட்டால் இரத்தம், இந்தத் தமனிகளுக்கும், ஆழ்கை மேல் கைத்தசைத் தமனியின் கிளைகளுக்கும் உள்ள இணைப்புகளின் மூலம் கீழிறங்கி மேல்கைத் தமனிக்கோ, கையின் மறுபாகங் களுக்கோ சென்றுவிடும். கையின் இரத்த ஓட்டம் அதன் ஒரே ஒரு மூலத் தமனியான அக்குள் தமனியை இந்த இடத்தில் கட்டுவதால் பாதிக்கப்படுவதில்லை. (படம் 27, 28)

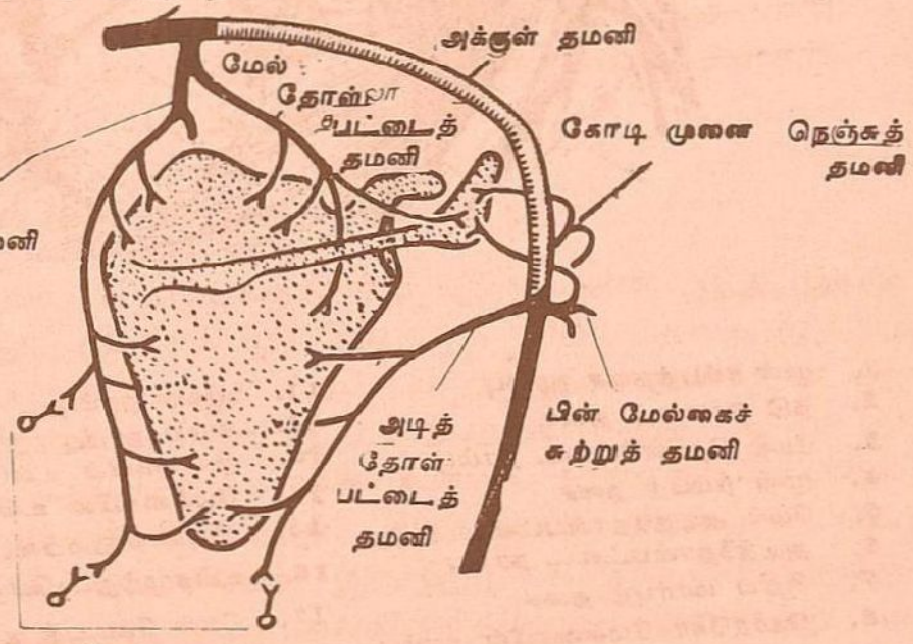

படம் 27. மாற்று இரத்த ஓட்டம்

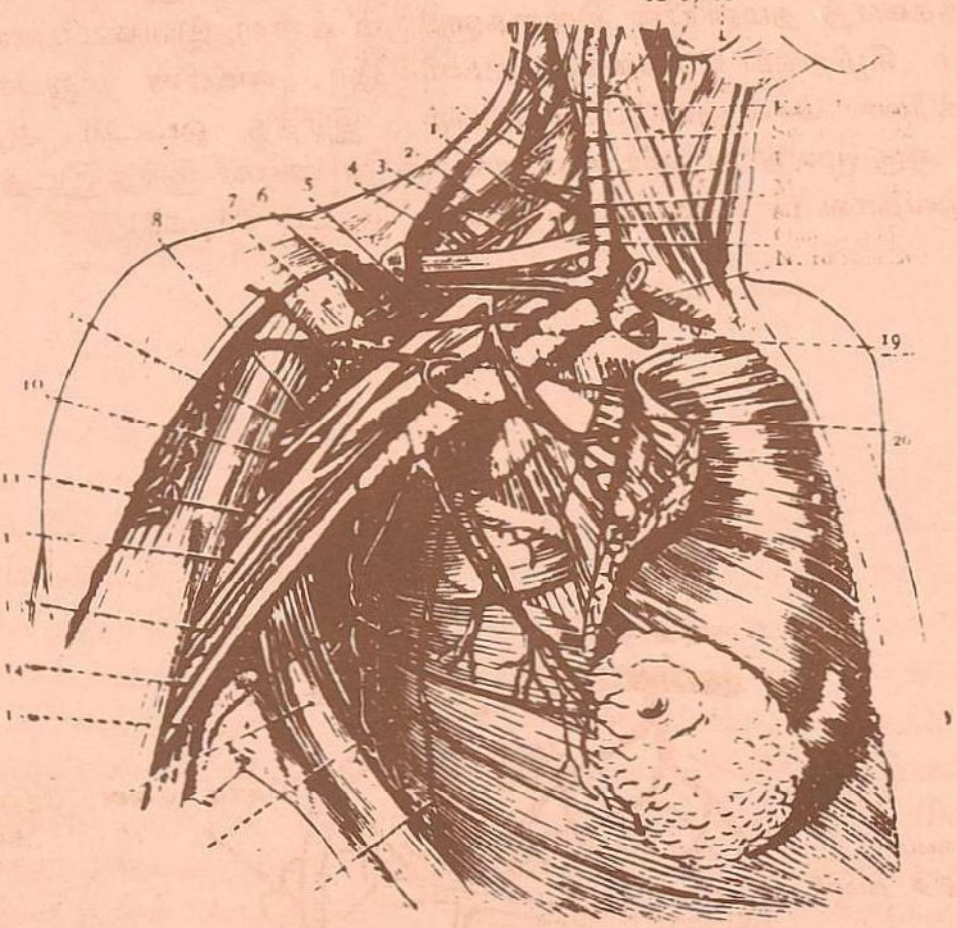

1. முன் ரம்பத்தசை நரம்பு
2. நடு ஒவ்வாத் தசை
3. மேல் தோள்பட்டை நரம்பு
4. முன் ரம்பத் தசை
5. மேல் அடித்தோள்பட்டை நரம்ப
6. அடித்தோள்பட்டை நரம்பு
7. சிறிய மார்புத் தசை
8. கோரகோ மேல்கையின் நரம்பு
9. சுற்று நரம்பு
10. தசைத்தோல் நரம்பு
11. ஆரை நரம்பு
12. மைய நரம்பு
13. முன்கையின் உள்தோல் நரம்பு
14. மேல்கையின் உள்தோல் நரம்பு
15. விலா எலும்பிடைக் கைநரம்பு
16. உள்கழுத்துப் பெருஞ்சிரை
17. மேல் கேடயத் தமனி
18. அடித் தாடைச் சுரப்பி
19. வெளிமார்பு நரம்பு
20. உள்மார்பு நரம்பு

படம் 28. கையின் இரத்த ஓட்டம்

அத்துடன் அடித்தோள்பட்டைத் தமனியின் கிளைகளான, தோள்பட்டைச் சுற்றுத்தமனியும், பின்நெஞ்சுத் தமனியும் காரை அடித் தமனியின் கிளைகளான மேல்தோள்பட்டைத் தமனியுடனும், படுக்கைக்கழுத்துத் தமனியுடனும் (Transverse Cervical artery) இணைகின்றன.

அக்குள் தமனியின் கிளைகள், அக்குளின் சுவர்களில் உள்ள உறுப்புகளுக்கு இரத்தம் தருவதுடன் காரை எலும்பு, தோள் பட்டைஎலும்பு, தோள் மூட்டு, கொங்கையின் வெளிப்புறப் பக்கம் முதலியவற்றிற்கும் இரத்தம் தருகின்றன.

அக்குள் சிரை: அடிப்படைச் சிரை அக்குள் சிரையாகத் தொடர் கிறது. அக்குள் சிரை, காரைஅடிச் சிரையாகத் தொடர் கிறது. அக்குள் சிரையினுள் நுழையும் கிளைகள், அக்குள் தமனியின் கிளைகளை ஒட்டி வரும் சிரைகளும் மேல்கைத்தசைச் சிரைகளும் தலைநோக்குச்சிரையுமாகும். அக்குள் சிரை அக்குள் தமனியின் உட்புறத்தில் அதனை ஒட்டி அதே அளவு தூரம் சென்று முதல் விலா எலும்பின் வெளிவிளிம்பில் காரைஅடிச் சிரை எனப்பெயர் பெறுகிறது. (படம் 29)

காரைஅடித் தசை: (படம் 30.)

காரை எலும்புக்குக் கீழ் இருப்பதால் இது இப்பெயர் பெற்றது. (Sub - கீழே) இது ஒரு சிறிய தசை. முதல் விலா எலும்பிலும் அதை ஒட்டிய குருத்தெலும்பிலும் இருந்து (First costal cartilage) இது உற்பத்தியாகிறது. மேலே சென்று காரை எலும்பின் அடியில் உள்ள காரைஅடிப் பள்ளத்தில் இது ஒட்டிக்கொள்கிறது. இத்தசையின் முன்னும் பின்னும், காரை மார்புச் சவ்வின் இரு இதழ்கள் மூடிக்கொண்டிருக்கின் றன. தசையின் கீழே அவ்விருவிதழ்களும் இணைந்து ஒன்றாகி விடுகின்றன.

செயல்: இது காரை எலும்பை நிலையில் நிறுத்த உதவு கிறது. தோள் மூட்டு அசையும்போது காரை எலும்பின் உள் முனை அசைந்து நெஞ்சுவிலா காரை எலும்பு மூட்டின், மூட்டுக்

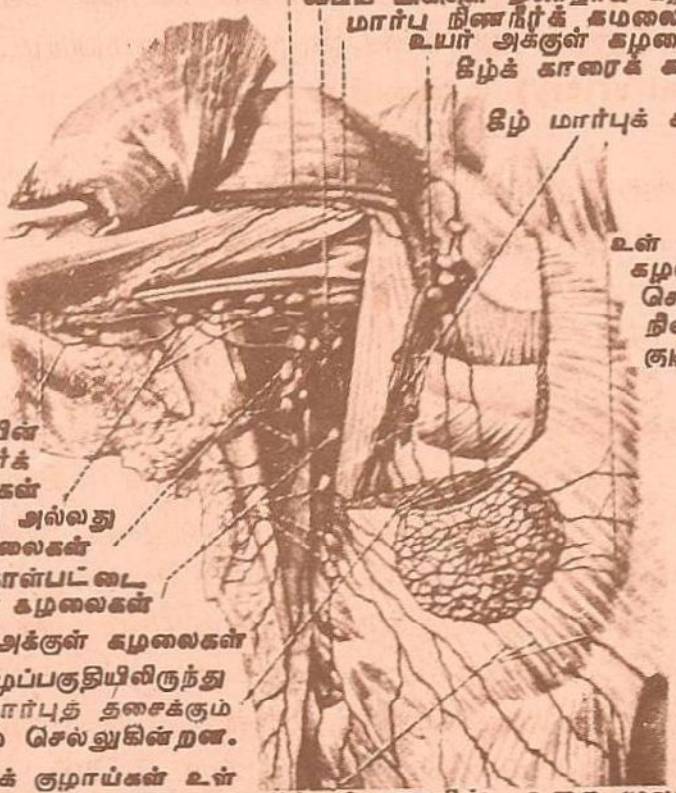

படம் 29. அக்குள் சிரை

குருத்தை இடிக்கக்கூடும். ஆதலால் அதைத் தவிர்க்க இத்தசை காரை எலும்பை நிலைப்படுத்தும்.

மேலும் காரை எலும்பில் முறிவு ஏற்படும்போது, முறிந்த பகுதி பக்கத்திலுள்ள காரை அடித்தசை இரத்தக்குழாய்கள் அழிவுறாத வண்ணம் பாதுகாப்புக் கொடுக்கிறது.

நரம்பு: காரை அடி நரம்பு என்ற தனி நரம்பு ஒன்று இதற்கு வருகிறது. அந்த நரம்பு, மேல்கைத்தசை நரம்புப்

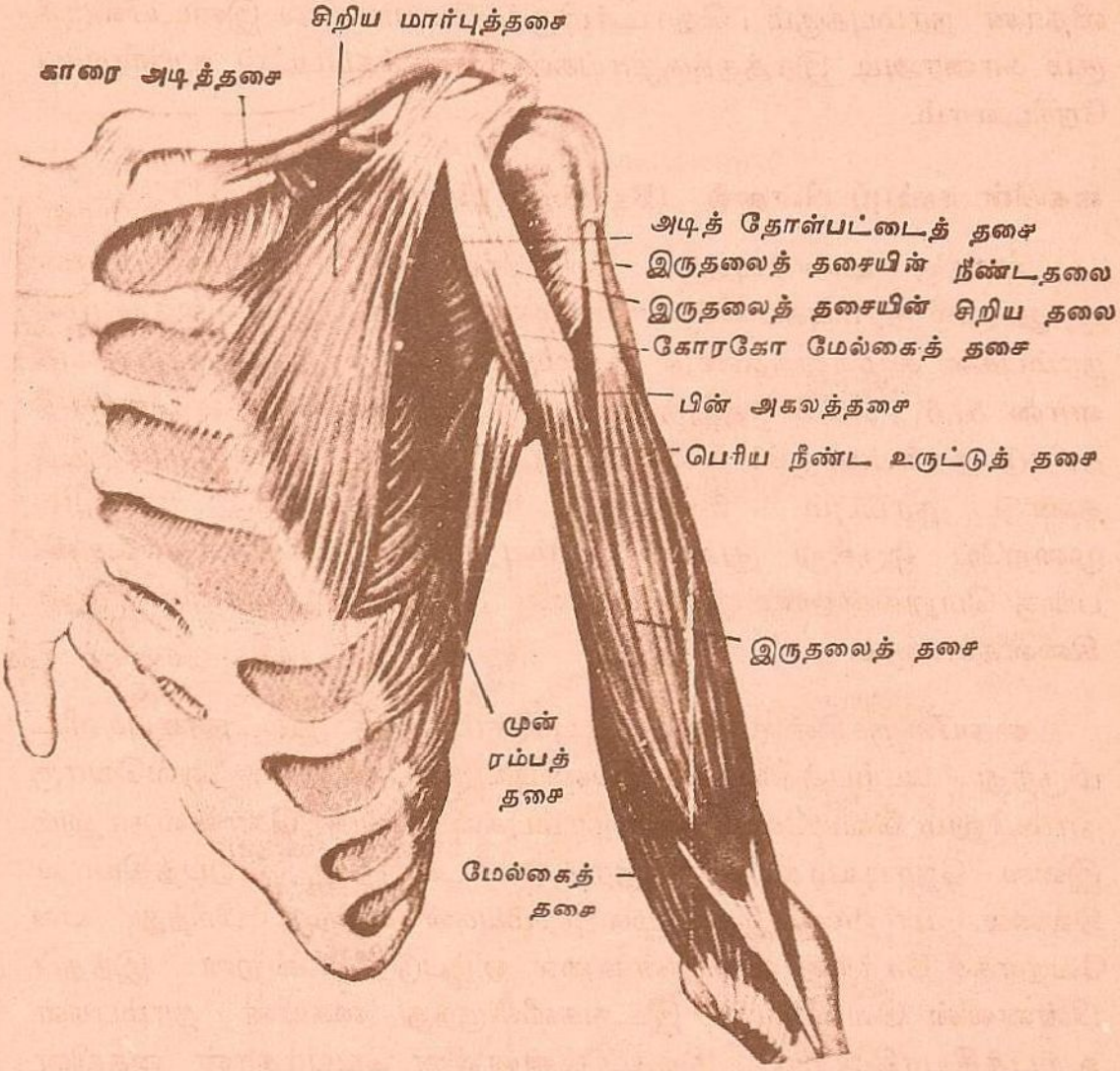

படம் 30.
மார்பின் முன்னும் மேல்கையின் முன்னுமுள்ள தசைகள்

பின்னலின் மேல் தூரிலிருந்து (Upper trunk) வருகிறது. அந்த நரம்பு 5, 6 கழுத்துத் தண்டு நரம்புகளின் முன்பக்க நார்களைக் கொண்டு அமைந்ததாகும். சில சமயங்களில் இந்த நரம்புக்கும் விதான நரம்புக்கும் தொடர்பு இருக்கலாம். அப்படியிருந்தால் அது சில சமயங்களில் ஆபத்தை விளைவிக்கும். விதான நரம்பை, அது உணர்வு கொடுக்கும் பிரிப்புத் தசையைச் (Diaphragm) செயலிழக்கச் செய்வதற்காக இழுத்துத் தெரிப்ப துண்டு. அப்படிச் செய்யும்போது காரை அடி நரம்புக்கும்

விதான நரம்புக்கும் தொடர்பிருக்குமேயானால் இடையிலிருக்கும் காரைஅடி இரத்தக்குழாய்கள் பாதிக்கப்பட்டு உயிரிழப்பு நேரிடலாம்.

கையின் நரம்புப் பின்னல் (Brachial plexus) (படம் 31)

கைக்கு உணர்வுதரும் நரம்புகள் எல்லாம் முக்கியமான ஐந்து மூல நரம்புகளைச் சார்ந்திருக்கின்றன. இந்த ஐந்து மூல நரம்புகள் கழுத்துத்தண்டு நரம்புகளில் அடி நான்கு நரம்புகளான 5, 6, 7, 8 கழுத்துத் தண்டு நரம்புகளும், முதல் நெஞ்சுத் தண்டு நரம்புமாகும். இவற்றுடன் சிறிதளவு 3-ஆவது கழுத்துத் தண்டு நரம்பும் 2-ஆவது நெஞ்சுத்தண்டு நரம்பும், முறையே ஒருசிறு துண்டு நரம்பு (Twig) கொடுத்து உதவி, பங்கு பெறுகின்றன. இவையாவும் தண்டு நரம்புகளின் முன் கிளைகளாகும்.

கையிலிருக்கின்ற பல நரம்புகளும் இந்த மூல நரம்புகளிடமிருந்து உற்பத்தியாக வேண்டியிருப்பதாலும், ஒவ்வொரு நரம்பிலும் வெவ்வேறு மூல நரம்புகள் பங்கு கொள்வதாலும் இவை நேரடியாக மூல நரம்புகளிடமிருந்து உற்பத்தியாவதில்லை. மாறாக, இந்த மூல நரம்புகள் பிரிந்து பிரிந்து பல வேறாகச் சேர்ந்து ஒரு பின்னலை ஏற்படுத்துகின்றன. இந்தப் பின்னலின் வெவ்வேறு இடங்களிலிருந்து கையின் நரம்புகள் உற்பத்தியாகின்றன. இந்தப் பின்னலின் பெயர்தான் கையின் நரம்புப் பின்னல்.

இந்த நரம்புப் பின்னல், கழுத்தின் அடிப்பாகத்திலிருந்து அக்குளின் மேல் பாகம் வரையுள்ள இடத்திலிருக்கிறது. (படம் 29)

இந்தப் பின்னலை ஐந்து பாகங்களாகப் பிரிக்கலாம் அவை:

1.	வேர் நிலை	**Root stage**
2.	தூர் நிலை	**Trunk stage**
3.	பிரிப்பு நிலை	**Divisoin stage**

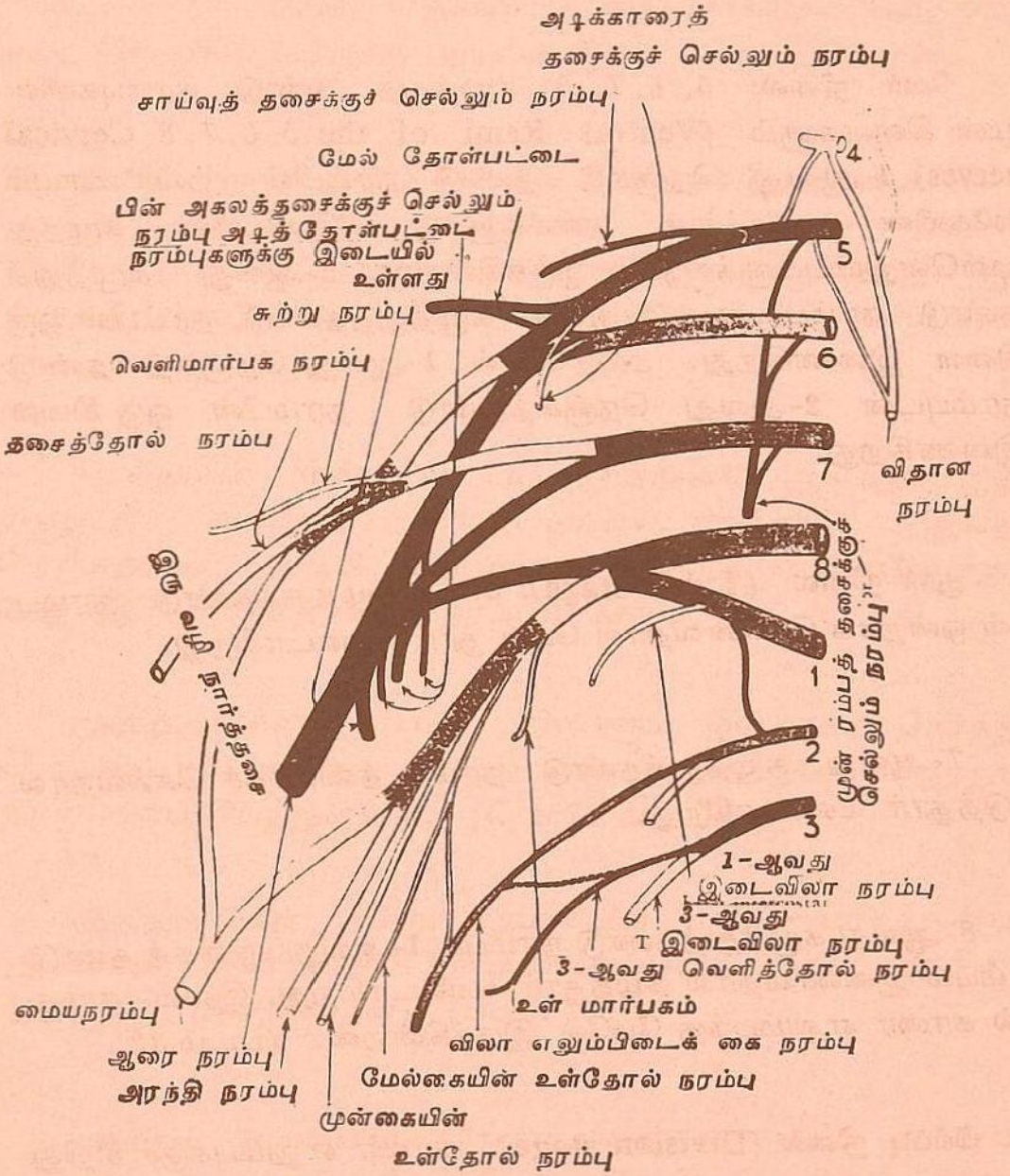

படம் 31. கை நரம்புப் பின்னல்

4. தண்டு நிலை **Cord stage**

5. கிளை நிலை **Branching stage**

வேர் நிலை: 5, 6, 7, 8 கழுத்துத் தண்டு நரம்புகளின் முன் கிளைகளும் (**Ventral Rami of the 5, 6, 7, 8 Cervical nerves**) 1-ஆவது நெஞ்சுத் தண்டு நரம்பின் முன்கிளையும் **ஸ்கேலின்** கழுத்துத் தசைகளுக்கு இடையில் கழுத்து முள்ளெலும்புகளுக்கருகில் இருக்கின்றன. 5-ஆவது கழுத்துத் தண்டு நரம்புடன் 4-ஆவது கழுத்துத்தண்டு நரம்பின் ஒரு கிளை இணைகிறது. அதேபோல் 1-ஆவது நெஞ்சுத் தண்டு நரம்புடன் 2-ஆவது நெஞ்சுத்தண்டு நரம்பின் ஒரு கிளை இணைகிறது.

தூர் நிலை (**Trunk stage**): 5, 6 கழுத்துத்தண்டு நரம்புகள் ஒன்றாக இணைவதால் மேல் தூர் உண்டாகிறது.

7-ஆவது கழுத்துத்தண்டு நரம்பு தனியாகச் செல்வதால் நடுத்தூர் உண்டாகிறது.

8-ஆவது கழுத்துத்தண்டு நரம்பும் 1-ஆவதுநெஞ்சுத் தண்டு நரம்பும் இணைவதால் கீழ்த்தூர் உண்டாகிறது. இவை கழுத்தில் காரை எலும்புக்கு மேலே இருக்கின்றன. (படம் 32).

பிரிப்பு நிலை (**Division stage**): காரை எலும்புக்குச் சிறிது மேலே தூர்கள் ஒவ்வொன்றும், முன்பிரிவு பின்பிரிவு என்ற இரண்டு பிரிவுகளாகப் பிரிகின்றன.

பின் பிரிவுகள், கையின் பின்பாகத்துக்கும், முன் பிரிவுகள்

கையின் முன்பாகத்துக்கும் உணர்வளிக்கின்றன.

இப்பிரிவுகள் காரை எலும்பின் அடியில் சென்று அக்குளை அடைகின்றன. காரை எலும்பை மூன்று பிரிவாகப் பிரித்தால் மையத்திலுள்ள பிரிவுக்கு அடியில் இவை செல்லுகின்றன.

தண்டு நிலை: முன்பிரிவுகளில் மேலிரண்டு பிரிவுகள் (மேல் தூரின் முன் பிரிவும், நடுத்தூரின் முன்பிரிவும்) ஒன்றாக இணைந்து வெளிப்புறத்தண்டு (**Lateral cord**) ஆகின்றது. இது கழுத்துத்தண்டு நரம்புகளில் **5, 6, 7** ஆகியவற்றின் நார்களைப் பெற்றுள்ளது.

கீழ்த்தூரின் முன்பிரிவு உட்புறத்தண்டு ஆகிறது. இது 8-ஆவது கழுத்துத் தண்டு நரம்பிடமிருந்தும், 1-ஆவது நெஞ்சுத்தண்டு நரம்பிடமிருந்தும் நார்களைக் கொண்டுள்ளது. 2-ஆவது நெஞ்சுத்தண்டு நரம்பும் சேரும்.

மூன்று தூர்களின் பின் பிரிவுகளும் ஒன்றாகச் சேர்ந்து பின்தண்டாக ஆகின்றது. இது எல்லா நரம்புகளிடமிருந்தும் நார்களைப் பெற்றுள்ளது. (**C 5678 and T1**).

இத்தண்டுகள் அக்குள் தமனியின் முதல் பாகத்துக்குப் பின்னாலிருக்கின்றன. கீழே செல்லச் செல்ல அவை இந்நிலையிலிருந்து மாறுகின்றன. (படம் 23)

அக்குள் தமனியின் இரண்டாவது பாகத்தில் உட்புறத் தண்டு அக்குள் தமனியின் உட்புறத்திலும், வெளிப்புறத்தண்டு அக்குள் தமனியின் வெளிப்புறத்திலும், பின் தண்டு அக்குள் தமனியின் பின்புறத்திலும் இருக்கின்றன.

கிளை நிலை: சிறிய மார்புத்தசையின் கீழ்விளிம்பில் தண்டுகள்,

கிளைகளாகப் பிரிவதால் கையின் நரம்புப் பின்னல் இவ்விடத்தில் முடிவடைகிறது.

கிளைகள் பின்வருமாறு:

வெளிப்புறத்தண்டிலிருந்து வருவன

1. வெளிப்புற மார்புத்தசை நரம்பு
   (Lateral pectoralnerve)
2. தசைத் தோல் நரம்பு (Musculocutaneous nerve)
3. நடுநரம்பின் வெளிப்புறத்தூர்
   (Lateral root of median nerve)

உட்புறத்தண்டிலிருந்து வருவன

1. உட்புற மார்புத்தசை நரம்பு (Medial pectoral Nerve)
2. மேல்கையின் உட்புறத்தோல் நரம்பு (Medial cutaneous nerve of the arm)
3. அரந்தி நரம்பு (Ulnar nerve)
4. கீழ்க்கையின் உட்புறத்தோல் நரம்பு
   (Medial cutaneousnerve of the forearm)
5. நடுநரம்பின் உட்புறத்தூர்
   (Medial root of Mediannerve)

பின்தண்டிலிருந்து வருவன

1. மேல் அடித்தோள்பட்டை நரம்பு.
   (Upper subsca pular nerve)
2. பின்நெஞ்சு நரம்பு (Thoraco dorsal Nerve)
3. கீழ் அடித்தோள்பட்டை நரம்பு
   (Lower subscapular nerve
4. அக்குள் நரம்பு (Axillary Nerve)
5. ஆரை நரம்பு (Radial Nerve)

இவைதவிர, கையின் நரம்புப் பின்னல் பல கிளைகள் தரு கின்றது. அக்கிளைகள் கழுத்தில் உற்பத்தியாகின்றன.

வேர்நிலையிலிருந்து வருவன

1. விதான நரம்பு. 5-ஆவது கழுத்துத்தண்டு நரம்பின் ஒருகிளை 4-ஆவது கழுத்துத்தண்டு நரம்பின் ஒருபெரிய கிளை யுடனும் மூன்றாவது கழுத்துத்தண்டு நரம்பின் ஒருசிறிய கிளை யுடனும் இணைந்து விதான நரம்பு உண்டாகிறது.

2. **நீள நெஞ்சு நரம்பு (Long thoracic nerve)**

5,6,7 கழுத்துத்தண்டு நரம்புகளிடமிருந்து வரும் கிளைகள் மூன்று, ஒன்றுசேர்ந்து நீள நெஞ்சு நரம்பு உண்டாகிறது.

3. **பின் தோள்பட்டை நரம்பு (Dorsal scapular nerve)**

இது 5-ஆவது கழுத்துத்தண்டு நரம்பிலிருந்து வருகிறது.

தூர் நிலையிலிருந்து வருவன

இரு நரம்புகள் மேல் தூரிலிருந்து வருகின்றன. ஒன்று முன் பக்கத்திலிருந்தும் மற்றொன்று அதன் வெளிப் பக்கத்திலிருந்தும் வருகின்றன. மேல் தோள்பட்டை நரம்பு (Suprascapular nerve) வெளிப்பக்கத்தில் இருந்து வருவது. முன்பக்கத்திலிருந்து வருவது, காரைஅடி நரம்பு (Nerve to subclavius) ஆகும்.

கையின் நரம்புப்பின்னல் (Brachial plexus)

கையின் நரம்புப் பின்னல், முந்தியிருப்பு ஆகவோ, பிந்தி யிருப்பு ஆகவோ நேரிடலாம்.

முந்தியிருப்பு (Prefixation) நிலையில் ஒருதண்டு நரம்பு முன்னால் தள்ளி, பங்குபெறுகிறது. இந்நிலையில் கழுத்துத்தண்டு நரம்புகள் 4 முதல் 8 வரை பங்கு கொள்கின்றன. 1-ஆவது நெஞ்சுத்தண்டு நரம்பு முக்கியப் பங்கு கொள்வதில்லை.

பிந்தியிருப்பு (Post fixation) நிலையில் ஒரு தண்டு நரம்பு பின் தள்ளுகிறது. இந்நிலையில் கழுத்துத்தண்டு நரம்புகள் 6,7,

8-உம், நெஞ்சுத்தண்டு நரம்புகள் 1,2-உம் பங்குபெறுகின்றன. இதில் 5-ஆவது கழுத்துத்தண்டு நரம்பும் சிறிதளவு பங்கு ஏற்கிறது.

எர்ப்புள்ளி (Erbs point)

மேல் தூர் இரண்டு பிரிவுகளாகப் பிரியும் இடம் எர்ப் புள்ளி எனப்படும். இந்த இடத்தில் 6 நரம்புகள் இருக்கின்றன. 5,6 கழுத்துத்தண்டு நரம்புகள், மேல் தூரின் இரு பிரிவுகள் மேல் தோள்பட்டை நரம்பு (Supra scapular), காரைஅடி நரம்பு ஆக ஆறு நரம்புகள் அவை.

குழந்தை பிறக்கும்போது செவிலியர் அதன் கழுத்தைப் பிடித்து அல்லது கையைப் பிடித்து இழுத்துப் பிறக்கவைக்க நேரிடும். அப்படிச் செய்யும்போது நரம்புப்பின்னலின் வெளிப் பக்கம் மிகவும் இழுக்கப்படுகிறது. இதனால் எ॥ப் புள்ளியை அழுத்த நேரிட்டு அந்த இடத்திலுள்ள நரம்புகள் அனைத்தும் சிதைவுறலாம். மேல் தூரில் அடங்கியுள்ள கழுத்து நரம்புகளான 5,6 நரம்புகள் உணர்வு கொடுக்கும் உறுப்புகள் செயலிழக்கின்றன. வளர்ந்த பிறகு, தோள் மூட்டில் படும்படி கீழே விழுந்தாலும் இக்கேடு ஏற்படலாம். தலைக்கும், தோள் மூட்டிற்கும் உள்ள கோணம் மிகவும் வலுக்கட்டாயமாக விரிக்கப்படுவதால் இக்கேடு விளைகிறது. இதற்கு எர்ப் டியூக்னே வாதம் (Erb Duchene paralysis) என்று பெயர்.

5-ஆம் 6-ஆம் கழுத்து நரம்புகள் பாதிக்கப்படுவதால் அது உணர்வூட்டும் தசைகளான தோள் மூட்டின் வெளிவிலக்கிகளும் (Abductors) வெளிப்புறச் சுற்றிகளும் (Lateral Rotators) முழங்கை மடக்கிகளும் செயலிழந்து வாதம் அடைகின்றன. அத்துடன் முன்கையை விரிநிலைப்படுத்தும் மலர்த்தித் தசையும், (Supinators) கணுக்கை மூட்டின் நீட்டுதசைகளும் வலுவிழக்கின்றன. ஆதலால் மேல்கைஉள்புறம் சுற்றியும் (Medial rotation), முன்கை மறுப்புநிலையிலும் (Pronated forearm), கணுக்கையும் விரல்களும் முன்மடங்கியும் (Flexed) கையூட்டு வாங்குவோரின் கை இருக்கும் நிலையில் கை தொங்கிவிடுகிறது

அதேபோல், கையை வலுக்கட்டாயமாக மேலே தூக்கிக் கைக்கும் உடம்புக்கும் உள்ள கோணத்தை அகலப்படுத்தினால் கீழ்த்தூர் சிதைவுறும். அப்பொழுது 8-ஆவது கழுத்துத்தண்டு நரம்பு 1-ஆவது நெஞ்சுத்தண்டு நரம்பு ஆகியவற்றால் உணர் வூட்டப்படும் உறுப்புகள் செயலிழக்கின்றன. முக்கியமாக உள்ளங்கையின் சிறு தசைகள் செயலிழப்பதால் விரல்கள் முன் மடங்கி, பூனைநகம் போன்று (Claw hand) தோன்றுகின்றன அரந்தி நரம்பு சிதைவுற்றாலும் இந்நிலை ஏற்படும்.

இயல்-3

முதுகு மேல்பரப்பில் கணித்தல்

சடலத்தைத் திருப்பிக் குப்புறப் படுக்கப்போடவும்.

தோலை அறுப்பதற்கு முன்னால் கீழ்க்கண்டவற்றைக் கவனிக்கவும்.

தோள்பட்டை எலும்பு 2 முதல் 7 விலா எலும்பு வரை அடைத்திருப்பதைக் கவனிக்கவும். அதனுடைய கோடிமுனைத் துருத்தி தோள் மூட்டின் மேல் புறம் தென்படும்.அதனிடமிருந்து உட்புறமாகத் தடவிக்கொண்டே வந்தால் தென்படும் எலும்பு தோள்பட்டைஎலும்பின் முள்ளுடைய மேல் முனையாகும் (**Crest of the spine of the scapula**). தோள்பட்டைஎலும்பின் முள் முடியுமிடம் (**Spine of the scapula**) அதனுடைய உட்புறவிளிம்பு (**Medial border**) ஆகும். உட்புற விளிம்பை மேலே தடவிக் கொண்டு போனால் தோள்பட்டைஎலும்பின் மேல் கோணமும் (**Superior angle of scapula**) கீழே தடவிக் கொண்டுபோனால் கீழ்க்கோணமும் (**Inferior angle of scapula**) தென்படும். கீழ்க் கோணத்தை ஒட்டித் தென்படும் எலும்பு வழக்கமாக 8-ஆவது விலாஎலும்பாக இருக்கும்.

முதுகின் நடுவிலுள்ள பள்ளத்தில், முள்ளெலும்புகளின் (**Vertebrae**) முள்களைத் (**Spines**) தொடமுடியும். அவை எல் லாமே நேர்சீராக ஒரே வரிக்கோட்டில் இருப்பதில்லை. சில மையத்திலிருந்து விலகி இருக்கலாம்.

கழுத்தில் மிகவும் தெளிவாகத் தெரிவது ஏழாவது கழுத்து முள்ளெலும்பின் முள். இது இவ்வளவு தெளிவாகத் துருத்திக் கொண்டிருப்பதால் இதற்குத் துருத்தி முள்ளெலும்பு (**Vertebra prominens**) எனப் பெயர். அதற்குமேல் இரண்டாவது கழுத்து முள்ளெலும்பைத் தவிர மற்றக் கழுத்து எலும்புகளைத் தொட்டுப் பார்ப்பது கடினம். அவற்றையெல்லாம் கழுத்துப் பந்தகம் (**Ligamentum Nuchae**) மூடியிருக்கிறது. இரண்டாவது கழுத்து முள்ளெலும்பின் முள், அழுத்திப் பார்த்தால் வெளி பின் தலைப் புடைப்புக்கு (**External occipital protuberance**) 5 செ.மீ. கீழே தென்படும்.

காதுக்குப்பின் ஒரு புடைப்பு தென்படும். இது மாஸ்டாய்டு துருத்தி. தலையை நேராக வைத்து மாஸ்டாய்டு துருத்திக்குப் பின்னால் படுக்கைக் கோட்டு வாக்கில் தொட்டுக் கொண்டு போனால் மேல் கழுத்துக் கோடு தென்படும் (**Superior Nuchal line**). இந்த மேல் கழுத்துக் கோடு வெளி பின் தலை புடைப்பில் முடியும். தலை எலும்புக்கூடு (**Skull**) ஒன்றை எடுத்து இந்த மூன்று உறுப்புகளையும் காணவும்.

பகுத்தாய்வு: இம்முறை வியனகத்தசை, பின் அகலத்தசை போன்ற தசைகளை முழுவதுமாகப் பார்க்க வாய்ப்பளிப்பதால் கையைப்பற்றி அறியும் மாணவர்களுடன் தலை, வயிறு பற்றி அறியும் மாணவர்களும் சேர்ந்துகொள்வது அவசியம்.

வெளி பின் தலைப்புடைப்பிலிருந்து புச்சி (**Coccyx**) வரை ஒரு கோடு இழுக்கவும் (படம் 33). துருத்தி முள்ளெலும்பிலிருந்து கோடிமுனைத் துருத்தி வரை இருபுறமும் கோடுகள் இழுக்கவும். 12-ஆவது நெஞ்சுமுள்ளெலும்பிலிருந்து அக்குளின் பின் சுவரின் கீழ்விளிம்பு வழியாக மேல் கை வரை கோடு இழுக்கவும். புச்சியிலிருந்து சகனி குண்டி (**Glutel region**)யின் மேல் விளிம்பில் இருக்கும் இலியாக் எலும்பின் சிகை (**Iliac crest**) ஓரமாக இருபுறமும் கோடுகள் போடவும். இக்கோடுகள் மேலாக, கத்தி கொண்டு தோலைக்கிழித்து தோல் இதழ்களை வெளிப்புறமாக ஒதுக்கவும். இரண்டும் ஒட்டியிருப்பதால், மேல் இழைமத்தை ஆழ் இழைமத்திலிருந்து பிரிக்கவும். இது மிகவும் கடினமாக



படம் 32. கழுத்தில் கை நரம்புப் பின்னல்

இருக்கும். அப்படிப் பிரிக்கும்போது தோல் நரம்புகளைக் கவனித்துக் கண்டுபிடிக்கவும்.

முதுகின் தோல் நரம்புகள் *(படம் 34)*

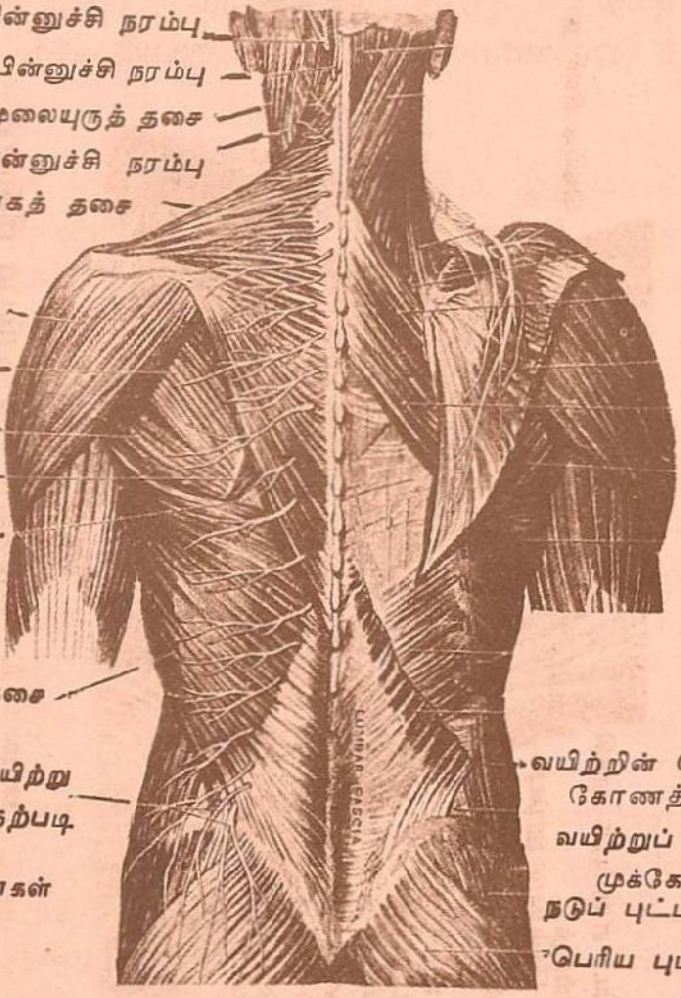

படம் 34. முதுகுத் தோல் நரம்புகள்

முதுகின் மையக் கோட்டின் அருகில் இருபுறமும் ஒரு வரிசையாகச் சில தோல்நரம்புகளைப் பார்க்கலாம். இவை தண்டு

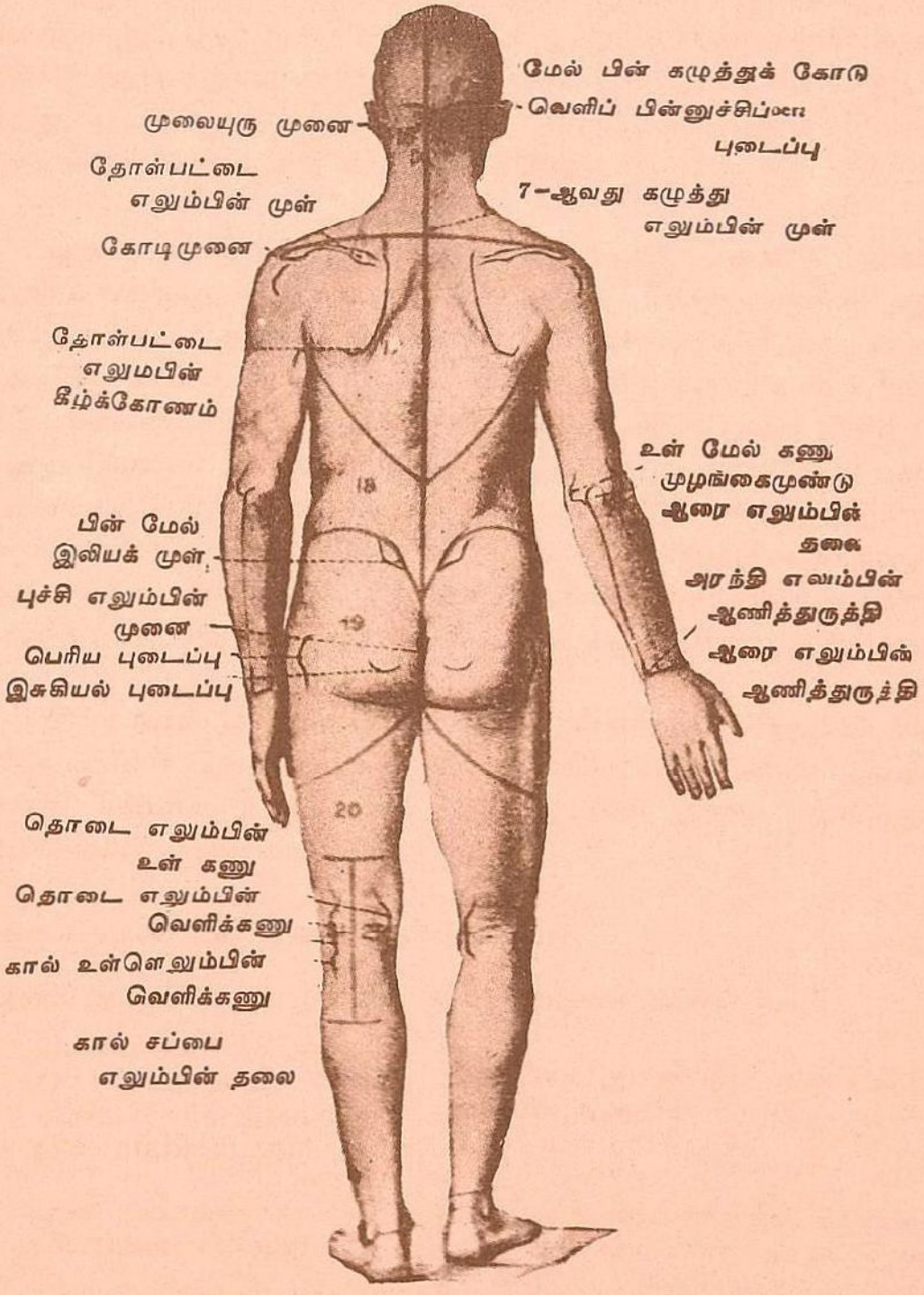

படம் 33. தோலில் போடும் அறுவைக் கோடுகள்—பின்பக்கம்

நரம்புகளின் பின்புறக் கிளைகள். இக்கிளைகளுக்கும் இருகிளைகள் உண்டு. அவை அவற்றின் உட்புறக்கிளைகளும் வெளிப்புறக் கிளைகளுமாகும். இவை இரண்டுமே முதுகுத் தசைகளுக்கு உணர்வூட்டும். இரண்டில் ஒன்று தசைக்கு உணர்வூட்டுவதுடன், மேலிருக்கும் தோலுக்கும் உணர்வூட்டுகிறது. ஏழாவது நெஞ்சுத் தண்டு நரம்பு வரையில் உட்புறக்கிளை தோலுக்கு உணர்வூட்டுகிறது. ஏழாவது நெஞ்சுத் தண்டு நரம்புக்குக் கீழாக வெளிப்புறக்கிளை தோலுக்கு உணர்வூட்டுகிறது.

இதனால், இந்நரம்புகள் ஏழாவது நெஞ்சுத்தண்டு நரம்பு வரைக்கும் முதுகின் மையக் கோட்டுக்கு வெகு அருகில் ஆழ் இழைமத்தைத் துளைத்துக்கொண்டு வெளிப்படுகின்றன. அதற்குக் கீழே உள்ள நரம்புகள் வெளிப்புறக் கிளைகளாதலால், முதுகின் மையக் கோட்டுக்குத் தொலைவில், முதுகெலும்பு நிமிர்த்தி என்ற (Erector spinae) தசையின் வெளிப்புற விளிம்போரமாக வெளிப்படுகின்றன. அடியிலுள்ள 1, 2, 3 வயிற்றுத்தண்டு நரம்புகளின் முதுகுத்தோல் கிளைகள், ஆழ்இழைமத்தைத் துளைத்தவுடன் இலியாக் எலும்பின் சிகையைத் தாண்டி சகனிகுண்டியின் தோலுக்கு உணர்வூட்டச் செல்லுகின்றன.

இந்த நரம்புகளுடன் தமனிகளும் ஒன்றாகச் செல்லுகின்றன. இத்தமனிகள் நெஞ்சுப் பகுதியில் பின்விலா இடைவெளித்தமனிகளின் கிளைகளாகும். வயிற்றுப்பகுதியில் இவை வயிற்றுத் தமனிகளின் கிளைகளாகும்.

கையை உடம்புடன் இணைக்கும் தசைகள்

கையை உடம்புடன் இணைக்கும் தசைகள் பின்வருவன:

1. பெரிய மார்புத்தசை (Pectoralis major) 2. சிறிய மார்புத்தசை (Pectoralis minor)	இவை இரண்டும் முன் பக்கத்தில் உள்ளன.
3. முன் ரம்பத்தசை (Serratus anterior)	இது முன் பக்கத்தில் தோன்றி பின்னால் செல்லுவது. நெஞ்சின் வெளிப்புறப்பகுதியை அடைத்துக் கொள்வது.

4.	வியனகத்தசை (Trepazius)	இவை இரண்டும் பின்பக்கத்தில் மேலாக இருப்பவை.
5.	பின் அகலத்தசை (Latismus Dorsi)	
6.	பெரிய சாய்வுத்தசை (Rhomboids major)	இவை மூன்றும்பின்பக்கத்தில் மேற்கூறிய இரண்டு தசைகளுக்கும்அடியில்இருப்பவை.
7.	சிறிய சாய்வுத்தசை (Rhomboids minor)	
8.	தோள்பட்டைஎலும்பு தூக்கி (Leevator scapula)	

இவற்றுள் பின் அகலத்தசை, பெரிய மார்புத்தசை ஆகிய இரு தசைகளும் உடம்பை மேல்கை எலும்புடன் இணைக்கின்றன.

மீதி ஆறு தசைகளும் உடம்பைத் தோள்பட்டை எலும்புடன் இணைக்கின்றன. கையை உடம்பிலிருந்து பிரிக்க வேண்டுமானால் இந்த ஆறு தசைகளையும் அறுக்க வேண்டும்.

பகுத்தாய்வு

வியனகத் தசையையும், பின் அகலத் தசையையும் நன்றாகச் சுத்தம் செய்யவும். அவை தோன்றும் இடங்களைக் கவனிக்கவும். முக்கியமாகப் பின் அகலத் தசை தோன்றும் இடங்கள் மறைவிலிருப்பதாலும், தசை மெல்லியதாக இருப்பதாலும் அதற்கு அதிகக் கவனம் செலுத்தவும்.

பின் அகலத் சதை நெஞ்சூடு வயிற்று இழைமத்திலிருந்து வருவதைக் கவனித்து அவ்விழைமத்தை நன்றாகச் சுத்தம் செய்யவும்.

பின் அகலத் தசை இலியாக் சிகையிலிருந்து உற்பத்தியாவதைக் கவனித்து அந்த இடத்தைச் சுத்தம் செய்யவும்.

பின் அகலத் தசையின் வெளிப்புற விளிம்பைச் சுத்தம்

செய்யும்போது, கீழ்நான்கு விலா எலும்புகளிடமிருந்து அத்தசை உற்பத்தியாவதைக் கவனிக்கவும்.

இந்நான்கு விலா எலும்புகளிடமிருந்து உற்பத்தியாகிற பின் அகலத் தசையின் இதழ்கள் அதன் பக்கத்தில் உற்பத்தியாகிற வயிற்றின் வெளிக்கோணத் தசையின் இதழ்களுடன் பின்னுவதைக் கவனிக்கவும்.

பின் அகலத் தசையின் இன்னொரு உற்பத்தியிடம் தோள் பட்டை எலும்பின் பின்பரப்பில் கீழ்க்கோணத்தில் உள்ளது. இதைப்பார்க்க, பின் அகலத்தசை அது தோள்பட்டை எலும்பைத் தொடும் இடத்தில் தசையின் மேல்விளிம்பை வெளிப்புறமாகப் பிதுக்கவேண்டும். அப்பொழுது தோள்பட்டை எலும்பின் கீழ்க்கோணத்திலிருந்து ஓர் இதழ் பின் அகலத் தசையுடன் சேருவதைப் பார்க்கலாம்.

வியனகத் தசையை அறுத்து

அதனடியிலுள்ளவற்றைப் பார்த்தல்

துருத்தி முள்ளெலும்பிலிருந்து காரை எலும்புக்கும் தோள் பட்டை எலும்பின் முள்ளுக்கும் இடையில் கோடிமுனை முளையை நோக்கி ஒருகோடு இழுக்கவும். இக்கோட்டின் மேல் கத்திகொண்டு அறுத்து வியனகத் தசையை இருபாகமாகப் பிரிக்கவும். கத்தி கொண்டு கிழிக்கும்போது அடியிலுள்ள தசைகள் பாதிக்காமல் இருக்கக் கொறடாவை (Forceps) நுழைத்து அதன் இரு கைகளுக்குமிடையில் அறுத்துச் செல்லவும். கத்தி கொண்டு கிழிக்கும்போது அடியிலுள்ள தசைகள் முதுகின் நடுக்கோட்டுக்கு 5 செ.மீ. தள்ளி செங்குத்தாக அதாவது நடுக்கோட்டுக்கு இணையாக ஒருகோடு வியனகத் தசையில் போடவும். இக்கோட்டின் மேல் கத்தி கொண்டு கிழித்துத் தசையை இரண்டாகப் பிரிக்கவும். உட்புறப் பகுதியை முதுகின் மையம்வரை தள்ளிச் சுத்தம் செய்து வியனகத்தசை முதுகின் நடுவில் முள்ளெலும்பின் முள்களிடமிருந்தும், அவற்றுக்கிடையில் உள்ளே இடைமுள் பந்தகங்களிடமிருந்தும் உற்பத்தியாவதைக் கவனிக்கவும். அதே போல் தசையின் வெளிப்புறப்பகுதியை வெளிப்புறமாகத் தள்ளிச் சுத்தம் செய்யவும்

அப்பொழுது தசை, தோள்பட்டை எலும்பு முள்ளின் சிகையின் மேல் விளிம்பில் ஒட்டியிருப்பதையும் கோடிமுனை உட்புற விளிம்பில் ஒட்டியிருப்பதையும் கவனிக்கவும்.

மேல்உள்ள தசையை வெளிப்புறமாகத் தள்ளும்போது அத்தசை காரை எலும்பிலும், கோடிமுனை எலும்பிலும் ஒட்டியிருப்பதைக் கவனிக்கவும். காரை எலும்பின் வெளிப்புறம் மூன்றில் ஒருபங்கில் (1/3) அதன் பின்பரப்பில் ஒட்டியிருப்பதையும், கோடிமுனை எலும்பில் உட்புற விளிம்பில் ஒட்டியிருப்பதையும் கவனிக்கவும்.

வியனகத்தசையின் அடியிலிருக்கும் மற்றத் தசைகளைச் சுத்தம் செய்வதற்கு முன்னர், அவற்றிற்கும் வியனகத் தசைக்குமிடையில் செல்லும் நரம்புகளையும் இரத்தக்குழாய்களையும் பார்க்கவும். கழுத்திலிருந்து இந்த இடத்துக்குள் படுக்கைக் கழுத்துத் தமனியின் மேல் ஒட்டுக் கிளையும் தோளசைவு நரம்பும் 3-ஆவது 4-ஆவது கழுத்துத்தண்டு நரம்புகளும் வருவதைக் கவனிக்கவும். இந்நரம்புகளும் இரத்தக் குழாய்களும் வியனகத் தசைக்குள் நுழைகின்றன.

தோள்பட்டைஎலும்பு தூக்கி (Laevator scapula) சிறிய சாய்வுத்தசை பெரிய சாய்வுத்தசை ஆகிய தசைகளைச் சுத்தம் செய்யவும். சிறிய சாய்வுத்தசை பெரிய சாய்வுத்தசை ஆகிய இரு தசைகளின்மேல் முதுகின் மையக் கோட்டுக்கும், தோள்பட்டை எலும்புக்கும் நடுவில் நீளவாட்டில் ஒருகோடு போடவும். அந்தக் கோட்டின் மேல் கத்தி கொண்டு அறுத்து, தசைகளை இரண்டாகப் பிரிக்கவும். அறுக்கும்போது அடியிலுள்ள உறுப்புகள் பாதிக்காதபடி கொறடாவை அடியில் செலுத்தி அதன் இரு கைகளுக்குமிடையில் அறுத்துச் செல்லவும். சிறிய சாய்வுத்தசை ஏழாவது கழுத்து முள்ளெலும்பின் முள்ளில் உற்பத்தியாகி, தோள்பட்டை எலும்பு முள்ளின் உள்முனைக்கு எதிராகத் தோள்பட்டை எலும்பின் உட்புற விளிம்பில் ஒட்டுகிறது. பெரிய சாய்வுத்தசை அதன் கீழ் அந்த எலும்பின் உட்புற விளிம்பில் ஒட்டுவதைக் கவனிக்கவும். பெரிய சாய்வுத்தசை முதல் ஐந்து நெஞ்சு முள்ளெலும்புகளின் முள்களில் உற்பத்தியாகிறது.

இந்த இரு தசைகளையும் சுத்தம் செய்து மற்ற உறுப்புகளிட மிருந்து பிரிக்கவும். அப்போது அவற்றின் அடியில் செல்லும் படுக்கைக் கழுத்துத் தமனியின் ஆழ்கிளையையும் பின் தோள் பட்டை நரம்பையும் கண்டுகொள்ளவும்.

தோள்பட்டைஎலும்பின் மேல்பக்கத்தில் அடைத்துக் கொண்டிருக்கும் கொழுப்பு முதலிய சவ்வுகளை நீக்கிப்பார்த் தால், மேல் தோள் பட்டை நரம்பையும் அதைத் தொடர்ந்து செல்லும் மேல்தோள்பட்டைத் தமனியையும் சிரையையும் காண லாம். அவை தோள்பட்டை எலும்பின் மேல் விளிம்பை நோக்கிச் செல்லுகின்றன. அதையொட்டி **Omohyoid** என்ற ஒரு மெலிந்த தசையைக் கீழ் வயிற்றில் காணலாம்.

பின் அகலத் தசை (Latissums Dorsi)

இத்தசை கீழ்க்கண்ட இடங்களில் இருந்து உற்பத்தியாகிறது.

1. 7 முதல் 12 வரையுள்ள நெஞ்சு முள்ளெலும்புகளின் முள்கள் **(Spines of 7th to 12th Thoracic Vertebrae)**
2. அவற்றிற்கிடையேயுள்ள மேல் முள் சவ்வுகள் **(Sepra spinous ligaments)**
3. நெஞ்சுூடு வயிற்று இழைமம் **(Thorace lumbar fascia)**
4. இலியாக் சிகையின் பின்பகுதி **(Posterior part of Iliac crest)**
5. கீழ் மூன்று அல்லது நான்கு விலா எலும்புகளின் வெளிப் பரப்பு **(External surface of the lower three or four ribs)**
6. தோள்பட்டை எலும்பின் கீழ்க்கோணம் **(Inferior angle of the scapula)**

இத்தசை மேல்கை எலும்பிலுள்ள புடைப்பு இடைவெளிப் பள்ளத்தில் ஒட்டிக் கொள்கிறது.

உற்பத்தியிடத்திற்கும், மறுமுனையில் ஒட்டிக் கொள்ளும் இடத்திற்கும் இடையில், அது பெரிய நீண்ட உருட்டுத் தசையைச் சுற்றி அக்குளில் அதனுடைய பின் சுவரின் கீழ் விளிம்பில் பங்கேற்

கிறது. இத்தசை பெரிய நீண்ட உருட்டுத் தசைக்குப்பின்னால் முதலில் இருந்து, பின்னர் அதனுடைய கீழ்விளிம்பைச் சுற்றி இறுதியில் அதனுடைய முன் பரப்பை மூடுகிறது.

செயல்

இத்தசை கையை உள்ளிழுக்கிறது (Adduction). அத்துடன் தோள் மூட்டைக் கீழே இழுக்கிறது (Depression). தோள் மூட்டை உறுதியாக வைத்துக் கொண்டால், அது தோள் பட்டை எலும்பைப் பின்தள்ளவும் (Retraction), உட்புறமாகச் சுற்றவும் செய்கிறது. தலைக்குமேல் தூக்கிய கையைக் கீழே கொண்டுவர உதவுவதால் மரம் ஏறுவதற்கு இது மிகவும் இன்றியமையாத தசை.

நரம்பு: பின் நெஞ்சு அல்லது நெஞ்சுப்பின் நரம்பு என்றும், பின் அகலத் தசை நரம்பு என்றும் பலவாறாக அழைக்கப்படும் நரம்பு இதற்கு உணர்வூட்டுகிறது.

இந்த நரம்பு கைந்நரம்புப் பின்னலின் பின் தண்டில் இருந்து உற்பத்தியாகிறது.

வியனகத்தசை: இத்தசையின் வடிவத்தை வைத்து இதற்கு இப்பெயர் ஏற்பட்டது. இரு தசைகளையும் சேர்த்துப் பார்த்தால் வடிவம் புலன்படும். இது ஒரு நீண்ட இடத்திலிருந்து உற்பத்தியாகிறது. அந்த இடம் மேலிருந்து கீழாகக் கீழ்வருவன:

1. மேல் கழுத்துக் கோட்டின் உள்மூன்றில் ஒரு பங்கு (Medial third of the superior nuchal lines)
2. வெளிப்பிடரி மொக்கு (External occipital PROTU BER-ANCE) அல்லது வெளித்தலைப் புடைப்பு
3. கழுத்துப் பந்தகம் (Ligamentum nuchae)
4. ஏழாவது முள்ளெலும்பின் முள்
5. நெஞ்சுப் பகுதியின் இடைமுள்பந்தகங்கள் (Interspinous-ligaments of thoracic vertebrae)

6. 12 நெஞ்சு முள்ளெலும்புகளின் முள்கள்
(Spines of all the twelves thoracic vertebrae)

இத்தசை ஒட்டும் இடங்கள் பின்வருவன.

1. காரை எலும்பின் வெளிப்புற மூன்றில் ஒரு பகுதியின் பின் புறம் (Lateral third of the posterior surface of the clavicle)

2. தோள்பட்டை எலும்பின் கீழ்க்கண்ட பகுதிகள்

1. கோடிமுனையின் உள்விளிம்பு
(Medial border of the acromion)

2. முள்ளின் மேல் விளிம்பு
(Upper border of the spine of the scapula)

3. முள்ளின் மொக்கு
(The tubercle of the spine of the scapula)

செயல்: தோள்பட்டைஎலும்பை உள்ளிழுக்கவும், சுற்றவும் செய்கிறது. வியனகத் தசையின் மேல் பாகம் தோள்பட்டை எலும்பைத் தூக்குகிறது. கீழ்ப்பாகம் தாழ்த்துகிறது.

நரம்பு: 11-ஆவது மண்டை நரம்பான தோளசைவு நரம் பின் தண்டுவடப்பகுதி இத்தசைக்கு உணர்வூட்டுகிறது. அத்துடன் 3, 4, கழுத்துத் தண்டு நரம்புகளும் உணர்வூட்டு கின்றன. கழுத்து நரம்புகள் இத்தசையிலிருந்து சாதாரணமான உணர்வுகளை (Ordinary Sensation) மூளைக்கு எடுத்துச் செல் கின்றன. தோளசைவு நரம்பு (Accessory nerve) தசையை இயக்குகிறது.

தோளசைவு நரம்பு: இது 11-ஆவது மண்டை நரம்பாகும். இதற்கு இரு பிரிவுகள் உண்டு. ஒரு பிரிவு முனைப்பகுதியான முகுளத்தில் உள்ள (Medualla oblongata) நரம்பு அணுக்களி லிருந்து வருகின்றது. இது மண்டைப் பிரிவு ஆகும். மற்றொரு பகுதி தண்டின் கழுத்துப் பாகத்திலுள்ள நரம்பு அணுக்களி லிருந்து உற்பத்தியாகிறது. இது தண்டுப் பிரிவு எனப்படும்.

இந்தப் பிரிவு மண்டைக்குள் பெரிய துளை (Foramen magnum) வழியாகச் சென்று மண்டைப் பிரிவுடன் இணைகிறது. இணைந்த நரம்பு கழுத்துத் துளை (Jugular foramen) வழியாக மண்டையை விட்டு வெளியே வருகிறது. மண்டைப் பிரிவு அலை நரம்புடன் இணைந்துவிடுகிறது. தண்டு நரம்புப் பகுதிதான் வியனகத் தசைக்கு உணர்வூட்டுவது. அத்துடன் அது கழுத்தின் முன்பகுதியிலுள்ள மார்பு முலையுருத் தசைக்கும் (Setrnomastoid muscle) உணர்வூட்டுகிறது. இந்த இரு தசைகளும் கழுத்திலும் உடம்புப் பகுதியிலும் இருந்தாலும் இவை புயவளைவுகளிலிருந்து உற்பத்தியாவதால், அவ்வளைவுகள் தொடர்புள்ள நரம்பான தோளசைவு நரம்பினால் உணர்வூட்டப்படுகின்றன. இவற்றின் ஒரு பகுதி, உடம்பிலுள்ள உடல் மூலங்களிலிருந்து (Somites) உற்பத்தியாவதால் அவற்றின் நரம்புகளான 3, 4 கழுத்துத் தண்டு நரம்புகளால் உணர்வூட்டப்படுகின்றன.

பின்தோள்பட்டை நரம்பு (Dorsal Scapular nerve): இந்த நரம்பு, 5-ஆவது கழுத்துத்தண்டு நரம்பிலிருந்து உற்பத்தியாகிறது. அந்நரம்பின் முன்கிளை (Ventral Rami) இதைத் தருகிறது. அது தோள்பட்டை எலும்பு தூக்கி (Levator scapulae) சிறிய சாய்வு பெரிய சாய்வு ஆகிய தசைகளின் அடியில் சென்று அவற்றுக்குக் கிளைகள் கொடுக்கின்றன. அது அவற்றின் அடியில் செல்லும்போது அத்துடன் குறுக்குக் கழுத்துத் தமனி அதனுடன் இணைந்து செல்கிறது.

சிறிய சாய்வுத் தசை (Rhomboids minor)

இத்தசை, ஏழாவது கழுத்து முள்ளெலும்பு, முதலாவது நெஞ்சு முள்ளெலும்பு ஆகியவற்றின் முள்களிலிருந்து உற்பத்தியாகிறது. தோள்பட்டை எலும்பின் முள்ளுக்கு எதிராக, அதனடியில், அந்த எலும்பின் உள்விளிம்பில் ஒட்டிக் கொள்கிறது. (படம் 35.)

செயல்: தோள்பட்டை எலும்பை உள்ளிழுக்கவும், வெளிப்புறமாகச் சுற்றவும் செய்கிறது.

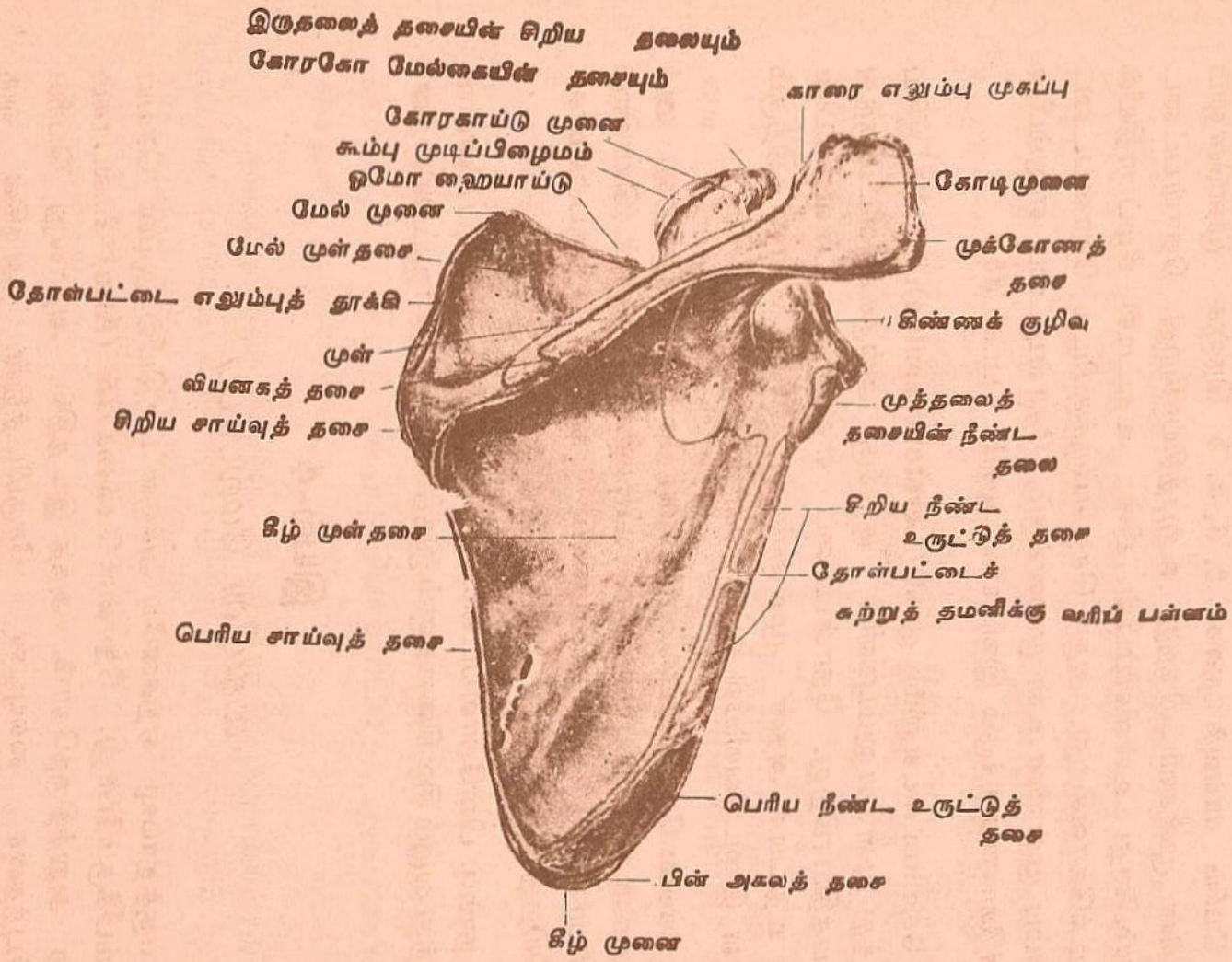

படம் 35. தோள் பட்டை எலும்பின்—பின்பரப்பு

நரம்பு: பின்தோள்பட்டை நரம்பு இத்தசைக்கு உணர்வூட்டுகிறது.

பெரிய சாய்வுத் தசை: 2, 3, 4, 5 நெஞ்சு முள்ளெலும்புகளின் முள்களிடமிருந்து உற்பத்தியாகிறது. தோள்பட்டை எலும்பினது உள்விளிம்பின் பின் உதட்டில் கீழ்ப்பாதியில் ஒட்டிக்கொள்கிறது. அது செருகியிருக்குமிடம் தோள்பட்டை எலும்பு முள்ளின் உள் முனைக்கும், தோள்பட்டை எலும்பின் கீழ்க்கோணத்துக்கும் இடையில் ஆகும். (படம் 35.)

தோள்பட்டை எலும்பு தூக்கி (Levator scapulae): 1,2,3,4 ஆகிய கழுத்து முள்ளெலும்புகளின் குறுக்கு அங்குகங்களிடமிருந்து உற்பத்தியாகிறது. தோள்பட்டை எலும்பின் உள்விளிம்பின் பின் உதட்டில் அதன் முள்ளுக்கும், மேல் கோணத்திற்கும் உள்ள இடைவெளியில் ஒட்டிக்கொள்கிறது (படம் 35.)

செயல்: தோள்பட்டைஎலும்பை மேலே தூக்குகிறது. அத்துடன் அது கீழ்ப்பாகத்தைப் பிடியாக வைத்துக் கொண்டு மேல்பாகத்தை அசைக்குமானால் கழுத்து ஒருபக்கமாகச் சாய்கிறது.

நரம்பு: பின்தோள்பட்டை நரம்பும்,கழுத்து நரம்புப் பின்னலிலிருந்து வரும் சில கிளைகளும் இத்தசைக்கு உணர்வூட்டுகின்றன

இயல்-4

கையின் மேல்பரப்பு

பகுத்தாய்வு: ஏற்கனவே அக்குள் பகுதியில் ஆய்வு செய்ய ஆரம்பிக்கும்போது, தோலை மேல்கையின் (Arm) மேல்பாகம் வரை அறுத்திருந்தோம். அந்த இடத்தில், அதாவது பெரிய மார்புத்தசை கையுடன் சேருமிடத்தின் அருகில் ஒரு படுக்கைக்கோடு கையின் முன்புறத்தில் போடவும். இந்தக் கோட்டின் நடுவில் (இது கையின் முன்புறத்தின் நடுவில் அமைய வேண்டும்) இருந்து முழங்கை மூட்டைத் தாண்டி, கணுக்கையையும் தாண்டி உள்ளங்கையின் நடுவாக நடுவிரலின்

இடையில் அதன்முனைவரை கோடு போட்டுக்கொள்ளவும். கணுக்கையின் மேலாகப் படுக்கைக்கோடு ஒன்று போட்டுக் கொள்ளவும்.

இவற்றில், பெரிய மார்புத் தசையோரமாகவுள்ள படுக்கைக்கோட்டிலும், கணுக்கை ஓரமாக உள்ள படுக்கைக் கோட்டிலும் இவையிரண்டையும் இணைக்கும் மையக் கோட்டிலும் கத்திகொண்டு தோலை மட்டும் கிழிக்கவும். கையில் முன் புறமாக உள்ள இந்தத் தோலை நடுவில் அறுத்து, இதழ்களை உட்புறத்திலும் வெளிப்புறத்திலும் ஒதுக்கவும். இருதலைத் **(Biceps)** தசையின் இரு ஓரங்களிலும் இரு சிரைகள் ஓடுவதைக் கவனிக்கவும். உட்புறமிருப்பது அடிப்படைச் சிரை. வெளிப்புறம் இருப்பது தலைநோக்குச்சிரை (படம் 17). முழங்கை மூட்டின் முன் இவை இரண்டையும் ஒருசிரை இணைப்பதைக் கவனிக்கவும். இதன் பெயர் மையமுழங்கைச் **(Median Cubital)** சிரை என்பது. இந்தச் சிரை மூலம் தலைநோக்குச் சிரையிலிருந்து அதிகஅளவு இரத்தம் அடிப்படைச் சிரைக்குச் செல்லுகிறது.

இவ்விரு சிரைகளும் முன்கையின் வெளியோரத்திலும் உள்ளோரத்திலும் செல்லுகின்றன.

கணுக்கையின் அருகில் அவை பின்புறமாகச் சென்று மறைகின்றன. அவை உற்பத்தியாகுமிடம் புறங்கையிலிருக்கின்றன. (படம் 16)

தலைநோக்குச் சிரையை மேல் நோக்கி ஆராய்ந்தால் அது பெரிய மார்புத் தசைக்கும் முக்கோணத் தசைக்கும் நடுவில் செல்வதைக் கவனிக்கலாம். இவ்விடத்தில் அது காரை மார்பு மார்பு ஆழ் இழைமத்தைத் துளைத்து அக்குள் சிரையுடன் இணைகிறது.

அடிப்படைச்சிரை மேல் கை நடுவில் ஆழ் இழைமத்தைத் துளைக்கிறது. அதன்பிறகு அது மேல்கைத்தசைத் தமனியுடன் வரும் மேல்கைத்தசைச் சிரைகளுடன் இணைந்து விடுகிறது. மேல்கைத்தசைச் சிரை மேல்கைத்தசை தமனியுடன் அக்குளுக்குள் செல்லும்போது அக்குள் சிரை எனப்பெயர் பெறுகிறது.

தோல் நரம்புகள் (Cutaneous Nerves)

கையிலுள்ள தோல் நரம்புகளை அவற்றின் மூலத்தைப் பொறுத்து இருவகைகளாகப் பிரிக்கலாம். அவை (1) மேல்கைத் தசை நரம்புப் பின்னலிலிருந்து வராதவை (2) மேல்கைத் தசைப்பின்னலிலிருந்து வருபவை என்பன.

1. மேல்கைத்தசை நரம்புப் பின்னலிலிருந்து வராதவை இரண்டு. அவை மேல் காரை நரம்புகளும், விலாஇடைமேல்கை நரம்பும் ஆகும்.

மேல் காரை நரம்புகள் (படம் 12)

இந்த நரம்புகள் கழுத்தில் கழுத்து நரம்புப் பின்னலிலிருந்து உற்பத்தியாகின்றன. இவை 3, 4 கழுத்து நரம்புகளின் இழை களைப் பெற்றுள்ளன. இவை மூன்று கிளைகளாகக் கழுத்தில் பிரிகின்றன. இவை வெளிமேல் காரை நரம்பு, நடுமேல் காரை நரம்பு, உள்மேல் காரை நரம்பு எனப்படுவன. இவை கழுத்தி லிருந்து கீழாக இறங்கி, காரை எலும்பையும் தோள்பட்டை எலும்பின் கோடிமுனையையும் தாண்டி வருகின்றன. நெஞ்சுப் பட்டைக் கோணத்திலிருந்து ஒரு படுக்கைக் கோடு வரைந்தால் அந்தப் படுக்கைக்கோட்டுஅளவு வரை, இந்த நரம்புகள் தோலுக்கு நெஞ்சின் முன்பகுதியிலும் தோள் பகுதியிலும் உணர்வளிக்கின்றன.

விலா இடைமேல்கை நரம்பு (படம் 22)
(Intercostobrachial nerve)

இந்த நரம்பு இரண்டாவது விலா இடைவெளிநரம்பின் வெளித்தோல் நரம்பாக நெஞ்சில் உற்பத்தியாகிறது. அங்கிருந்து அக்குளைக் கடக்கும்போது அக்குளில் மேல் கையின் உள்தோல் நரம்புக்கு ஓர் இணைக்கும் கிளை கொடுக்கிறது. பின் அக்குளின் அடிப்பாகத்தில் அது ஆழ் இழைமத்தைத் துளைத்து வெளியே வந்து மேல் கையின், மேற்பாகத்தில் உள்ள உள் பகுதியில் பின்பாகத்தை உணர்வூட்டுகிறது.

மேல்கை நரம்புப் பின்னலிலிருந்து வருவன

மேல்கை நரம்புப் பின்னலிலிருந்து வருவனவற்றை மூன்று பிரிவுகளாகப் பிரிக்கலாம்.

1. நரம்புப் பின்னலின் பின் தண்டிலிருந்து வருவன (Posterior cord)

2. நரம்புப் பின்னலின் வெளித்தண்டிலிருந்து வருவன (Laterl cord)

3. நரம்புப் பின்னலின் உள் தண்டிலிருந்து வருவன (Medial cord)

1. நரம்புப் பின்னலின் பின் தண்டிலிருந்து வருவன கையின் பின்பாகத்தை உணர்வூட்டுகின்றன. அந்த நரம்புகள் பின்வருவன:

1. மேல் கையின் மேல் வெளித்தோல் நரம்பு (Upper lateral cutaneous nerve of the arm) (படம் 36)

இது அக்குள் நரம்பின் ஒருகிளை ஆகும். இந்நரம்பு முக்கோணத் தசையின் பின்பகுதியில் ஆழ் இழைமத்தைத் துளைத்து, அத்தசையின் பின் விளிம்பைச் சுற்றிவந்து, அத் தசையை மூடி இருக்கும் தோலின் கீழ்ப்பாதியை உணர்வூட்டு கிறது. இந்நரம்பு 5-ஆவது 6-ஆவது கழுத்துத்தண்டு நரம்பி லிருந்து இழைகளைப் பெற்றுள்ளது.

2. மேல் கையின் பின் தோல் நரம்பு (Posterior cutaneous nerve of the arm)

இந்நரம்பு 5-ஆவது கழுத்துத் தண்டு நரம்பிலுள்ள இழைகளை ஆரை நரம்பின் கிளையாக ஆரம்பிப்பதால் பெறுகிறது. அக்குளில் இது ஆரை நரம்பின் கிளையாக உற்பத்தியாகி பின் அக்குள் விளிம்பின் கீழே ஆழ் இழைத்தைத் துளைத்து மேல்கையின் பின்பகுதிக்கு உணர் வூட்டுகிறது. அது உணர்வூட்டும் இடம் முக்கோணத் தசை

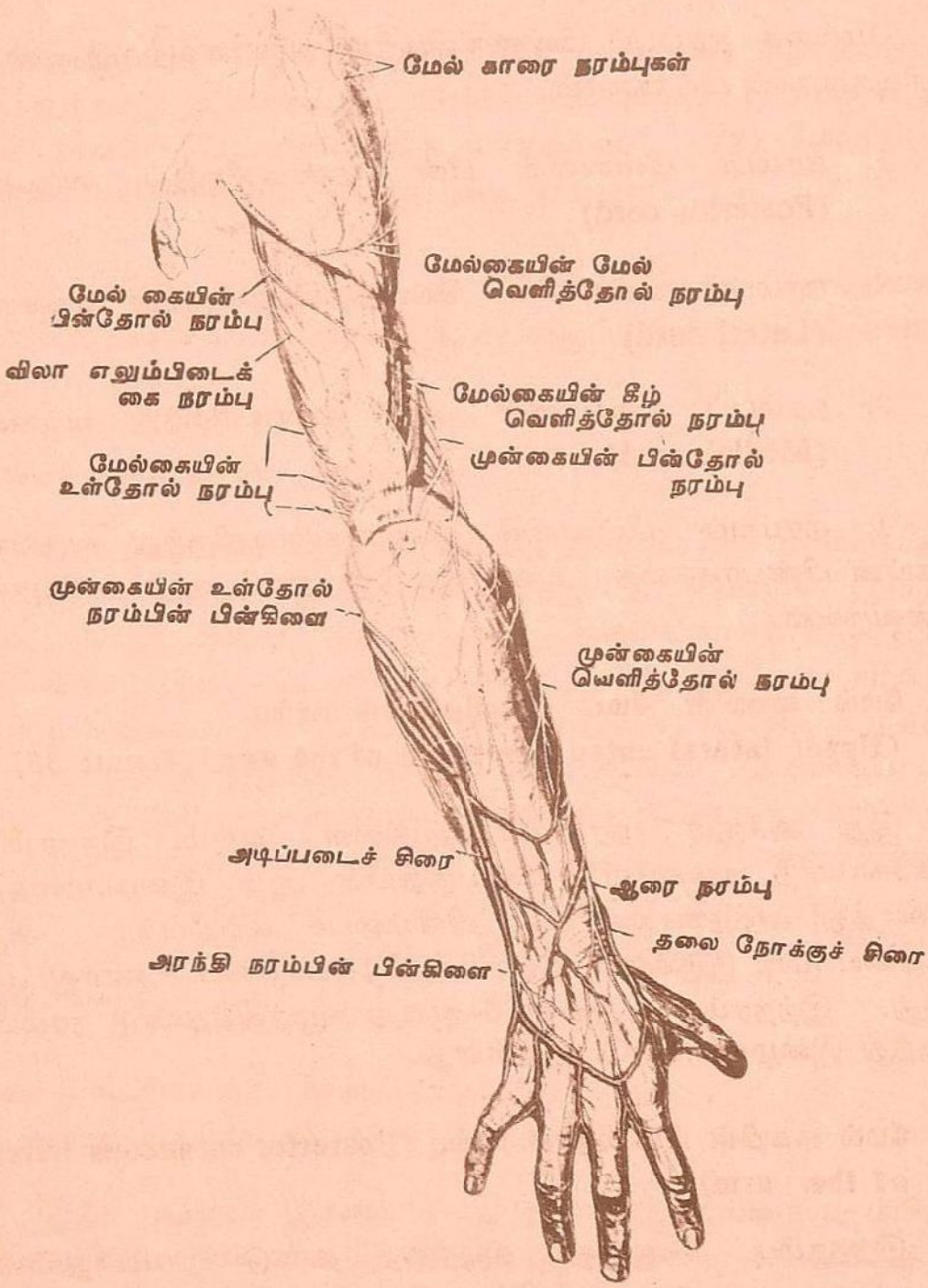

படம் 36. கையின் நரம்புகள்—பின்பரப்பு

ஒட்டும் இடத்திலிருந்து முழங்கை முண்டு (Olecranon) எலும்பு வரை உள்ள இடமாகும்.

3. மேற்கையின் கீழ் வெளித்தோல் நரம்பு (Lower lateral cutaneous nerve of the arm)

இந்நரம்பு 5-ஆவது 6-ஆவது கழுத்துத்தண்டு நரம்பின் இழைகளை ஆரை நரம்பின் மூலமாக அதன் கிளையாக உற்பத்தியாவதால் பெறுகிறது. மேல்கை எலும்புக்குப் பின்னால் ஆரை நரம்பின் கிளையாக அக்குளில் உற்பத்தியாகிறது. முக்கோணத் தசை எலும்போடு ஒட்டும் இடத்திற்குக் கீழாக இது ஆழ் இழைமத்தைத் துளைத்து, தோலை உணர்வூட்டுகிறது. இது உணர்வூட்டும் இடம் கையின் வெளிப்பகுதியில் முக்கோணத் தசை ஒட்டுமிடத்திற்குக் கீழாக இருக்கும் தோல் பகுதியாகும்.

4. முன்கையின் பின் தோல் நரம்பு (Posterior cutaneous nerve of fore arm)

இது 6-ஆவது 7-ஆவது, 8-ஆவது கழுத்துத்தண்டு நரம்பின் இழைகளை, ஆரை நரம்பின் கிளையாக உற்பத்தியாவதால், பெறுகிறது. இந்நரம்பும், கையின் கீழ்வெளித்தோல் நரம்பும், அநேகமாக ஒன்றாக ஆரை நரம்பிலிருந்து உற்பத்தியாகின்றன. பின்னது ஆழ் இழைமத்தைத் துளைக்கும் இடத்திற்குச் சிறிது கீழாக இந்நரம்பு இழைமத்தைத் துளைக்கிறது. இந்நரம்பும் கையின் வெளிப்பகுதியில் உள்ள தோலுக்குச் சில கிளைகளைக் கொடுக்கிறது. பின், வெளி மேல்கணு (Epicondyla) பின்புறமாக முன்கையின் பின்புறத்தில் நடுவில் செல்கிறது. இது உணர்வூட்டும் இடம், கணுக்கையின் அளவு வரை முன்கையின் பின்பகுதியிலுள்ள தோல் பகுதியாகும். சில சமயங்களில் அது புறங்கைக்கும் உணர்வூட்டலாம்.

5. ஆரை நரம்பின் மேல்நிலைக் கிளை (Superficial branch of the Radial nerve)

இந்நரம்பு 6-ஆவது, 7-ஆவது 8-ஆவது கழுத்துத் தண்டு நரம்பின் இழைகளை, ஆரை நரம்பின் கிளையாக உற்பத்தி

யாவதால் அதன் மூலம் பெறுகிறது. முழங்கையின் முன்புறத்தில், அது ஆரை நரம்பிலிருந்து உற்பத்தியாகிறது. ஆனால் அது ஆழ்இழைமத்தைத் துளைக்கும் இடம், ஆரை எலும்பின் ஆணி (Styloid) துருத்திக்கு 5 செ. மீ. மேலே உள்ளது. அதன் பின்புறமாகச் சென்று புறங்கையிலுள்ள தசை நாண்களை மேலொட்டாகக் கடந்து 5 பிரிவுகளாகப் பிரிகிறது. (படம் 36). அதுஉணர்வூட்டுமிடம்,புறங்கைத் தோலை மூன்று பிரிவுகளாகப் பிரித்தால், வெளிப்பகுதியிலுள்ள இரண்டு பகுதிகளாகும். அத்துடன் அதனுடைய 5 கிளைகளின் மூலம் அது கட்டை விரலின் பின்பாகத்திலுள்ள தோலையும், மற்ற விரல்களில் வெளிப் பக்கமுள்ள 2½ விரல்களின் பின்பக்கமுள்ள தோலையும் உணர்வூட்டுகிறது. அவை உணர்வூட்டும் விரல்கள் கட்டை விரல், ஆள்காட்டிவிரல், நடு விரல், மோதிர விரலின் வெளிப்பாகம் என்பன. விரல்களுக்குச் செல்வதால் இக்கிளைகளுக்குப் பின் விரல் நரம்புகள் என்று பெயர். நகத்தைச் சுற்றியுள்ள தோல் பகுதி, உள்ளங்கையிலிருந்து விரல் முனையைத் தாண்டிவரும் மைய நரம்பின் விரல் நரம்புகளால் உணர்வூட்டப்படுகிறது.

கவனிக்கவும்

மேல்கை நரம்புப் பின்னலின் பின் தண்டிலிருந்து வரும் தோல் நரம்புகளில் ஒன்று மட்டும் அக்குள் நரம்பிலிருந்தும் மற்ற நான்கு நரம்புகளும் ஆரை நரம்பிலிருந்தும் வருவதைக் கவனிக்கவும்.

மேல்கை நரம்புப் பின்னலின் வெளித்தண்டிலிருந்து வருவன

1. முன் கையின் வெளித் தோல் நரம்பு
(Lateral cutaneous nerve of the fore arm) (படம் 37)

இந்நரம்பு 5-ஆவது 6-ஆவது கழுத்துத் தண்டு நரம்பின் இழைகளைத் தசைத்தோல் நரம்பின் கிளையாக உற்பத்தியாவதால் பெறுகிறது. இது ஆழ் இழைமத்தை முழங்கைக்கு 2 அல்லது 3 செ. மீ. மேலாக இருதலைத் தசையின் வெளிப்புறத்தில் துளைக்கிறது. அது முன் கிளை, பின் கிளை என இரண்டாகப் பிரிந்து முன்கைத் தோலின் வெளிப்பாகத்தை உணர்வூட்டுகின்றது. முன் கிளை உணர்வூட்டுமிடம் முன் கைத்

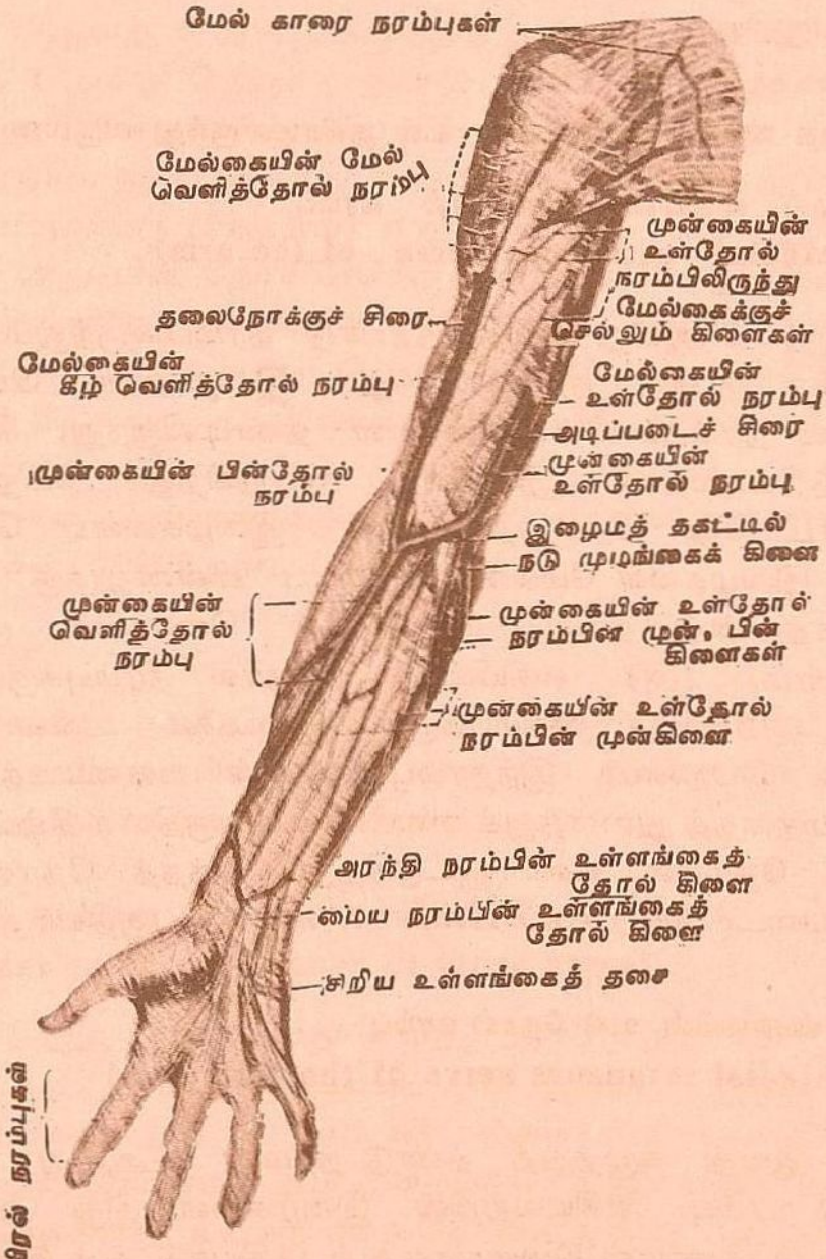

படம் 37. கையின் நரம்புகள்—முன்பரப்பு

தோலின் வெளிப்பாகத்தின் முன் பகுதியாகும். பின் கிளை உணர்வூட்டும் இடம் முன் கைத்தோலின் வெளிப்பாகத்தினது பின் பகுதியாகும்.

மேல்கை நரம்புப் பின்னலின் உள் தண்டிலிருந்து வருவன

1. மேல் கையின் உள்தோல் நரம்பு
(Medial cutaneous nerve of the arm)

இது 8-ஆவது கழுத்துத்தண்டு நரம்பிலிருந்தும் 1-ஆவது நெஞ்சுத் தண்டு நரம்பிலிருந்தும் இழைகளைப் பெறுகிறது. மேல்கை நரம்புப் பின்னலின் உள் தண்டிலிருந்து, கிளையாக உற்பத்தியாவதால் இவற்றைப் பெறுகிறது. மேலும் அது இரண்டாவது நெஞ்சுத்தண்டின் இழைகளைப் பெறலாம். இந்த இழைகளை மேல்கை நரம்புப் பின்னலுக்கு 2-ஆவது நெஞ்சுத்தண்டு நரம்பு கொடுக்கும் கிளையின் மூலமாகப் பெறலாம், (அ) கையின் உள்தோல் நரம்புக்கும், விலா இடை மேல்கை நரம்புக்கும் இடையே உள்ள தொடர்பினால் பெறலாம். இந்நரம்பு கையின் உள்மையத்தில் ஆழ் இழைமத்தைத் துளைத்துக் கையின் உள்பகுதியில் கீழ்ப்பாதியில் உள்ள தோலை உணர்வூட்டுகிறது. இந்தத் தோல் பகுதி, அடிப்படைச் சிரைக்குப் பின்னால் உள்ள பகுதியாகும்.

2. முன்கையின் உள் தோல் நரம்பு
(Medial cutaneous nerve of the fore arm)

8-ஆவது கழுத்துத் தண்டு நரம்பு, 1-ஆவது நெஞ்சுத் தண்டு நரம்பு, ஆகியவற்றின் இழைகளை இது பெறுகிறது, இது உள் தண்டின் கிளையாக உற்பத்தியாகி ஆழ் இழைமத்தை மேல்கையின் நடுவில் துளைக்கிறது, இது துளைக்கும் இடத்தின் அருகில், அடிப்படை சிரையும் ஆழ்இழைமத்தைத் துளைக்கிறது, கீழே அது முன்கிளை, பின் கிளை என இரண்டாகப் பிரிந்து, முன்கையின் உள்பகுதியில் முன்பாகத்தில் ஒன்றுமாகப் பின் பாகத்தில் மற்றொன்றுமாக ஓடுகின்றது. இந்த இரண்டு கிளைகளும் முன்கைத்தோலின் உள்பாதியை உணர்வூட்டுகின்றன.

3. அரந்தி நரம்பின் பின்கிளை (Dorsal branch of the ulnar nerve)

இது 7-ஆவது 8-ஆவது கழுத்துத் தண்டு நரம்பின் இழைகளையும், 1-ஆவது நெஞ்சுத் தண்டு நரம்பின் இழைகளையும், அரந்தி நரம்பின் மூலம் பெறுகிறது. முன்கையின் நடுவில் அது அரந்தி நரம்பிலிருந்து உற்பத்தியாகி, அந்நரம்புடன் கூடவே கடலையுரு (Pisiform) எலும்பு வரை வருகிறது. அந்த இடத்தில் அது பின் நோக்கிச்சென்று, முன்கை எலும்புகளைக் கடந்து, இரண்டு கிளைகளாகப் பிரிகிறது. இக்கிளைகளுக்குப் பின்விரல் நரம்புகள் என்று பெயர். இவை புறங்கைத் தோலின் உள் மூன்றில் ஒரு பகுதியையும், உள் 1½ விரல்களின் பின் பாகத்திலுள்ள தோலையும் உணர்வூட்டுகின்றன. அதாவது சுண்டுவிரலின் பின்பாகத்தையும் மோதிரவிரலின் உள்பாகத்தையும் உணர்வூட்டுகின்றன.

கவனிக்கவும்

விரல்களின் நகத்தடியிலுள்ள இடத்தை உணர்வூட்டுவன பின்பக்க நரம்புகளல்ல. அவை முன்பக்க நரம்புகளின் விரல் முனையைத் தாண்டிவரும் கிளைகளாகும்.

4. அரந்தி நரம்பின் உள்ளங்கைத் தோல்கிளை (Palmar cutaneous branch of ulnar nerve)

இது 7-ஆவது 8-ஆவது கழுத்துத்தண்டு நரம்பின் இழைகளை அரந்தி நரம்பு மூலமாகப் பெறுகிறது. முன்கையின் கீழ்ப்பாதியில் அரந்தி நரம்பின் கிளையாக உற்பத்தியாகி கணுக்கையின் முன்னால் ஆழ் இழைமத்தைத் துளைத்து உள்ளங்கைக்குச் செல்கிறது. உள்ளங்கைத் தோலை மூன்று பகுதிகளாகப் பிரித்தால் உள்பாகத்தில் இருக்கும் மூன்றில் ஒருபகுதியை இது உணர்வூட்டுகிறது.

5. அரந்தி நரம்பின் உள்ளங்கை விரல் நரம்புகள் (Palmardigital nerves of ulnar) (படம் 38)

இவை 7-ஆவது 8-ஆவது கழுத்துத்தண்டு நரம்பின் இழை

களை அரந்தி நரம்பு மூலமாகப் பெறுகின்றன. கடலையுரு எலும்புக்குக் கீழே அரந்தி நரம்பின் மேலொட்டுக் கிளையின் இருகிளைகளாக உற்பத்தியாகிறது. இந்த இரு கிளைகளில், உள் கிளை சுண்டு விரலின் உள்பாதியையும், வெளிக்கிளை சுண்டு விரலின் வெளிப்பாதியையும், மோதிரவிரலின் உள்பாதியையும் உணர்வூட்டுகின்றன.

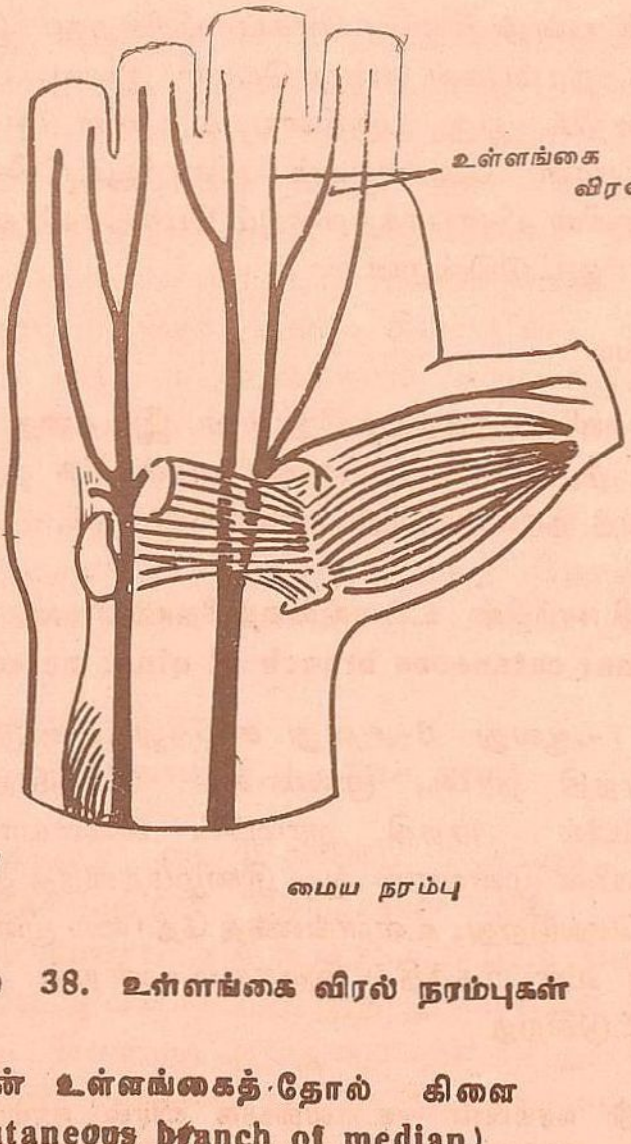

படம் 38. உள்ளங்கை விரல் நரம்புகள்

6. மைய நரம்பின் உள்ளங்கைத் தோல் கிளை (Palamar cutaneous branch of median)

இது 6-ஆவது, 7-ஆவது, 8-ஆவது கழுத்துத்தண்டு நரம்பின் கிளைகளை மைய நரம்பு மூலம் பெறுகிறது. கணுக்கைக்குச்

சிறிது மேலே மைய நரம்பிலிருந்து உற்பத்தியாகி ஆழ் இழைமத்தைத்துளைத்து உள்ளங்கைக்குச் செல்லுகிறது. உள்ளங் கையை மூன்று பிரிவுகளாகப் பிரித்தால் வெளியிலுள்ள இரண்டு பகுதிகளை இது உணர்வூட்டுகிறது.

7. மைய நரம்பின் உள்ளங்கை விரல் நரம்புகள் (Palmar digital branches of median nerve)

இது 6-ஆவது 7-ஆவது 8-ஆவது கழுத்துத் தண்டு நரம்பின் இழைகளை மைய நரம்பு மூலமாகப் பெறுகின்றது. 5-கிளை கள் மைய நரம்பிலிருந்து உற்பத்தியாகின்றன. அவற்றில் வெளி இருக்கும் இரண்டு நரம்புகள் கட்டை விரலுக்குச் செல் கின்றன. ஒன்று கட்டை விரலின் வெளிஓரத்திலும், மற் றொன்று உள் ஓரத்திலும் சென்று அப்பகுதிகளை உணர் வூட்டுகின்றன. மைய நரம்பு ஆள்காட்டி விரலின் வெளிஓரத் தில் சென்று அப்பகுதியை உணர்வூட்டுகிறது. 4-ஆவது கிளை ஆள்காட்டி விரலுக்கும் நடுவிரலுக்கும் இடையில் சென்று இரண்டாகப் பிரிந்து அவ்விரல்களின் அண்மைப் பகுதிகளை உணர்வூட்டுகின்றன. 5-ஆவது கிளை நடுவிரலுக்கும் மோதிர விரலுக்கும் இடையில் சென்று இரண்டாகப் பிரிந்து அவ்விரல் களின் அண்மைப்பகுதிகளை உணர்வூட்டுகின்றன. சுண்டு விரலுக்கும் மோதிர விரலுக்கும் இடையே ஓடும் அரந்தி விரல் நரம்புக்கிளைக்கும், மோதிரவிரலுக்கும் நடு விரலுக்கும் இடையே ஓடும் மைய விரல் நரம்புக்கிளைக்கும் இடையே ஒருதொடர் நரம்பு இருக்கிறது.

கவனிக்கவும்

உள்ளங்கை விரல் நரம்புகள் விரல் முனைகளைக் கடந்து புறங்கைப்பக்கம் சென்று நகத்தடியில் இருக்கும் பாகத்தை உணர்வூட்டுகின்றன. மேல்கை நரம்புப் பின்னலின் உள் தண்டிலிருந்து வரும் நரம்புகளில் இரண்டு நேரடியாக வருபவை. அவை மேல் கையின் உள் தோல் நரம்பும் முன்கை உள்தோல் நரம்புமாகும். மற்றவை உள்தண்டின் கிளை களிலிருந்து வருபவை ஆகும். அவற்றுள் மூன்று அரந்தி நரம்பிலிருந்தும் இரண்டு மைய நரம்பிலிருந்தும் வருகின்றன.

அரந்தி நரம்பிலிருந்து வருவன.

1. அரந்தி நரம்பின் பின் கிளை
2. அரந்தி நரம்பின் உள்ளங்கைத் தோல் கிளை
3. அரந்தி நரம்பின் உள்ளங்கை விரல் நரம்புகள்

மைய நரம்பிலிருந்து வருவன. (1) மைய நரம்பின் உள்ளங்கைத் தோல் கிளை 2. மைய நரம்பின் உள்ளங்கை விரல் கிளைகள் என்பன.

பகுத்தாய்வு: மேலொட்டு இழைமத்தைச் சிறிது சிறிதாகப் பிரித்து உள்ளங்கையில் உள்ள விரல் நரம்புகளையும், தோல் நரம்புகளையும் ஆராய்ந்து தேடியபின், உள்ளங்கைத் தகட்டிழைமத்தைக் கவனிக்கவும். அது மேலே முன்கை ஆழ் இழைமத்துடனும், நீண்ட உள்ளங்கைத் தசை நாணுடனும் தொடர்ந்திருப்பதைக் கவனிக்கவும். கீழாக அது நான்கு துண்டுகளாகப் பிரிந்து உள்புறமுள்ள நான்கு விரல்களுக்குச் செல்வதைக் கவனிக்கவும், விரல் நரம்புகளையும் அத்துடன் கூட வரும் விரல் தமனிகளையும் விரல்களின் முனைவரை சுத்தம்செய்யவும். கணுக்கையின் உள்புறமாக ஆணித் துருத்தியின் கீழாக இருக்கும். கொழுப்பு முதலியவற்றை அகற்றி அரந்தி நரம்பின் பின் கிளையைப் பார்க்கவும். அகற்றும்போது அங்கே தோலுடன் இணைந்திருக்கும் ஒருதசையின் பகுதிகளைக் காணலாம். (படம்39) இது சிறிய உள்ளங்கைத் தசையாகும். இதைக் கவனித்துக் கூடியமட்டும் சிதைவுறாமல் வைக்கவும். அரந்தி நரம்பின் பின் கிளை கையின் உள் ஓரமாக வளைந்து புறங்கைக்குச் செல்வதைக் கவனிக்கவும். ஆரை எலும்பின் கீழ் முனையின் வெளிப்புறத்தை மூடி இருக்கும் ஆழ் இழைமத்தைச் சுத்தம் செய்யவும். அங்கு ஆரை நரம்பின் மேலொட்டுக் கிளையைக் காணலாம். அதையும் அது கட்டை விரலுக்கும் மற்ற விரல்களுக்கும் கொடுக்கும் கிளைகளையும் தேடி அவற்றை விரல்முனை வரை சுத்தம் செய்யவும். அவற்றுள் மிகவும் உள்புறமாக இருக்கும் கிளைக்கும், அரந்தி நரம்பின் வெளிப்புறமாக உள்ள கிளைக்கும் நடுவே உள்ள தொடர் நரம்பைக் கவனிக்கவும்.

கையின் ஆழ் இழைமம்

கையைச் சுற்றி ஒரு குழாய் வடிவில் ஆழ் இழைமம் இருக்கி

றது. இந்த ஆழ்இழைமக் குழாய் சில இடங்களில் வலுப்பெற்றும், சில இடங்களில் மெலிந்தும் இருக்கிறது. சில இடங்களில் அது எலும்புடன் ஒட்டி இருக்கிறது. சில இடங்களில் அது மிகவும் வலுப்பெற்று ஒரு கட்டு இழைமத் தகடாக உருப்பெருகிறது. மேல் கையில் பின் பகுதியில் அது வலுப்பெற்றுள்ளது. கையின் இரு ஓரங்களிலும் முன்பக்கச் தசைக்கும் பின்பக்கத் தசைக்கும் நடுவில் தடுப்பு இழைமத்தை உள்நோக்கிச் செலுத்துகிறது.

இந்தத் தடுப்பு இழைமங்கள் மேல்கை எலும்பின் விளிம்புகளின் கீழ்ப்பாதியில் இருக்கும் மேல் மொக்குக் (Supra condylar line) கோட்டிலும் அதன் மேல் கணுக்களிலும் ஒட்டிக்கொண்டிருக்கின்றன. இந்தத் தடுப்பு இழைமங்களிலிருந்து தசைகளும் உற்பத்தியாகின்றன.

முழங்கையில் இழைமத்துடன் தசை நாண்களும் தசைகளும் ஒட்டுகின்றன. இருதலைத் தசையின் தகட்டு இழைமம் முழங்கையின் முன்பக்கம் ஆழ் இழைமத்துடன் ஒன்றாகிறது. முத்தலைத் தசையும் முழங்கைக்குப் பின்பக்கம் ஆழ்இழைமத்துடன் ஒட்டிக் கொள்கிறது. இந்த ஆழ் இழைமம் முழங்கைமுண்டு மொக்குடன் ஒட்டிக் கொள்கிறது. மேலும் பல முன்கைத் தசைகள் இந்த ஆழ் இழைமத்திலிருந்து உற்பத்தியாகின்றன.

கணுக்கையைச் சுற்றி ஆழ் இழைமம் மிகவும் வலுப்பெற்று இருப்பதுடன் இரண்டு கட்டு இழைமத்தகடுகளாகத் திகழ்கிறது. முன்பக்கம் இருப்பது மடக்கு கட்டு இழைமத்தகடு (Flexor retinaculam) என்றும், பின்பக்கம் இருப்பது நீட்டு கட்டு இழைமத்தகடு (Extensor retinaculam) என்றும் பெயர் பெறும். மற்ற இடங்களில் அது எலும்புகளுடன் ஒட்டிக் கொண்டுவிடுகிறது. இந்த அமைப்பினால் கட்டு இழைமத்தகடுகள் வலுப்பெற்றிருக்கின்றன. அவற்றிற்கு அடியில் மடக்கு தசை நாண்களும், நீட்டு தசை நாண்களும், அவை தொடர்பான நரம்புகளும் இரத்தக்குழாய்களும் ஓடுகின்றன. கட்டு இழைமத்தகடு இவற்றைப் பாதுகாப்பதுடன் அத்தசை நாண்களின் இயக்கத்தை மாறுபடுத்தவோ கட்டுப்படுத்தவோ உதவுகிறது.

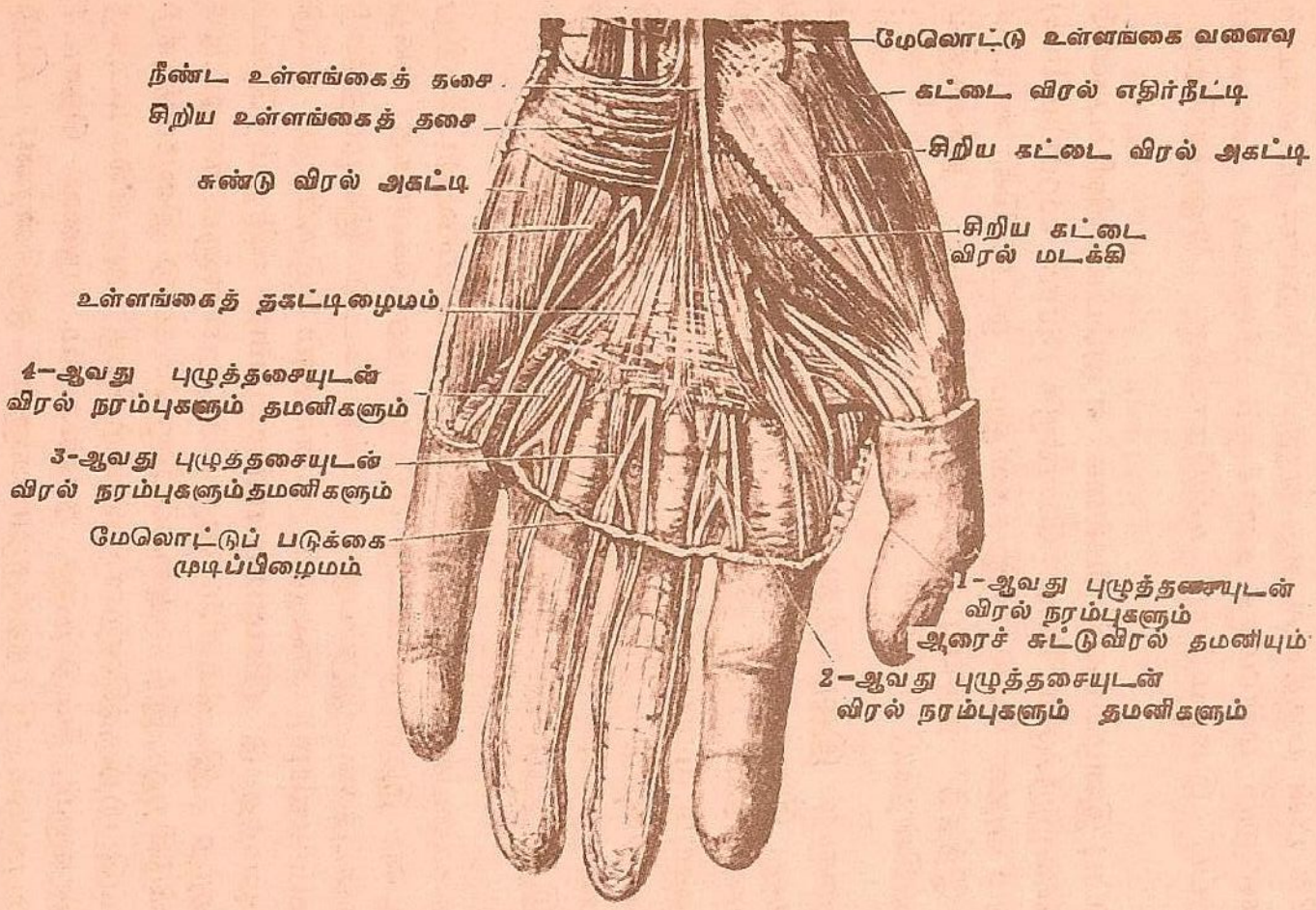

படம் 39. உள்ளங்கையின் மேலொட்டுப்பாகம்

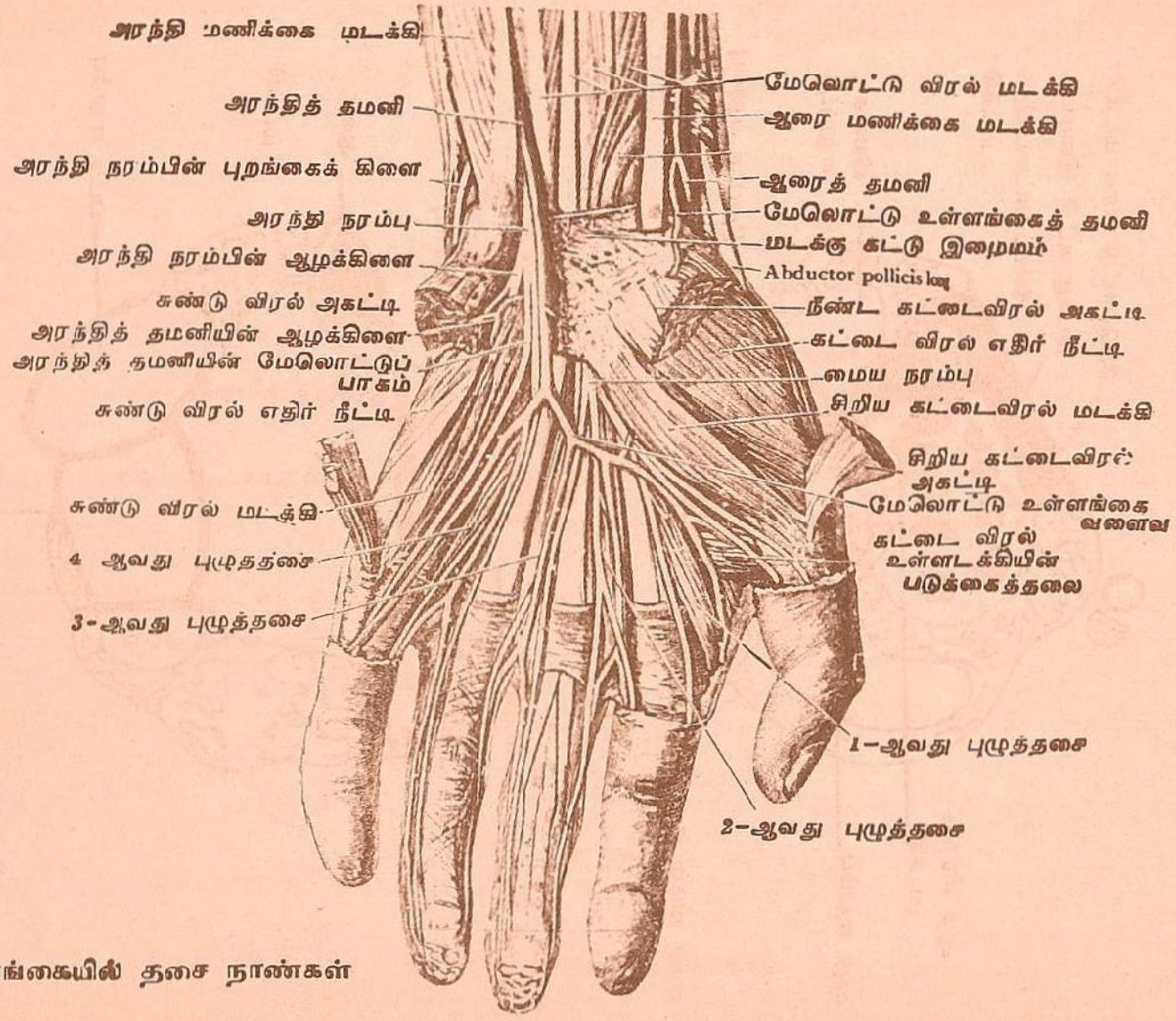

படம் 40. உள்ளங்கையில் தசை நாண்கள்

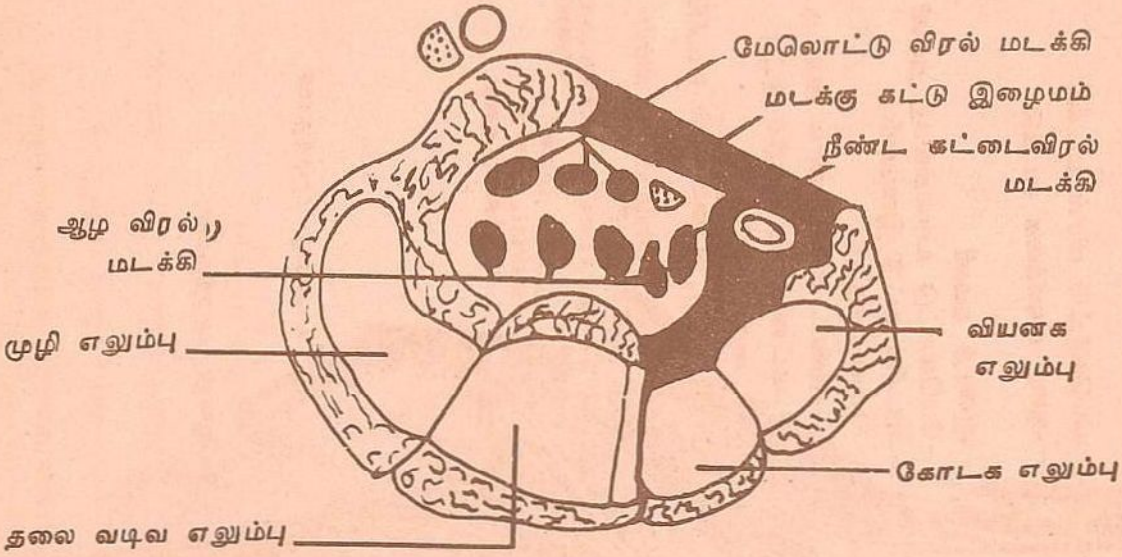

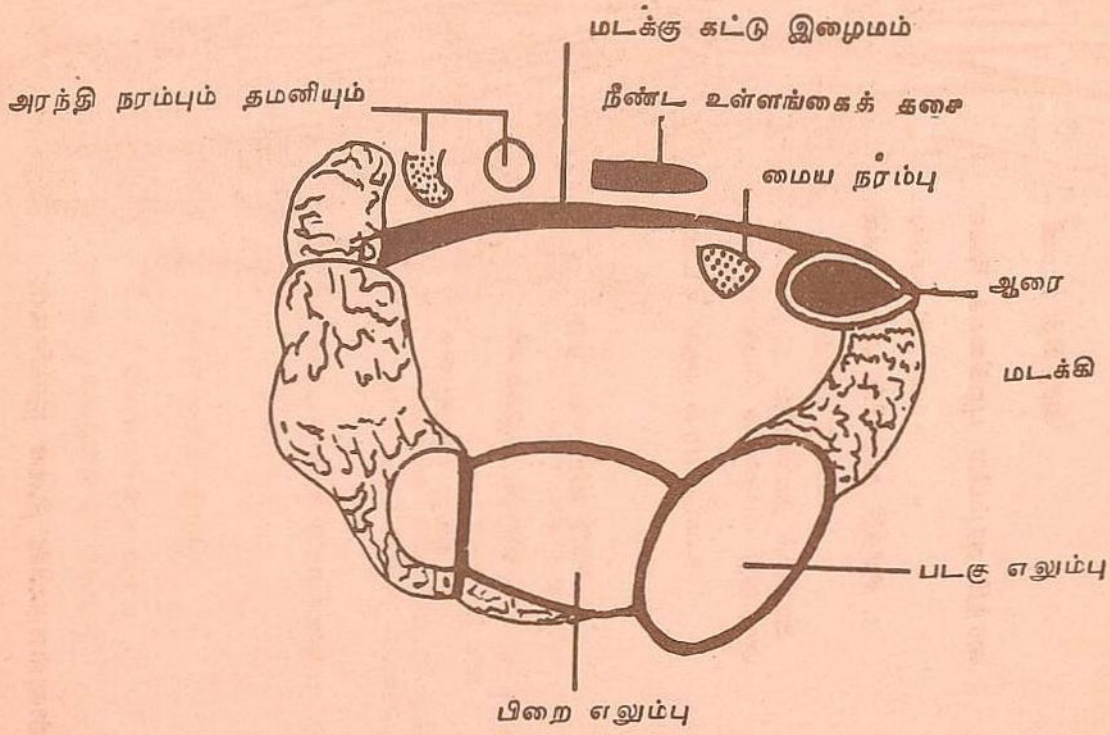

படம் 41. முன்கைக்குகை

உ. கூ. 8

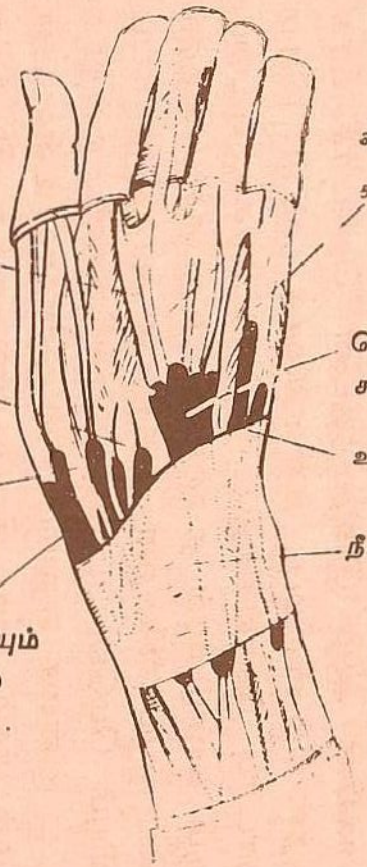

படம் 42. புறங்கை மேலோட்டுப்பாகம்

மடக்கு கட்டு இழைமத்தகடு (Flexor retinaculam)
(படம் 38, 39, 40)

இந்த இழைமைத் தகடு நான்கு மூலைகளில் இருக்கும் முன்கை எலும்புகளான பயறுவடிவ (Pisiform) படகு எலும்பு (Scaphoid) வியனகம் (Trapezium) ஆகியவற்றுடன் ஒட்டிக் கொண்டிருக் கிறது. மேலாக, உள்பக்கம், பயறுவடிவ எலும்புடனும், வெளிப் பக்கம் படகு எலும்பின் மொக்குடனும் ஒட்டி இருக்கிறது. கீழாக உள்பக்கம் முழி எலும்பின் கொக்கியுடனும் (Hook of the hamate) வெளிப்பக்கம் வியனக எலும்பின் மொக் குடனும் ஒட்டி இருக்கிறது. இவை தவிர அதனுடைய மேல் விளிம்பு முன்கையின் ஆழ் இழைமத்துடன் தொடர்ச்சியாக இருக்கிறது. அதன் கீழ் விளிம்பு, உள்ளங்கைத் தகட்டு இழை மத்துடன் தொடர்பு கொள்கிறது. மேலொட்டாகக் கட்டை விரல் தசைகளும் சுண்டுவிரல் தசைகளும் உற்பத்தியாவதால் அதை மூடிக் கொண்டிருக்கின்றன. அத்துடன் அரந்தி நரம்பும் அரந்தித் தமனியும் மெலொட்டாகச் செல்கின்றன. ஒன்றாக இணைக்கப்பட்ட முன்கை எலும்புகளில் முன்னால் உள்ள பள் ளத்தை இது முன்பக்கம் மூடி இருப்பதால் அந்த இடத்தில் ஒரு குகை போன்ற அமைப்பு ஏற்படுகிறது. இதற்கு முன்கைக் குகை என்று பெயர். இந்தக் குகைக்குள்ளாக மடக்கு தசை நாண்களும், மைய நரம்பும் செல்கின்றன. (படம் 41)

நீட்டுகட்டு இழைமத்தகடு (Extensor Retinaculam) *(படம் 42,43)*

இது முன்கையின பின்புறத்தில் இருக்கிறது. மடக்கு கட்டு இழைமத்தகட்டிற்கு நேர்பின்னால் இது அமைந்ததில்லை என் பதைக் கவனிக்கவும். வெளிப்புறமாக, ஆரை எலும்பின் ஆணித் துருத்தியுடனும் அதனுடைய கீழ்முனையின் பின் பரப்பின் வெளிப்புறத்திலும் ஒட்டியிருக்கிறது. உள்புறமாக, அது அரந்தி எலும்பின் துருத்தியுடனும் பயறுவடிவ **Triquetrum**

எலும்புகளின் பின் பரப்பிலும் ஒட்டிக் கொண்டிருக்கிறது. அது ஆரை எலும்பையும் அரந்தி எலும்பையும் நோக்கி ஐந்து தடுப்புச் சுவர்கள் செலுத்துகிறது. இத்தடுப்புகளினால் இதற்கும் எலும்புகளுக்கும் நடுவில் உள்ள இடைவெளி ஆறு அறைகளாகப் பிரிக்கப்படுகிறது. இவற்றை எலும்பு இழைம அறைகள் (Osseofibrous tunnels) எனக் கூறுவர். கீழாக அது புறங்கையின் ஆழ் இழைமத்துடனும், மேலாக முன்கையின் பின்பக்க ஆழ் இழைமத்துடனும் தொடர்ச்சியாக அமைந்துள்ளது. இந்த எலும்பு இழைம அறைகளின் வழியாக நீட்டு தசைநாண்கள் புறங்கையை வந்து அடைகின்றன.

உள்ளங்கை ஆழ் இழைமம் (Deep Fascia of the palm)

ஆழ் இழைமம் உள்ளங்கையின் கட்டை விரலடி மேட்டிலும் (Thenar eminence) சுண்டுவிரலடி மேட்டிலும் (Hypothenar eminence) மெலிந்திருக்கிறது. நடுவில் அது தடித்து உறுதி பெற்று உள்ளங்கைத் தகட்டிழைமமாகத் திகழ்கிறது. உள்ளங்கைத் தகட்டிழைமத்தின் நான்கு பிரிவுகளும் நான்கு உள் விரல்களிலுள்ள ஆழ் இழைமத்துடன் தொடர்ச்சியாக இருக்கின்றன. விரல்களின் ஆழ் இழைமங்கள், விரல் எலும்புகளின் இரு ஓரங்களிலும் ஒட்டியும் நடுவில் ஒட்டாமலும் இருப்பதால் அங்கும் எலும்பு இழைமக் குகைகள் அமைந்திருக்கின்றன. இவற்றின் வழியாக விரல்தசை நாண்கள் செல்கின்றன. இவ்வாறு மூடியிருக்கும் விரல் ஆழ் இழைமத்திற்கு மடக்கு இழைமத்திரை (மடக்கு இழைம உறை) (Fibrous flexor sheath) என்று பெயர்.

முன்கைக் குகை இணைப்போக்கு (Carpal tunnel syndrome)

முடக்கு வாத நோயாலும், வேறு சில காரணங்களினாலும் மடக்கு இழைமத் தகடு அழற்சி அடைந்து வீங்குவதால் முன்கைக் குகை சிறுத்து விடுகிறது. இதனால் அவ்விடத்தில் இருக்கும் மைய நரம்பு அழுத்தப்படுகிறது. ஆகவே அந்நரம்பு உணர்வூட்டும் இடங்களான வெளிப்பக்க மூன்றரை விரல்களில் எரிச்சல் உணர்வு அல்லது உணர்வற்றுப்போவது (Anaesthesia) என்ற நிலை ஏற்படுகிறது. அத்துடன் கட்டை விரல் தசைகள் மெலிந்துவிடுகின்றன. இதற்குச் சிகிச்சையாக மடக்கு

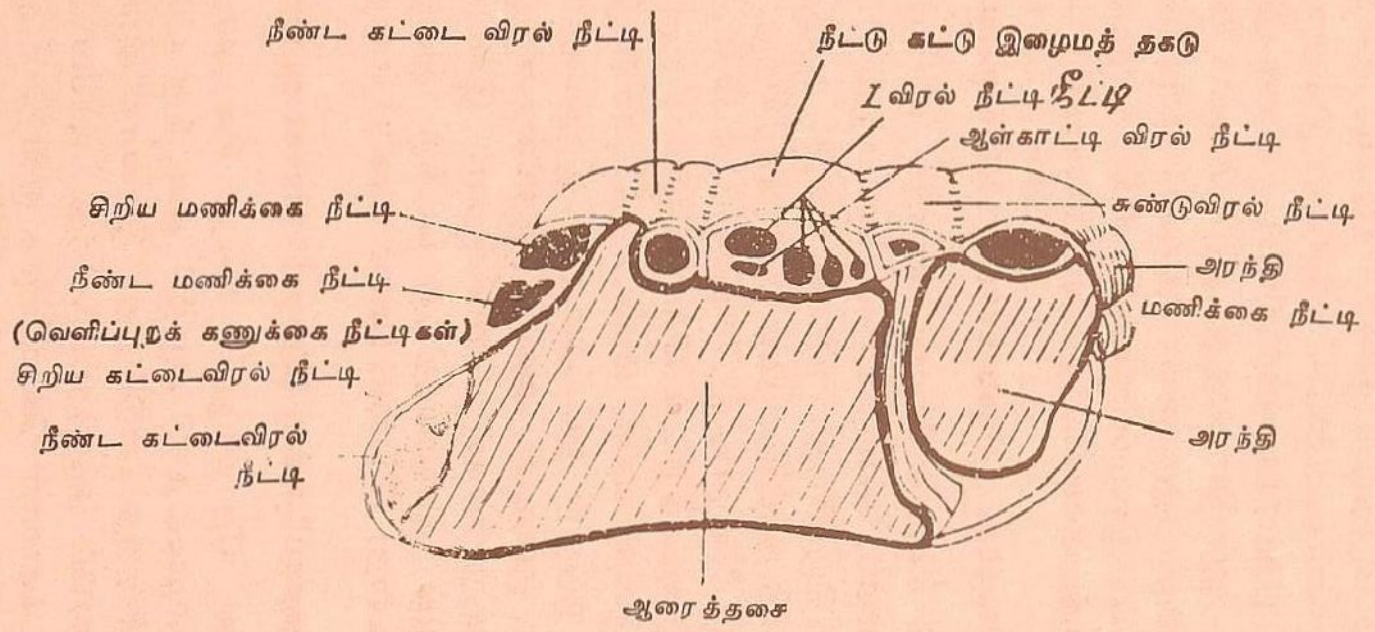

படம் 43. முன்கையின் கீழ்முனையில் குறுக்கு வெட்டுத் தோற்றம். பின் புறம் மட்டும்.

கட்டிழைமத்தகட்டை வெட்டிவிடுகிறார்கள். இதனால் மைய நரம்பின் மேலுள்ள அழுத்தம் குறைந்து நாளடைவில் பழைய நிலைமை அடைகிறது.

Depuytren's குறுகுதல்

உள்ளங்கை இழைமம் சில சமயங்களில் இழைமங்கள் கூடித் தடித்துத் தோலுக்கடியில் முடிச்சுகளாகத் தென்படும். இம் முடிச்சுகள் மடக்கு தசை நாண்களுடன் ஒட்டிக் கொள்ளலாம். அப்படி ஒட்டிக்கொள்ளும்போது மடக்கு தசைநாண்கள் பாதிக்கப்பட்டுச் சுருங்க ஆரம்பிக்கின்றன. அவை சுருங்குவ தால் விரல்கள் எப்போதும் மடங்கி நிற்கும் நிலையை அடை கின்றன. முக்கியமாக மோதிரவிரலும் சுண்டுவிரலும் முதலில் பாதிக்கப்படுகின்றன. அந்நிலையில் சுண்டுவிரலும் மோதிர விர லும் மடங்கியும் மற்ற விரல்கள் நீண்டுமிருக்கும். நாள் போகப் போக மற்ற விரல்களையும் பாதிக்கும். இதற்கு **Depuytren's** குறுகுதல் என்று பெயர். உள்ளங்கை இழைமங்களின் அதிக வளர்ச்சியை அறுவை மூலம் அகற்றிவிட்டால் பழைய நிலை அடையலாம்.

இயல்-5

தோள் (Shoulder)

பகுத்தாய்வு

முக்கோணத் தசையின் மேலுள்ள ஆழ் இழைமத்தை அகற்றி முக்கோணத் தசையை ஆராயவும். அது உற்பத்தி யாகும் இடங்கள்: காரை எலும்பும் தோள்பட்டை எலும்பு மாகும். காரைஎலும்பின் வெளி மூன்றில் ஒரு பகுதியின் முன்பக்க விளிம்பிலிருந்தும் தோள்பட்டை எலும்பின் முள்ளிலிருந்தும் கோடிமுனைத் துருத்தியிலிருந்தும் உற்பத்தியாகிறது. (தோள் பட்டை எலும்பின் முள்ளின் கீழ் விளிம்பிலிருந்தும் கோடிமுனைத் துருத்தியின் வெளி விளிம்பிலிருந்தும் உற்பத்தியாகிறது.)

அது ஒட்டியிருக்கும் இடம்: மேல்கை எலும்பின் நடுவில் வெளிவிளிம்பில் ஆகும். இந்த இடத்தில் எலும்பு தடித்து ஒரு

மொக்காக திகழ்கிறது. அதற்கு முக்கோணத்தசை மொக்கு என்று பெயர். இதனுடைய மையத்தசை நார்கள் பலவாறு பின்னப்பட்டிருப்பதைக் காணவும். முன் தசை நார்களும் பின் தசை நார்களும் ஒன்றுக்கொன்று இணையாகச் செல்வதைக் காணலாம். இவ்வமைப்பு முக்கோணத் தசையின் வலுவைக் கூட்டுகிறது.

தோள்பட்டை எலும்பின் முள்ளிலிருந்து உற்பத்தியாகும் இத்தசையின் பாகத்தை அதிலிருந்து பிரித்தெடுக்கவும். அப்போது தெரியும் தசை கீழ் முள்தசை (Infra spinatus). இத்தசையை அடர்த்தியான ஆழ் இழைமம் மூடிக்கொண்டுள்ளது. அதைப் பிரிக்கவும். இத்தசை உள்பக்கம் தோள்பட்டை எலும் பின் பின்புறத்திலுள்ள முள்ளுக்குக் கீழுள்ள முள்ளின் கீழ்ப் பள்ளம் (Infra spinous fossa) என்னும் இடத்திலிருந்து உற்பத்தி யாகிறது. வெளிப்புறமாக அது மேல்கை எலும்பின் பெரிய மொக்கில் (Greater Tuberosity) ஒட்டிக்கொள்கிறது.

கீழ் முள் தசையின் கீழ் விளிம்பை ஒட்டி இரண்டு தசைகள் செல்வதைக் கவனிக்கவும். அவை தோள்பட்டை எலும்பின் வெளிவிளிம்பின் பின்பாகத்திலிருந்து உற்பத்தியாகும் பெரிய நீண்ட உருட்டு, சிறிய நீண்ட உருட்டுத் தசைகளாகும். முக்கோணத் தசையினுள் நுழையும் அக்குள் நரம்பையும் பின் வளைவு மேல்கைத் தமனியையும் கண்டுபிடிக்கவும். அவற்றின் எதிர்ப் பக்கமாக அதைத் தொடந்து சென்று இவ்வுறுப்புகள் மேல்கை எலும்பை நோக்கிச் செல்வதைக் காணவும். அது மேல் கை எலும்பின் 'அறுவைக் கழுத்துக்கு' உட்புறமாக நுழைவதைக் காணலாம். அது நுழையுமிடம் ஒரு நான்கு கோண இடைவெளி யாக (Quadrangular space) இருப்பதைக் கவனிக்கவும். இந்த இடைவெளியின் ஓரங்கள் பின்வருவன: வெளியில் மேல்கை எலும் பின் அறுவைக் கழுத்தும், மேலாகச் சிறிய நீண்டஉருட்டுத் தசையும், கீழாகப் பெரிய நீண்டஉருட்டுத் தசையும், உள்ளாக முத்தலைத் தசையின் நெட்டைத் தலையுமாகும். (படம் 25)

முத்தலைத் தசையின் நெட்டைத் தலையைச் சுத்தப்படுத்த வும். அது தோள் பட்டைஎலும்பின் கீழ் கிண்ணக்குழிவு

மொக்கிலிருந்து (Infra glenoid tubercle) உற்பத்தியாகி வருவதைக் கவனிக்கவும். சிறியநீண்ட உருட்டுத் தசைக்கு அக்குள் நரம்பு கொடுக்கும் கிளையைக் கவனிக்கவும். சிறிய நீண்டஉருட்டுத்தசை மேல்கை எலும்பின் பெரிய மொக்குடன் ஒட்டுவதைக் கவனிக்கவும். அதையும் பெரிய நீண்ட உருட்டுத் தசையையும் பிரித்துச் சுத்தப்படுத்தவும்.

முக்கோணத் தசையை அது உற்பத்தியாகும் மற்ற இடங்கிளிலிருந்து பிரித்து கீழ்ப்புறமாக ஒதுக்கவும். அதனடியில் முன் மேல்கைச் சுற்றுத் தமனியின் கிளைகளுக்கும் பின் மேல்கைச் சுற்றுத் தமனியின் கிளைகளுக்கும் இணைப்பம் இருப்பதைக் காணவும்.

முன்புறமாக அடித்தோள்பட்டைத் தசையைக் கண்டுபிடிக்கவும். அது உள்புறமாக அடித்தோள்பட்டைப் பள்ளத்திலிருந்து உற்பத்தியாவதைக் கவனிக்கவும். அங்கிருந்து வெளிப்புறமாகச் சென்று மேல்கை சிறிய மொக்குடன் (Lesser Tuberosity) ஒட்டுவதைக் காணவும். இது முன்கூறிய நான்கு கோண இடைவெளியில் மேல் விளிம்பாக முன்பக்கத்தில் அமைவதைக் காணவும். அடித்தோள்பட்டைத் தசையின் கீழாக, பெரிய நீண்டஉருட்டுத் தசையைக் கண்டுபிடித்து இந்த இரு தசைகளையும் ஒட்டாமல் பிரிக்கவும். தோள்பட்டை எலும்பின் பின்புறத்தில் அதன் வெளிவிளிம்பின் கீழ்ப்பக்கமாக உள்ள ஒரு முட்டைவடிவப் பரப்பில் பெரிய நீண்ட உருட்டுத்தசை ஆரம்பிக்கிறது. மேல்கை எலும்பிலுள்ள இருதலைத் தசைப் பள்ளத்தின் உள் சுவரில் அது ஒட்டிக்கொள்கிறது. இந்த ஒட்டும் இடத்தில் அதற்கு முன்னால் பின் அகலத் தசை இதே பள்ளத்தின் தரைப் பகுதியில் ஒட்டிக் கொண்டிருப்பதைக் கவனிக்கவும். இத்தசைகளுக்கும் உள்ளாக கோரகோ மேல்கைத் தசையும் இருதலைத் தசையின் குட்டைத்தலையும் இருப்பதைக் கவனிக்கவும். அக்குள் நரம்பை, அது மேல்கை நரம்புப் பின்னலின் பின் தண்டிலிருந்து ஆரம்பிக்கும் இடத்தில் கண்டுபிடிக்கவும். அதைச் சுத்தம் செய்து அது நான்கு கோண இடைவெளிக்குள் நுழைவதைப் பார்க்கவும். ஆரை நரம்பு பின் தண்டிலிருந்து ஆரம்பித்து பின்அகலத்தசை, பெரிய நீண்ட உருட்டுத் தசைகளுக்கு முன்னால் சென்று வெளிப்புறமாகப்

பின்னால் ஒதுங்குவதைக் காணவும். அதை மேலும் ஆராய்ந்தால் அது முத்தலைத் தசையின் நெட்டைத்தலைக்கும் உள் தலைக்கும் கிளைகள் கொடுத்துவிட்டு அத் தசையின் தலைகளுக்கிடையே மறைவதைக் காணலாம். கோரகோ மேல்கைத்தசை தோள் பட்டை எலும்பின் Coracoid துருத்தியில் ஆரம்பித்து மேல்கை எலும்பின் இடையில் உள்பாகத்தில் எலும்புடன் ஒட்டுவதைக் கவனிக்கவும். அத்துடன் இருதலைத் தசையின் குட்டைத் தலையும் Coracoid துருத்தியிலிருந்து ஆரம்பிப்பதைப் பார்க்கவும். இரண்டு தசைகளையும் சுத்தம் செய்யவும். தசைத்தோல்நரம்பு, மேல்கை நரம்புப் பின்னலின் வெளித்தண்டிலிருந்து வருவதை நோக்கவும். அது கோரகோ மேல்கைத் தசைக்கு ஒரு கிளையைக் கொடுத்துவிட்டு அத்தசையினுள் நுழைவதைக் கவனிக்கவும். இருதலைத் தசையின் நெட்டைத் தலை இருதலைத் தசைப் பள்ளத்தில் அமர்ந்திருப்பதைக் காணவும். மேலே அது மேல்கை எலும்பின் இரு மொக்குகளுக்கும் இடையில் செல்லும் போது மேல்கைப் படுக்கை முடிப்பிழைமம் மூடிக்கொண்டிருப்பதைக் கவனிக்கவும். அதற்கு மேலே அதைத் தோள் மூட்டின் உறை மறைத்துவிடுகிறது. Coracoid துருத்தியின் வெளிவிளிம்புக்கும் கோடிமுனை எலும்பின் முனைக்கும் இடையே ஒரு முக்கோண வடிவமுள்ள ஒரு முடிப்பிழைமம் இருப்பதைக் கவனிக்கவும். இதற்குக் கோரகோ கோடிமுனை முடிப்பிழைமம் என்று பெயர். அதற்குக் கீழாகவும் மேல்கை பெரிய மொக்கின் மேலாகவும் இருக்கும். இழைமம் கீழ்க்கோடிமுனை தோள்இழைமப் பையாகும் (**Subacromial Bursa**). அதை எடுத்துச்சுத்தம் செய்தால் மேல் முள் தசை தென்படும். இத்தசை தோள்பட்டை எலும்பு முள்ளின் மேலுள்ள முள்ளின் மேற்பள்ளத்தில் (**Supraspinous fossa**) உற்பத்தியாகி வெளிப்புறமாகச் சென்று மேல்கை எலும்பின் பெரிய மொக்கின் மேற்புறத்தில் ஒட்டிக் கொண்டிருப்பதைக் கவனிக்கவும். அதனுடைய தசைநாண் தோள்மூட்டின் உறையுடன் நன்றாக ஒட்டிக்கொண்டிருப்பதைக் காணவும்.

கீழ் முள் தசையையும் சிறிய நீண்ட உருட்டுத் தசையையும் கண்டு, அவற்றைத் தோள்பட்டை எலும்பின் கழுத்தோரமாக வெட்டவும். வெட்டியபின் அவற்றின் வெளிப்பக்கப் பகுதிகளை வெளிப்பக்கமாகவும், உட்பக்கப்பகுதிகளை உட்பக்கமாகவும்

ஒதுக்கவும். அவற்றுக்கடியில் மேல் தோள்பட்டைத் தமனியையும் தோள்பட்டைச்சுற்றுத் தமனியையும் தோள்பட்டைத் தமனியையும் காணவும். தோள்பட்டை எலும்பின் பின்புறத்திலும் இவற்றின் கிளைகளுக்கிடையே இணைப்பம் (Anastomosis) இருப்பதைக் கவனிக்கவும். அடுத்து மேல்தோள்பட்டை நரம்பைத் தேடவும். இது மேல் முள் தசையின் அடியில் வந்து கீழ் முள் தசைக்குள் நுழைகிறது. கீழ் முள் தசை நாணுக்கடியில் ஓர் இழைமப்பை தென்படலாம். அதற்குக் கீழ் முள் இழைமைப்பை என்று பெயர். இந்த இழைமப் பையின் அறைக்கும் (Infraspinatous Bursa) தோள் மூட்டின் அறைக்கும் உள்ள தொடர்பைக் காணவும். முத்தலை நெட்டைத்தலைத் தோள்பட்டைஎலும்பின் கீழ், கிண்ணக்குழிவு மொக்கில் உற்பத்தியாவதைக் கவனிக்கவும். இந்த இடத்தில் தோள் மூட்டின் உறை இழைமம் தொங்கிக் கொண்டிருப்பதைக் கவனிக்கவும். அதே இடத்தில் உறைக்கும் கீழே அக்குள் நரம்பு இருப்பதையும் அது தோள்மூட்டுக்கு ஒரு கிளை கொடுப்பதையும் காணவும். அடித்தோள்பட்டைத் தசையைத் தோள்பட்டைக் கழுத்தளவில் வெட்டவும். உட்பகுதியை உட்பக்கமாகவும் வெளிப்பகுதியை வெளிப்பக்கமாகவும் வைக்கவும்.

அதற்கடியில் அடித்தோள்பட்டை இழைமப்பை இருப்பதைக் கவனிக்கவும். இந்த இழைமப்பையின் அறையும் தோள் மூட்டு அறையும் ஒருசிறு பொந்து மூலம் தொடர்பு கொள்ளலாம். கொரகாய்டு துருத்திக்கும், காரை எலும்புக்கும் இடையில் இவ்விரண்டு எலும்புகளையும் இணைக்கும் கோரகோ காரை முடிப்பிழைமத்தைப் பார்க்கவும். இது இரண்டு பிரிவுகளாகத் தென்படும். ஒன்று உள்பக்கமாகப் பின்னாலுள்ளது. இது ஒரு தலைகீழான கூம்பு வடிவத்தில் உள்ளது. இதற்குக் கோனாய்டு முடிப்பிழைமம் (Conoid ligament) என்று பெயர். மற்றது வெளிப்பக்கமாக முன்னாலுள்ளது. இது ஒரு நாற்கோண (Quadrilateral) வடிவத்தில் உள்ளது. இதற்குக் கோடக எலும்பு முடிப்பிழைமம் (Trapezoid ligament) என்று பெயர்.

இது ஒரு முக்கியமான முடிப்பிழைமம். ஏனென்றால் இதன்மூலம்தான் தோள்பட்டை எலும்பு தொங்கிக் கொண்டிருக்கிறது.

வியனகத் தசையையும் முக்கோணத் தசையையும் கோடி முனைக்கும் காரைஎலும்பிற்கும் இடையில் வெட்டவும். கோடி முனை காரைமூட்டு உறை தென்படும். அதன் மேல்பாகத்தை நீக்கினால் ஒருபொருத்துத் தட்டு இருப்பதைக் கவனிக் கவும். கொரகாய்டு துருத்தியின் உள்ளாக (**Articular disc**) மேல் அடித்தோள்பட்டை நரம்பையும், தமனியையும் கண்டு அவை தோள் பட்டை எலும்பின் மேல் விளிம்பைத் தாண்டிச் செல் வதையும் காணவும். மேல் தோள்பட்டை நரம்பு மேல்தோள் பட்டை பொந்து வழியாகவும் மேல் தோள்பட்டைத் தமனி அப் பொந்தை மூடியுள்ள மேல் தோள்பட்டை முடிப்பிழைமத்திற்கு மேலாகவும் செல்வதைக் கவனிக்கவும். (படம் 44)

அக்குள் நரம்பு (Axillary nerve)

இந்நரம்பு மேல்கை நரம்புப் பின்னலின் பின் தண்டிலிருந்து உற்பத்தியாகிறது. இது உற்பத்தியாகுமிடம் சிறிய நீண்டஉருட் டுத் தசையின் கீழ் விளிம்பின் ஓரமாகும். இது 5-ஆவது 6-ஆவது கழுத்துத்தண்டு நரம்புகளின் இழைமத்தைப் பெற்று நாற் கோண இடைவெளி மூலமாக நுழைந்து பின்பக்கம் செல்கிறது. அது தோள் மூட்டுக்கு ஒருகிளை கொடுக்கிறது. அப்படிச் செல் லும் போது அத்துடன் பின் வளைவு மேல்கை சுற்றுத் தமனி யும் செல்கிறது. இவ்விடத்தில் அது இரண்டுகிளைகளாகப் பிரி கிறது. அவை முன்கிளை, பின்கிளை என்பன. முன்கிளை தமனி யுடன் இணைந்து சென்று பல கிளைகளாகப் பிரிந்து முக் கோணத் தசையை உணர்வூட்டுகிறது. பின் கிளை சிறிய நீண்ட உருட்டுத் தசைக்கு ஒரு கிளை கொடுக்கிறது. முக்கோண மேல் தசைக்குப் பல கிளைகள் கொடுக்கிறது. பிறகு அது மேல்கையின் வெளித்தோல் நரம்பாகச் சென்று முக்கோணத் தசையை மூடி யுள்ள தோலின் கீழ்ப்பாகத்தை உணர்வூட்டுகிறது.

வளைவு மேல்கைத் தமனிகள் (மேல்கைச் சுற்றுத்தமனிகள்) (Circumflex humeral artery)

இரண்டு வளைவு மேல்கைத் தமனிகள் அக்குள் தமனியின்

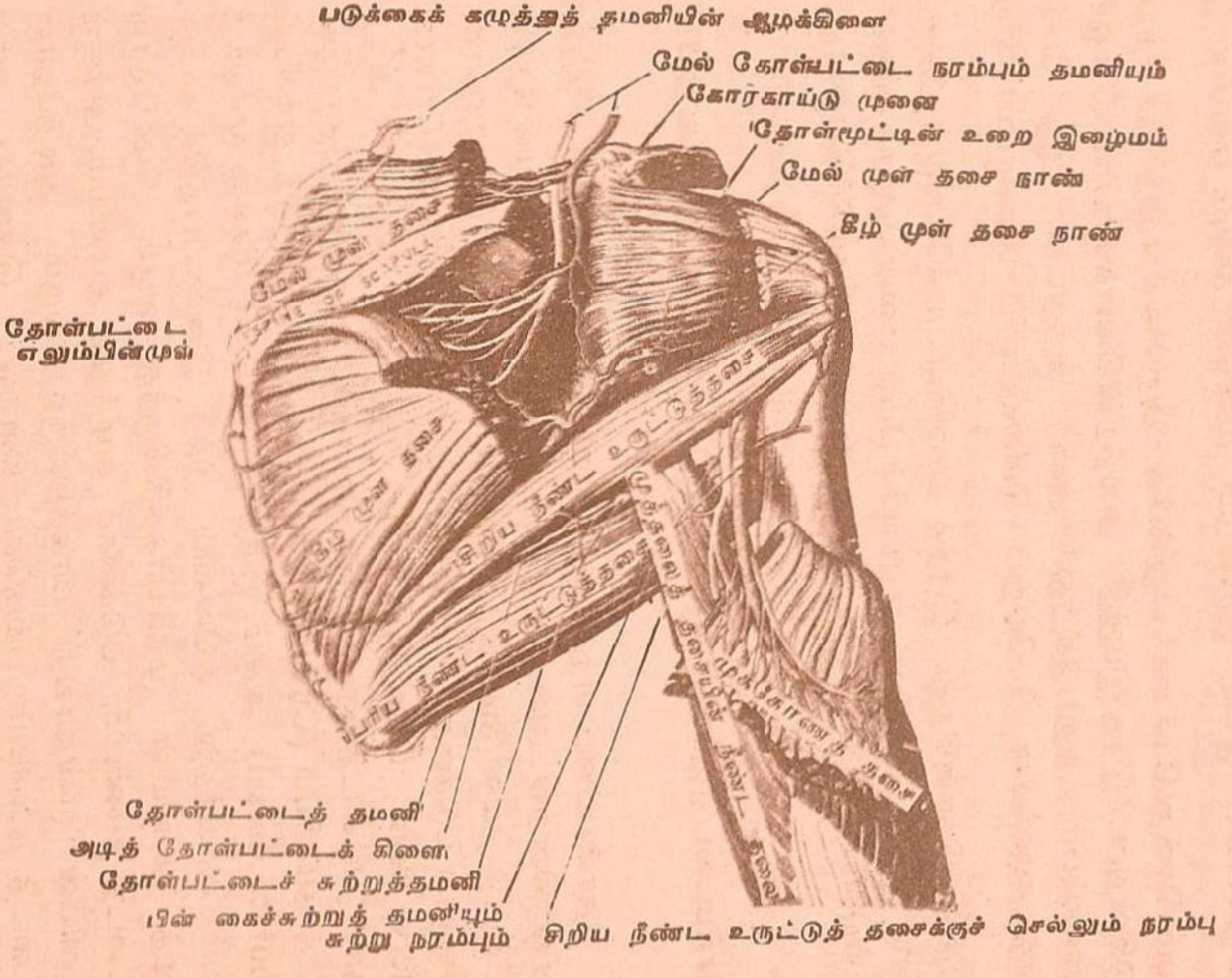

படம் 44. மேல்தோள் பட்டைத்தமனியும் நரம்புகளும்

மூன்றாவது பாகத்திலிருந்து உற்பத்தியாகின்றன. ஒன்று சிறியது. அதற்கு முன்வளைவு மேல்கைத் தமனி என்றுபெயர். மற்றொன்று பெரியது. அதற்குப்பின் வளைவு மேல்கைத் தமனி என்றுபெயர். இவை இரண்டும் முன்னோக்கியும் பின்னோ

கியும் சென்று மேல்கை எலும்பின் அறுவைக் கழுத்தைச் சுற்ற ஓடுகின்றன. இந்த இடத்தில் அவற்றின்கிளைகளுக்கிடையே ஓர் இணைப்பம் ஏற்படுகிறது. அவை அத்துடன் ஆழ் மேல் கைத் தமனியின் மேலேறும் கிளையுடனும் இணைப்பம் ஏற்

படுத்திக் கொள்கிறது. இந்தத் தமனிகள் முக்கோணத் தசை, தோள் மூட்டு, மேல்கை எலும்பின் மேல் முனை மேலும் அதைச் சுற்றியுள்ள தசைகள் இவற்றுக்கு இரத்தம் கொடுக்கின்றன.

தோள்பட்டை எலும்பைச் சுற்றிய தமனிகளின் இணைப்பம் (படம் 27)

தோள்பட்டை எலும்பைச் சுற்றி மூன்று முக்கியமான தமனிகள் ஓடுகின்றன. அவை மேல்விளிம்போரமாக வரும் மேல் தோள் பட்டைத் தமனி (Suprascapular artery) உள் விளிம்போரமாகச் செல்லும் படுக்கைக் கழுத்துத் தமனியின் (Transverse Cervical artery) கிளை வெளி ஓரவிளிம்பு வழியாகச் செல்லும் அடித் தோள் பட்டைத் தமனியின் கிளைகளான சுற்றுத் தோள்பட்டைத் தமனியும் (Circumflex scapular) பின் நெஞ்சுத் தமனியும் (Thoraco dorsal) ஆகும். இந்த இணைப்பம் மிகவும் முக்கியத்துவம் வாய்ந்தது. ஏனெனில் இந்த இணைப்பத்தில் காரை அடித் தமனியின் முதல்பாகத்திலிருந்து வரும் மேல்தோள் பட்டைத் தமனியும், படுக்கைக் கழுத்துத் தமனியும், அக்குள் தமனியின் மூன்றாவது பாகத்திலிருந்து வரும் அடித்தோள் பட்டைத் தமனியும் பங்குகொள்கின்றன. இதனால் அடித் தோள்பட்டைத் தமனியின் முதல் பாகத்திற்கும் அக்குள் தமனியின் மூன்றாவது பாகத்திற்கும் இடையில் தமனியில் அடைப்பு ஏற்பட்டால் இரத்தம் இந்த இணைப்பத்தின் மூலமாகச் சுற்றி வந்து கையின் மற்றப் பாகங்களுக்கும் செல்லும். இரத்த ஓட்டம் தடைப்படாது.

மேல் தோள்பட்டை நரம்பு (Supra Scapular nerve)

இந்நரம்பு மேல்கை நரம்புப் பின்னலின் மேல் தூரிலிருந்து (Upper Trunk) ஆரம்பமாகிறது. அது 5-ஆவது 6-ஆவது கழுத்துத்தண்டு நரம்பின் இழைகளைப் பெற்றுள்ளது. பின்னலின் மேல் தூரிலிருந்து பின்னோக்கிக் கீழாகச் சென்று தோள்பட்டையின் மேல் விளிம்பை அடைகிறது. இடையில் அத்துடன் மேல் தோள்பட்டைத் தமனியும் செல்கிறது. தோள்பட்டை மேல் விளிம்பில் அது மேல் தோள்பட்டைப் பொந்து வழியாக மேல் முள்தசைப் பள்ளத்திற்குச் செல்கிறது. முள்நாண் கிண்ணக் குழி வளைவு வழியாக அது கீழ் முள்தசைப் பள்ளத்திற்கு வருகிறது. மேல் முள்தசைப் பள்ளத்தில் இருக்கும் போது அது மேல் முள் தசைக்கும், தோள் மூட்டுக்கும் கோடிமுனைக் காரை மூட்டுக்கும் கிளைகள் கொடுக்கிறது. கீழ் முள்தசைப் பள்ளத்தில் இருக்கும்போது கீழ் முள் தசைக்கும் தோள்மூட்டுக்கும் கிளைகள் கொடுக்கிறது.

தோள் மூட்டு (Shoulder Joint) (படம் 45, 46, 47)

தோள் மூட்டில் இரண்டு எலும்புகள் முக்கியமான பங்கு கொள்கின்றன. அவை மேல்கை எலும்பும் தோள்பட்டை எலும்பும் ஆகும். மேல்கை எலும்பின் தலைப்பகுதி, தோள்பட்டை எலும்பின் கிண்ணக்குழிவுப் பள்ளத்தோடு (Glenoid cavity) இணைகிறது. மேல்கைத் தலை கிண்ணக்குழிவுப் பள்ளத்தை விட பெரிதாக இருப்பதால் இந்த மூட்டுக்கு உறுதி குறைவு. ஆனால் இந்தக் குறை இன்னொரு விதத்தில் நன்மை தருகிறது. இந்த அமைப்பு கை பல திசைகளிலும் தடையின்றிச் சுற்றுவதற்கு வசதியாகிறது. கை பல திசைகளிலும் தடையின்றிச் சுற்றுவது மனிதனுக்கு அவசியமானதாகும். இந்த உறுதியற்ற தன்மையினால் வரும் இடரை ஓரளவு பாதுகாக்க மூட்டுக்கு வெளியில் துணையாக வளைவு அமைக்கப்பட்டிருக்கிறது. இந்தத் துணை வளைவில் (Accessory socket) பங்கு பெறுபவை தோள்பட்டை எலும்பின் கோடிமுனைத் துருத்தியும் இவற்றிற்கு இடையில் இவற்றை இணைக்கும் கோரகோ கோடிமுனை முடிப்பு இழைமமும் (Coraco acromial ligament) ஆகும். அத்துடன் காரை எலும்பின் வெளிமுனையும் கோடிமுனைத் துருத்தியுடன்

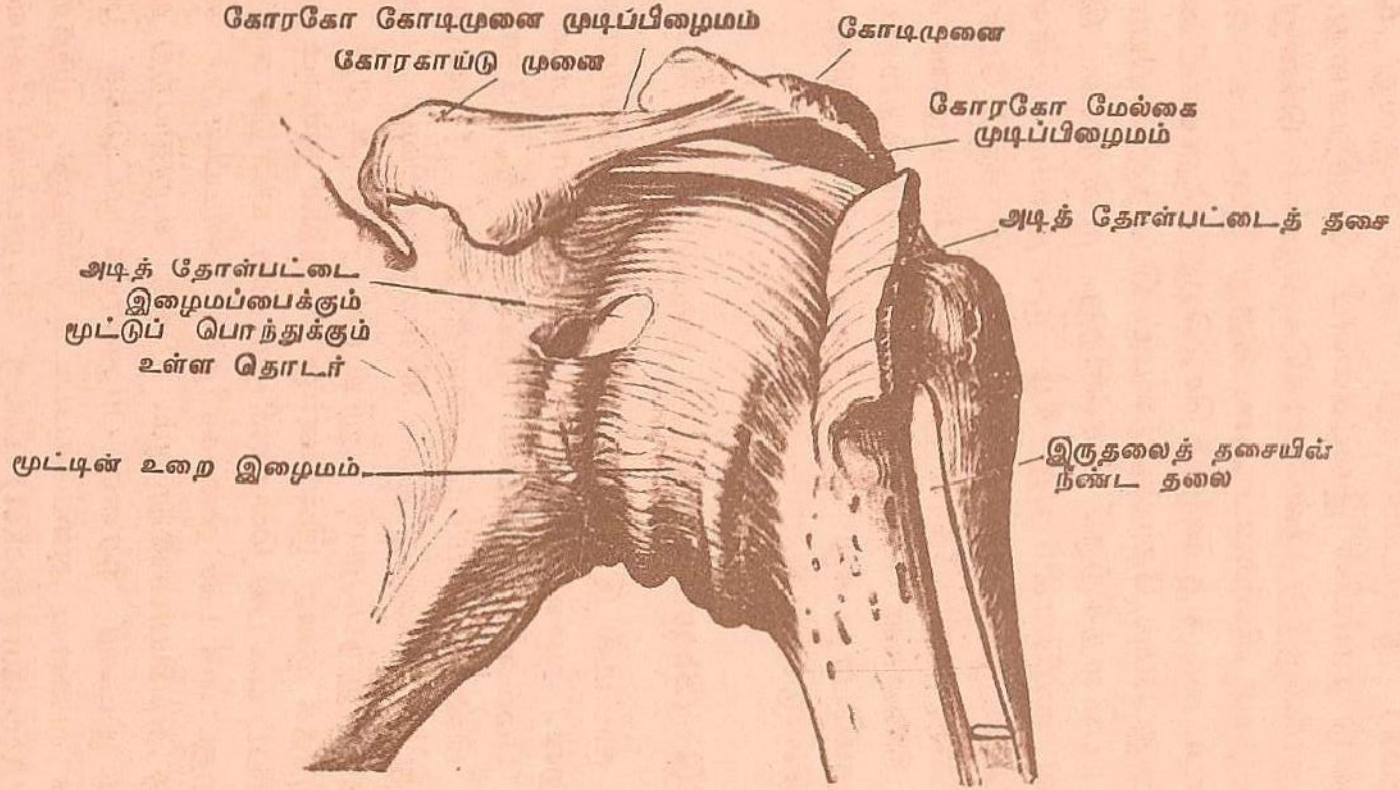

படம் 45. தோள் மூட்டு முன்பக்கம்

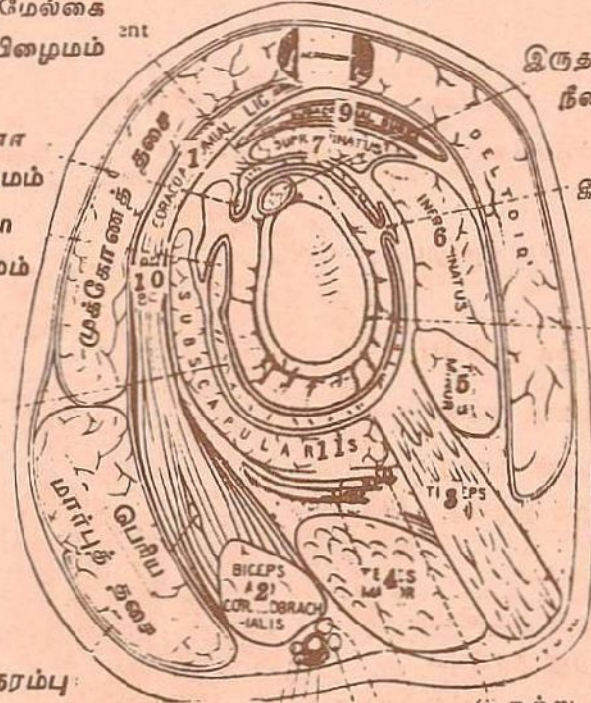

1. கோரகோ கோடிமுனை முடிப்பிழைமம்
2. இருதலைத் தசையும் கோரகோ மேல்கைத் தசையும்
3. முத்தலைத் தசைநீண்ட தசை
4. பெரிய நீண்ட உருட்டுத்தசை
5. சிறிய நீண்ட உருட்டுத் தசை
6. கீழ் முள் தசை
7. கோடி முனை அடி இழைமப்பை
8. மேல் முள் தசை
9. கோரகோ கோடிமுனை முடிப்பிழைமம்
10. கோரகாய்டு முனை
11. அடித் தோள்பட்டைத் தசை

படம் 46. தோள் மூட்டின் நீளவெட்டுத் தோற்றம்

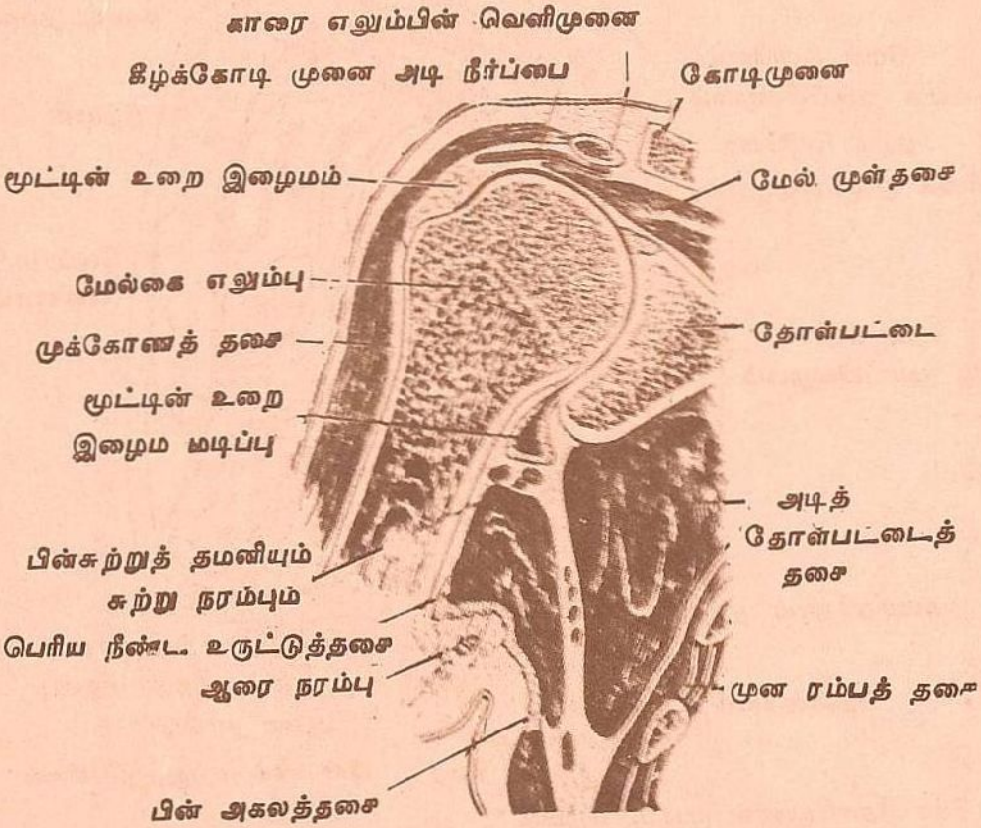

படம் 47. தோள் மூட்டின் மகுடவெட்டுத் தோற்றம்

ஒட்டியிருக்கிறது. இந்த அமைப்பிற்குக் கோரகோகோடிமுனை வளைவு என்று பெயர். இது மட்டுமல்லாமல் அட்டைச் சுற்றித் தசைகளும் தசை நாண்களும் இருப்பதால் அவை ஒரு கவசம் மாதிரி அமைந்து எலும்புகள் புரளுவதைத் தடுத்து மூட்டைப் பாதுகாக்கின்றன.

பகுத்தாய்வு: தோள் மூட்டின் உறையின் பின்பக்கமாக ஒரு செங்குத்தான கோடு கிழிக்கவும். உறையை இந்தக்கோட்டின் மீது கிழித்த பின் கையை உள்பக்கமாகச் சுழற்றி மேல்கை

எலும்பின் தலையை, வெட்டிய இடத்திலுள்ள துளையின் வழியாக வெளியே கொண்டு வரவும். அங்கே இருதலைத் தசையின் நெட்டைத்தலை மேல்கைத் தலையின் மேல்புறமாக வந்து உறைக்குள்ளாக மேல் கிண்ணக்குழிவு மொக்கில் ஒட்டி இருப்

பதைக் காணவும். அது ஒட்டுமிடத்தில் ஓர் இழைமக் குருத்தெலும்பு வளையம் (**Fibrocartila Genous ring**) இருப்பதைக் காணவும். இது கிண்ணக்குழிவுப் பள்ளத்தின் விளிம்பில் ஒட்டிக் கொண்டிருப்பதால் இதற்கு **Laberum glenoidale** என்று பெயர்.

லேப்ரம் கிளினாய்டேல்: இது ஏறக்குறையத் தட்டையாக இருக்கும். கிண்ணக்குழிவுப் பள்ளத்தை ஆழப்படுத்துகிறது (படம் 48).

பகுத்தாய்வு: கிளினோ மேல்கை முடிப்பிழைமங்களைத் (**Gleno humeral ligaments**) தோள் மூட்டு உறையின் உள் பரப்பில் அடையாளம் காணவும். இவற்றைக் காண்பதற்கு இருதலைத் தசையின் நெட்டைத் தலை இடையூறாக இருப்பின் அதை வெட்டி விடவும்.

தோள் மூட்டுஉறை (Shoulder Joint Sheath): இந்த உறை உள்ளாகக் கிண்ணக்குழிவுப் பள்ளத்தின் விளிம்புடனும் லேப்ரம் கிளி

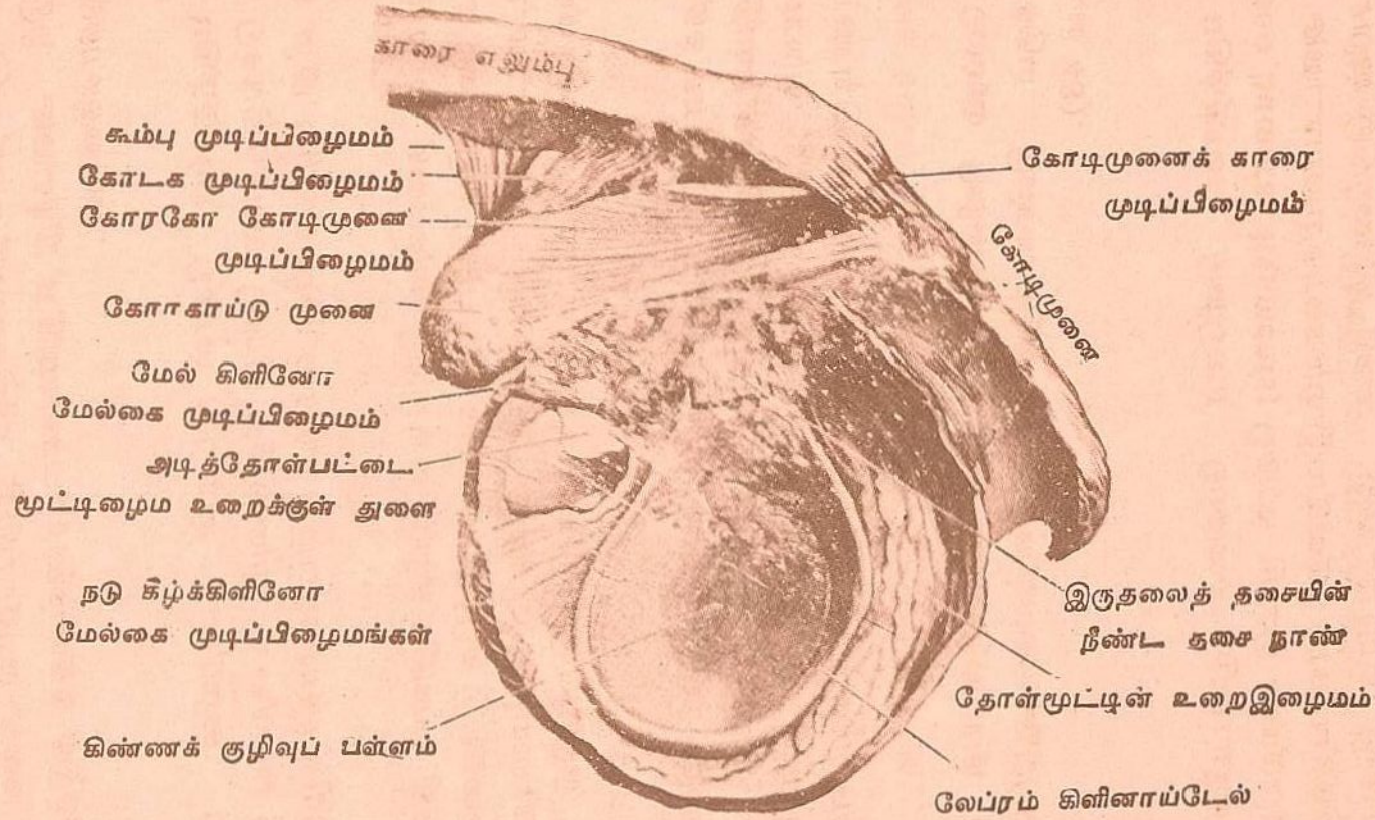

படம் 48. லேப்ரம் கிளினாய்டேல்

னாய்டுடனும் ஒட்டி இருக்கிறது. வெளிப்புறமாக அது மேல்கைத் தலையின் உடற்கூறுக் கழுத்துடன் ஒட்டியிருக்கிறது. ஆனால் கீழ்ப்பக்கமாக அது சுமார் 1½ செ.மீ. கீழிறங்கி மேல்கை எலும்பின் அறுவைக் கழுத்துவரை படர்ந்திருக்கிறது. கை உள் ளடக்கி உடம்புடன் ஒட்டிக் கொண்டிருக்கும்போது இவ்வுறை தொங்கிக் கொண்டிருக்கிறது. கையை வெளியே நீட்டினால் இந்தத் தொங்கும் நிலை மறைந்து இறுக்கமாக (Tense) இருக்கிறது. இந்நிலையில் உறைக்குக் கீழே எலும்புகள் பிறழாமல் அணை கொடுப்பவை முத்தலைத் தசையின் நெட்டைத் தலை யும் பெரிய நீண்ட உருட்டுத் தசையுமாகும். இந்த உறை மெலிந் திருந்தாலும் வலுவுள்ளது. இந்த உறையில் மூன்று பொந்து கள் இருக்கின்றன. இவற்றில் இரண்டு இரு இழைமப்பை அறைகளுடன் தொடர்பு கொள்பவை. அவை அடித்தோள் பட்டை இழைமப்பை, கீழ் முள் இழைமப்பை ஆகியவற்றின் அறைகளாகும். இவை தவிர மற்றொரு பொந்து மூட்டினுள் உற்பத்தியாகும். இருதலைத் தசையின் நெட்டைத்தலை மூட்டிலிருந்து வெளியே வருவதற்காக இருப்பதாகும். இந்தப் பொந்து ஒரு குழாய்மாதிரி மேல்கை எலும்பின் இரு மொக்கு களுக்கும் இடையில் இருக்கிறது. இந்த உறை நான்கு இடங் களில் இலேசாகத் தடித்து முடிப்பிழைமங்களாகத் தென்படு கிறது. அவை கோரகோ மேல்கை முடிப்பிழைமமும் 3 கிளினோ மேல்கை முடிப்பிழைமங்களும் ஆகும்.

முடிப்பிழைமங்கள்

கோரகோ மேல்கை முடிப்பிழைமம்: (படம் 45). கொரகாய்டு துருத்தியையும் மேல்கை எலும்பினது பெரிய மொக்கின் மேற் பரப்பையும் இது இணைக்கிறது.

கிளினோ மேல்கை முடிப்பிழைமங்கள்

அநேகமாக மூன்று தென்படலாம். இவை தோள் மூட்டின்

முன் பாகத்தில் தோள் மூட்டுறையின் தடிப்பிகளாகத் தென் படுகின்றன.

லேப்ரம் கிளினாய்டேல்: பகுத்தாய்வில் கவனிக்கவும். இவை தவிர இருதலைத் தசையின் நெட்டைத்தலை மேல்கையின் இரு மொக்குகளுக்கிடையில் செல்லுமிடத்தில் அதைப் பாதுகாக்கப் படுக்கை மேல்கை முடிப்பிழைமம் இருப்பதைக் கவனிக்கவும்.

சுரப்பிச் சவ்வு (Synovial membrane): இது மூட்டுறையின் உள்பக்கத்தை மூடியிருக்கிறது. இச்சவ்வு மூட்டினடியில் உறை தொங்குமிடத்தில் அங்குள்ள மேல்கை எலும்பின் அறுவைக் கழுத்தையும் மூடியிருக்கிறது. அத்துடன் மூட்டுறை யிலுள்ள பொந்துகளின் வழியாக இழைமப்பை அறைகளில் செல்வதுடன் இருதலைத் தசையின் நெட்டைத்தலைக்கும் ஓர் உறை கொடுக்கிறது (படம் 46, 47).

நரம்பு: தோள் மூட்டுக்கு உணர்வூட்டும் நரம்புகள் அக்குள் மேல்தோள்பட்டை, வெளி மார்பு ஆகிய நரம்புகளிலிருந்து வருகின்றன.

தமனிகள்: அக்குள் தமனியின் கிளையான முன் மேல்கைச் சுற்றுத் தமனியும் அத்துடன் காரை அடித் தமனியின் கிளை யான தோள்பட்டைத் தமனியும் இதற்கு இரத்தம் கொடுக் கின்றன.

அசைவுகள்: தோள் மூட்டில் ஏற்படும் அசைவுகள் கீழ் வருவன:

1. **மடக்குதல்:** இருதலைத் தசையின் குட்டைத்தலை, கோரகோ மேல்கைத் தசை, முக்கோணத்தசையின் காரை எலும்புப் பாகம், பெரிய மார்புத்தசை முதலியன தோள் மூட்டை மடக்குகின்றன.

கையைப படுக்கை வாட்டில் வைத்து மடக்குவதற்குத்

தோள்பட்டை எலும்பு அசைவு தேவைப்படுவதைக் கவனிக்க வும். அப்போது தோள்பட்டை எலும்பின் கீழ்க்கோணம் முன் னால் இழுக்கப்படுவதையும், தோள்பட்டை எலும்பு வெளிப் புறமாகச் சுழலுவதையும் கவனிக்கவும். எனவே, கையைப் படுக்கை மட்டமாக வைத்து மடக்கும்போது முன் ரம்பத்தசை தோள்பட்டை எலும்பை அசைத்துத் துணைசெய்கிறது.

நீட்டுதல்: பின் அகலத்தசை, முக்கோணத் தசையின் பின் பாகம், பெரிய நீண்ட உருட்டுத்தசை ஆகியவை முக்கியப் பங்கு வகிக்கின்றன. நன்றாக முன்மடக்கிய கையை இயல்பான நிலைக்கு நீட்டிக்கொண்டு வரும்வரை பின் அகலத் தசையும் பெரிய மார்புத் தசையின் நெஞ்சுவிலாப் பகுதியும் உழைக் கின்றன. கையை மேலும் பின்னால் நீட்டும் போது தோள் பட்டை எலும்பைத் தூக்கவேண்டியிருப்பதால் வியனகத் தசையும் தோள்பட்டை எலும்புத் தூக்கியும் தோள்பட்டை எலும்பைத் தூக்கி உதவி புரிகின்றன.

அகட்டுதல்: உடம்போடு ஒட்டியிருக்கும் நிலையை விட்டுக் கையை அகட்டும்போது மேல்முள்தசையும், முக்கோணத் தசை யின் மையப் பாகமும் உதவி புரிகின்றன. 90° வரை அகட்டி, கையைப் படுக்கை மட்டத்தில் கொண்டு வரும் வரை முக் கோணத்தசை வேலை செய்கிறது. அப்போது தோள்பட்டை எலும்பும் வெளிப்பக்கமாகச் சுழலுவதைக் காணலாம். கையை 90°க்கு மேல் கொண்டு போகும்போது கோரகோ கோடிமுனை வளைவு தடங்கலாக இருக்கிறது. இதைத் தவிர்க்க வெளிப்பக்க மாகச் சுழற்ற வேண்டியிருக்கிறது. (உள்ளங்கை மேலாகவும் வெளியாகவும் பார்க்க வேண்டும்.) வெளிப்பக்கமாகச் சுழற்றிய பின் மேல்கைத்தசையின் பெரிய மொக்கு கோடி முனையில் மோதுவது தவிர்க்கப்படுவதால், பிறகு தோள்பட்டை எலும்பை வெளிப்புறமாகச் சுழற்றினால் கை மேலே எளிதாகச் செல்லும். இவற்றை முன் ரம்பத் தசையும், வியனகத்தசையும் செய்கின்றன. வெளிப்பக்கமாகச் சுழற்றியபின் 90°க்குமேல் அகட்டுவதை அதிக அகட்டுதல் எனக் கூறுவர்.

உள்ளடக்குதல்: பின் அகலத்தசை, பெரிய மார்புத்தசை யின் நெஞ்சுவிலா இழைகள், பெரிய நீண்ட உருட்டுத்தசை,

முக்கோணத்தசையின் முன்னிழைகள் கையை உள்ளடக்கு கின்றன.

சுழற்றுதல்: பெரிய மார்புத்தசை, பின் அகலத்தசை, அடித்தோள்பட்டைத்தசை, பெரிய நீண்ட உருட்டுத் தசை, முக்கோணத்தசையின் முன்பகுதி முதலியன உள் சுழற்று கின்றன. கீழ் முள்தசை, சிறிய நீண்ட உருட்டுத்தசை முக் கோணத்தசையின் பின்பாதி முதலியன வெளிசுழற்றுகின்றன.

மருத்துவச்சிறப்பு (Applied anatomy)

மேல்கைத்தசைத்தலை பெரிதாயும் கிண்ணப்பள்ளம் சிறி தாயும் இருப்பதாலும் தோள்மூட்டின் கீழ்ப்பகுதியில் சரியான இணைப்பில்லாமல் மூட்டுஉறை தொங்கிக் கொண்டிருப்பதா லும் தோள்மூட்டில் எலும்புகள் புறளுவது அடிக்கடி ஏற்பட லாம். அப்படி ஏற்படுகையில் மூட்டின் கீழ்ப்பாகத்தில் இருக்கும் அக்குள் நரம்பு பாதிக்கப்படலாம்.

இயல்-6
மேல்கை

பகுதிஆய்வு: மேல் கையின் முன்பாகத்தில் முழங்கை வரை ஆழ் இழைமத்தை நடுவில் கிழித்து இரண்டாகப் பிரிக்கவும். முழங்கை முன் படுக்கை வாக்கில் கிழிக்கவும். ஆழ் இழைமத் தின் இரண்டு இதழ்களையும் இரு ஓரமாக ஒதுக்கும்போது இருதலைத் தசை நன்றாகத் தெரியவரும். இந்தத் தசையைத் தூக்கி முன்னால் இழுத்து, தசைத்தோல் நரம்பை இத்தசைக்கும் அதன் பின்னால் இருக்கும் மேல்கைத் தசைக்கும் நடுவில் இருக் கும் இழைமத்தில் தேடிக் கண்டுபிடிக்கவும். கோரகோ மேல்கைத் தசையை மேல்கை எலும்புடன் ஒட்டும் இடம் வரை சுத்தம் செய்யவும். மேல்கைத் தசைக்கு முன்னாலுள்ள இழைமத்தை அகற்றிவிடவும். மேல்கை ஆரைத்தசை நீண்ட ஆரை மணிக்கை நீட்டி என்ற இருதசைகள் வெளிப்பக்கத்தில் இருப்பதைக் கவனிக்கவும். அவை வெளி மேல்மொக்குத் தமனியிலிருந்தும் மேல் கையின் வெளித் தடுப்பு இழைமத்திலிருந்தும் உற்பத்தியா வதைக் கவனிக்கவும். இத்தசைகளை மேல்கைத் தசையிலிருந்து பிரிக்கவும். மேல்கைத் தசைக்கும் இத்தசைகளுக்கும் நடுவில்

இழைமம் இருப்பதையும் அதில் மேல்கை ஆரை நரம்பும் ஆழ் கைத் தமனியின் கடைசிக் கிளையும் செல்வதைக் கவனிக்கவும். ஆரை நரம்பு இந்த இடத்தில் அருகில் இருக்கும் தசைகளான மேல்கை ஆரைத்தசை, நீண்ட மேல்கை ஆரை மணிக்கை நீட்டி ஆகிய தசைகளுக்குக்கிளைகள் கொடுப்பதைக் கண்டுபிடிக்கவும். ஆரை நரம்பை மேற்பக்கமாக நோக்கிப்பார்த்தால் அது மேல் கை எலும்பின் பின் பக்கத்திலிருந்து வருவதைப் பார்க்கலாம். அது பின்பக்கத்திலிருந்து முன்னால் வரும் இடத்தில் இரண்டு தோல் நரம்புகளைக் கொடுப்பதைக் கண்டுபிடிக்கவும். அவற்றில் ஒன்று மேல்கையின் கீழ்வெளித் தோல் நரம்பாகும். இரண்டாவது நரம்பு முன்கையின் பின்தோல் நரம்பாகும். ஆழ் இழைமத்திற்கடியில் மேல் கையின் முக்கிய நரம்புகளும், தமனிகளும் இருதலைத் தசைக்கு உள்ளாக அமைந்திருப்பதைக் காணலாம் (படம் 49). அவற்றை மேலே அக்குள் வரைக்கும், கீழே முழங்கை வரைக்கும் சுத்தம் செய்யவும்.

மேல்கை இருதலைத் தசை (Biceps brachi) *(படம் 30, 50)*

இத்தசை இரண்டு தலைகளாக உற்பத்தியாகிறது. இரண்டும் தோள்பட்டை எலும்பிலிருந்து உற்பத்தியாகின்றன. அவற்றுள் நெட்டைத்தலை மேல் கிண்ண மொக்கிலிருந்தும், குட்டைத் தலை கொரகாய்டு துருத்தியின் முனையிலிருந்தும் உற்பத்தியாகின்றன. நெட்டைத்தலைத் தசை நாணாக ஆரம்பித்து, தோள் மூட்டின் உள்வழியாகப் பயணம் செய்து, தோள் மூட்டுறையை விட்டு வெளிவரும்போது, அந்த மூட்டினுடைய சுரப்பிச் சவ்வை **(Synovial membrane)** ஓர் உறையாகத் தன்னுடன் இழுத்துச் செல்கிறது. அது மேல்கை எலும்பின் இரு மொக்குகளுக்கிடையே உள்ள இருதலைத்தசையின்பள்ளம்வழியாக வரும்போது படுக்கை முடிப்பிழைமம் அதைப் பிறழாமல் பாதுகாக்கிறது. குட்டைத் தலை உற்பத்தியாகுமிடத்தில் அத்துடன் கோரகோ மேல்கைத் தசையும் உற்பத்தியாகிறது. மேல் கையின் கீழ்மூன்றிலொரு பாகத்தில் இரு தலைகளும் இணைகின்றன. முழங்கையின் முன்பக்கம் அது ஒருதசை நாணாகத் திரண்டு முழங்கையைத் தாண்டி ஆரை எலும்பிலுள்ள, ஆரை மொக்கின் பின்புறமாக ஒட்டச் செல்கிறது. இந்த இடத்தில் ஆரை மொக்கிற்கும் இரு

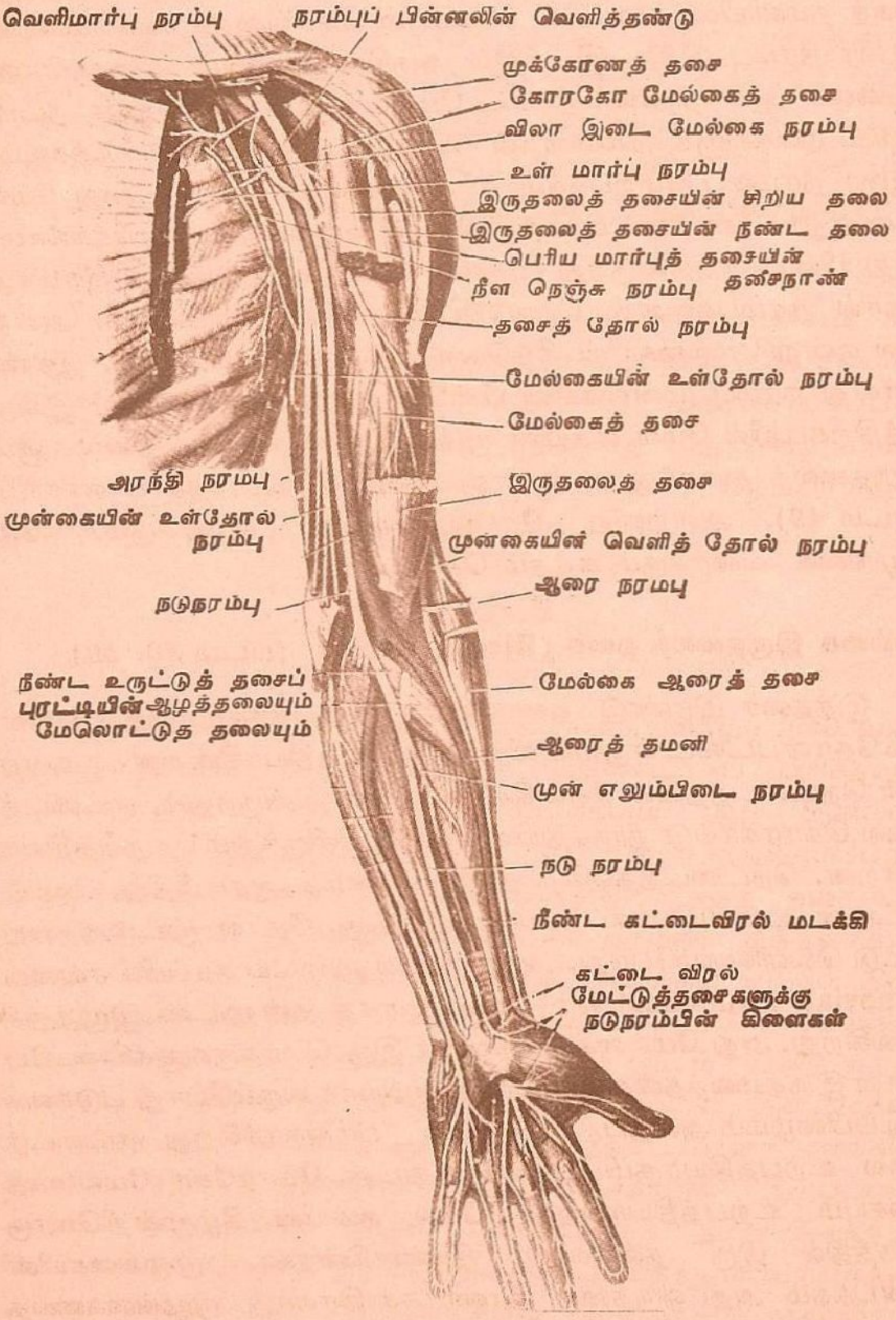

படம் 49. கையின் நரம்புகள்

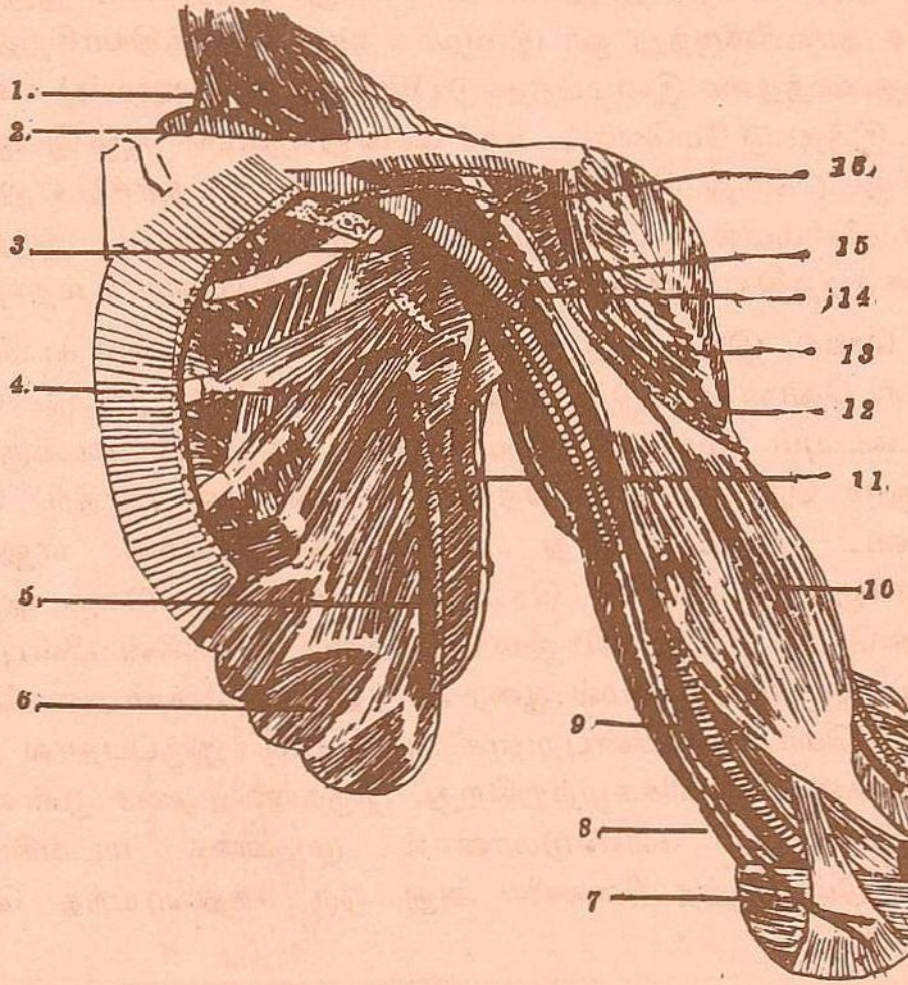

1. விதான நரம்பு
2. காரை அடித் தமனி
3. வெளிப்புற மார்புத் தசை
4. சிறிய மார்புத் தசை
5. நீள் நெஞ்சு நரம்பு
6. வயிற்றின் வெளிக்கோணத் தசை
7. முன் கையின் உள்தோல் நரம்பு
8. அரந்தி நரம்பு
9. மைய நம்பு
10. மேல்கை இருதலைத் தசை
11. பின் நெஞ்சு நரம்பு
12. தலை நோக்குச் சிரை
13. முக்கோணத் தசை
14. அக்குள் தமனி
15. தசைத்தோல் நரம்பு
16. கை நரம்புப் பின்னலின் வெளித் தண்டு

படம் 50. மேல்கையின் முன்பகுதி

தலைத் தசை நாணிற்குமிடையில் ஓர் இழைமப்பை இருந்து இத் தசைநாணைச் சிதைவுறாமல் காக்கிறது. அத்துடன் இருதலைத் தசை நாணிலிருந்து ஓர் இழைமத் தகடு உற்பத்தியாகிறது. இது இருதலைத்தசை இழைமத்தகடு (Bicipital aponeurosis) என்பதாகும். இத்தகடு மேலொட்டாகச் சென்று முன்கை ஆழ் இழைமத்துடன் ஒட்டுகிறது. இந்த முன் கை ஆழ் இழைமம் அரந்தி எலும்பின் பின் விளிம்பில் ஒட்டியிருப்பதால் இந்த அமைப்பு இருதலைத் தசை அரந்தி எலும்புடன்ஒட்டுவதற்கு மறைமுகமாக உதவுகிறது.

செயல்: இருதலைத் தசை இரண்டு மூட்டுகளைக் கடக்கிறது. ஒன்று தோள் மூட்டு; மற்றொன்று முழங்கை மூட்டு. தோள் மூட்டையும் முழங்கை மூட்டையும் அது முன் மடக்குகிறது. மேலும் நெட்டைத் தலைத்தசை நாண்கயிறு மாதிரி தோள் பட்டை எலும்பிலிருந்து ஆரம்பித்து மேல்கை எலும்பின் மொக்குகளுக்கிடையே செல்வதால் தோள்மூட்டுக்கு ஒரு திட நிலைகொடுக்கிறது. மேலும் அது ஆரை மொக்கின் பின்புறமாக ஒட்டி இருப்பதால்மேல் ஆரை அரந்தி மூட்டையும் அசைக்கிறது. ஆரை மொக்கின் பின்புறமாக அது ஒட்டி இருப்பதால் அது முன்கையை வெளிச்சுழற்றுகிறது. இருதலைத் தசை முன்கையை வெளிச்சுழற்ற வேண்டுமானால் முழங்கை மடங்கியிருக்க வேண்டும். இந்த நிலையில் அது ஒரு சக்திவாய்ந்த வெளிச் சுழற்றி.

நரம்பு – தசைத்தோல் நரம்பு இதை உணர்வூட்டுகிறது.
தமனி – மேல்கைத் தமனியின் கிளைகள்.

கோரகோ மேல்கைத் தசை (படம் 30)

கொரகாய்டு துருத்தியின் முனையிலிருந்து இருதலைத் தசையின் குட்டைத்தலையுடன் சேர்ந்து உற்பத்தியாகிறது. பிறகு அதை விட்டுப் பிரிந்து மேல்கை எலும்பின் நடுவில் உள்பாகத்தில் ஒட்டிக்கொள்கிறது.

செயல்: இது தோள் மூட்டை உள் மடக்குகிறது.

நரம்பு: தசைத்தோல் நரம்பு இதைத் துளைத்துச் செல்லுமுன் இதற்கு ஒரு கிளை கொடுக்கிறது.

தமனி: மேல்கைத் தமனியின் கிளைகள் இதற்கு இரத்தம் கொடுக்கின்றன.

மேல்கைத் தலை (Brachialis) *(படம் 51)*

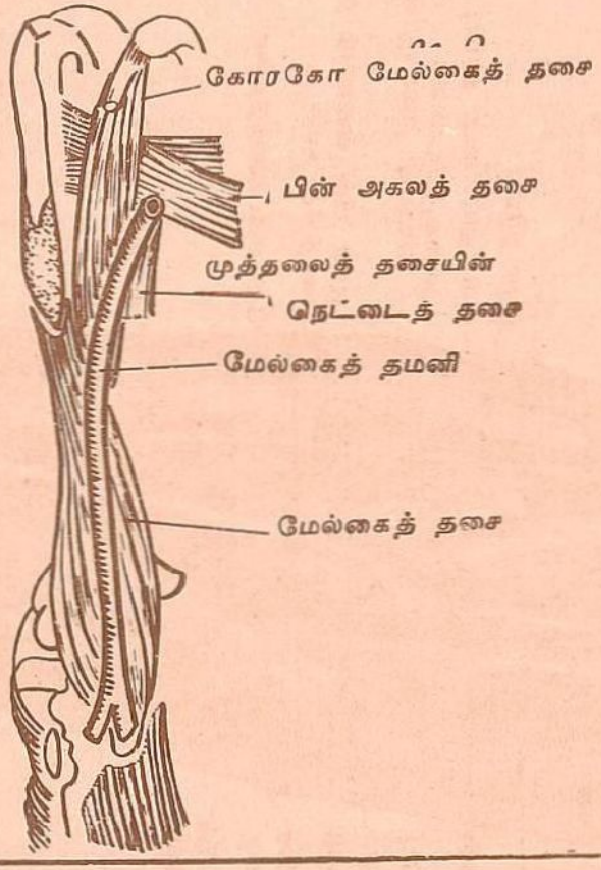

படம் 51. மேல்கைத் தசை

இத்தசை மேல்கை எலும்பின் கீழ்ப்பாதியின் முன்பரப்பிலிருந்து உற்பத்தியாகிறது. முழங்கையின் முன்புறமாகக் கீழிறங்கி, அது அரந்தியின் கொரனாய்டு துருத்தியுடன் ஒட்டிக் கொள்கிறது.

செயல்: முழங்கையை முன் மடக்குகிறது.

நரம்பு: இரண்டு நரம்புகள் இதற்கு உணர்வூட்டுகின்றன. ஒன்று தசைத்தோல் நரம்பு; மற்றொன்று ஆரை நரம்பு. தசைத்தோல் நரம்பு தசையை இயக்கும் வேலைக்கும், ஆரைநரம்பு உணர்ச்சியை அறியும் வேலைக்கும் பயன்படுத்தப்படுகின்றன.

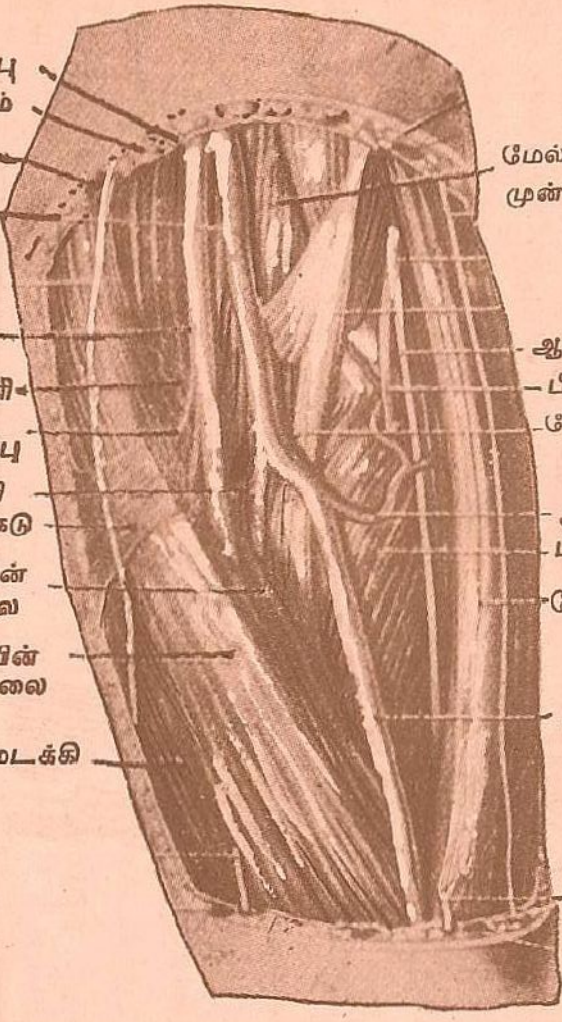

படம் 52. முழங்கைப் பள்ளம்

தமனி: மேல்கைத் தமனியின் கிளைகள்

முழங்கைப் பள்ளம் (Cubital fossa). (படம் 52, 53)

முழங்கைக்கு முன்னாலுள்ள முக்கோண வடிவப் பள்ளத்தை முழங்கைப் பள்ளம் என்று கூறுகிறார்கள். இதன் அடிப்பாகம் மேல்கை எலும்பின் கீழ் முனையிலுள்ள உள் மேல் கணுவையும் வெளி மேல் கணுவையும் இணைக்கும் ஒரு நேர் கோடாகும்.

அதனுடைய உள்விளிம்பில் புரட்டியின் நீண்ட உருட்டுத் தசை இருக்கிறது. வெளி விளிம்பில் மேல்கை ஆரைத் தசை இருக்கிறது. இவ்விரண்டும் சேருமிடத்தில் அதன் கீழ் முனை இருக்கிறது. இந்த முழங்கைப் பள்ளத்தின் தரையில்

மேல்கைத் தசையும் மலர்த்தித் தசையும் உள்ளன. பள்ளத்தில் மைய நரம்பு, மேல்கைத் தமனி, இருதலைத் தசை நாண் முதலியவை இருக்கின்றன. மேல்கைத் தமனி இருதலைத் தசை நாணிற்கு உள்புறமாக அமைந்திருக்கிறது. மைய நரம்பு மேல்

கைத் தமனிக்கு உட்புறமாக அமைந்திருக்கிறது. மேல்கைத்தமனி இந்த இடத்தில் இரண்டு கிளைகளாகப் பிரிகிறது. வெளியிலிருக்கும் ஆரைத் தமனி முழங்கைப் பள்ளத்தின் கீழ் முனை வழியாக வெளிச்செல்லுகிறது. ●ரந்தித் தமனி புரட்டியின் நீண்ட

உருட்டுத் தசையின் அடிப்பக்கமாக வெளிச் செல்லுகிறது. மைய நரம்பு புரட்டியின்நீண்ட உருட்டுத் தசையின் இருதலைகளுக்கும் இடையில் நுழைந்து வெளிச் செல்லுகிறது. இந்த இடத்தில் உள்ள சில தசைகளுக்கும் கிளைகள் கொடுக்கிறது.

பகுத்தாய்வுகள்: முழங்கைப் பள்ளத்தில் இழைமத்தை அகற்றி மேலே கூறிய உறுப்புகளைக் கண்டுபிடிக்கவும்.

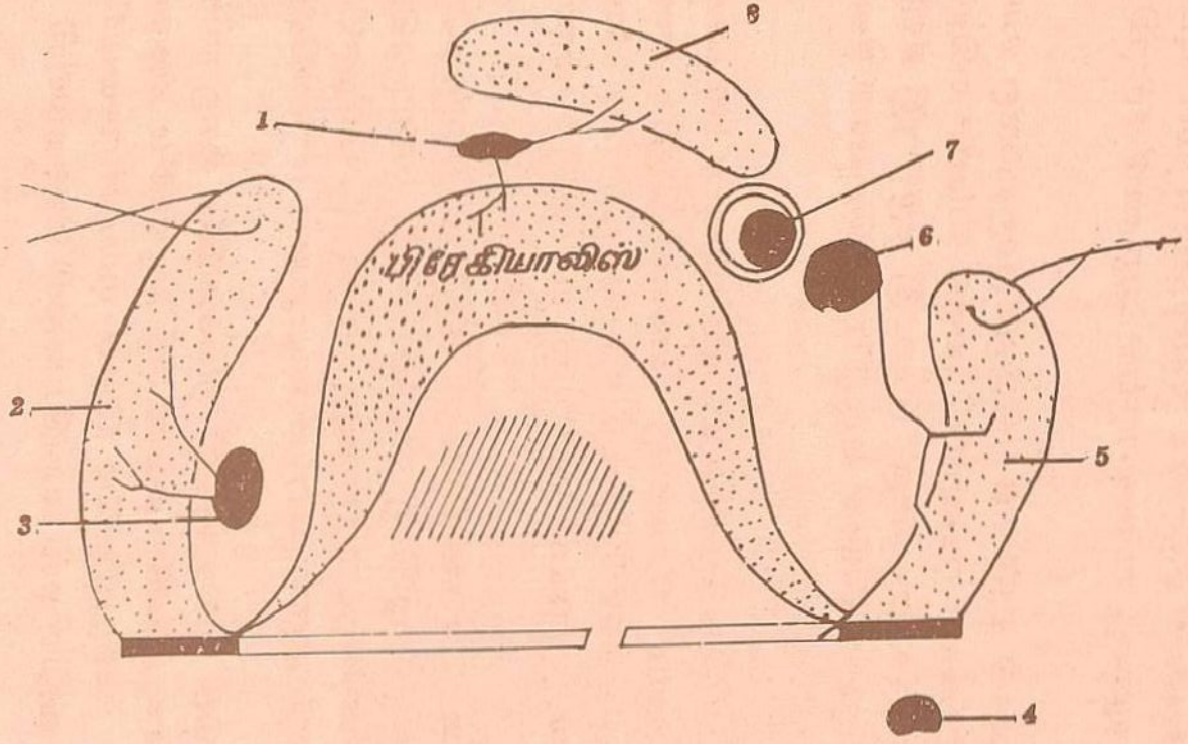

1. தசைத்தோல் நரம்பு
2. நீட்டுத் தசைகள்
3. ஆரை நரம்பு
4. அரந்தி நரம்பு
5. மடக்கு தசைகள்
6. மைய நரம்பு
7. மேல்கைத் தமனி
8. இருதலைத் தசை
9. மேல்கைத் தசை

படம் 53. முழங்கைப் பள்ளத்தின் குறுக்குவெட்டுத் தோற்றம்

தசைத்தோல் நரம்பு (படம் 49, 52)

இந்நரம்பு மேல்கை நரம்புப் பின்னலின் வெளிக்கிளையில் ஆரம்பிக்கிறது. இது 5-ஆவது, 6-ஆவது கழுத்துத் தண்டுநரம்பு களிலிருந்து இழைகளைப் பெறுகிறது. அது வெளிப்பக்கம் நோக்கி இறங்கி கோரகோ மேல்கைத் தசையைத் துளைத்துச் செல்கிறது. துளைக்குமுன் அதற்கு ஒருகிளை கொடுக்கிறது. பின் அது இருதலைத் தசைக்கும் மேல்கைத் தசைக்கும் இடையாகக் கீழிறங்குகிறது. இவ்விடத்தில் அது இவ்விருதசைகளுக் கும் கிளைகளைக் கொடுக்கிறது. பின் அது இருதலைத் தசையின் வெளி ஓர விளிம்பு வழியாகவெளி வருகிறது. அதன் பின் அது வேறு ஒருதசையையும் உணர்வூட்டாமல் தோலுணர்ச்சி நரம்பாக விளங்குவதால் முன்கையின் வெளித்தோல் நரம்பு எனப்பெயர் பெறுகிறது.

மைய நரம்பு (Median nerve) C5, C6, C7, C8, T1 (படம் 49,52)

மைய நரம்பு மேல்கை நரம்புப் பின்னலின் வெளித்தண்டு ஒரு வேர் கொடுத்து உள் தண்டு, மற்றொரு வேர் கொடுத்து இந்த இருவேர்களும் இணைவதால் உற்பத்தியாகிறது. அங் கிருந்து அது அக்குள் தமனிக்கும் மேல்கைத் தமனிக்கும் முன்பக்க மாகக் கீழிறங்குகிறது. கையின் கீழ்ப்பாதியில் அது மேல்கைத் தமனியின் உள்பக்கத்தில் செல்கிறது. மேல்கையில் அது தசை களுக்கோ, தோலுக்கோ கிளைகள் கொடுப்பதில்லை. ஆனால் அக்குள் தமனிகளுக்கும் மேல்கைத் தமனிகளுக்கும் பரிவு பின் கணு இழைகள் கொடுக்கின்றது.

அரந்தி நரம்பு (படம் 49, 52)

அரந்தி நரம்பு மேல்கை நரம்புப் பின்னலில் உள்தண்டி லிருந்து உற்பத்தியாகிறது. அக்குள் தமனியின் பின்பக்கம் உள்ளாகக் கீழிறங்கி மேல்கைத் தமனியின் மேல் பாகத்திற்கு வருகிறது.மேல் கையின் நடுவில் அது உள் தடுப்பிழைமத்தைத் துளைத்துப் பின்பக்கம் செல்கிறது. மேற்கையில் அது எந்தவிதக் கிளையும் கொடுப்பதில்லை.

மேல்கைத் தமனி (படம் 51, 54)

அக்குள் தமனியின் தொடர்ச்சியாக (பெரிய நீண்ட உருட்டுத் தசையின் கீழ் விளிம்பிலிருந்து) செல்லுகிறது. ஆரை எலும் பின் கழுத்தளவில் முழங்கைப்பள்ளத்தில் அது இரண்டு கிளைக ளாகப் பிரிந்து முடிவடைகிறது. மேல் கையில் அது நான்கு முக்கி யமான கிளைகள் கொடுக்கின்றது. அவை ஆழமேல்கைத் தமனி, மேல் அரந்தி இணை தமனி, கீழ் அரந்தி இணை தமனி, மேல்கை எலும்பின் ஊட்டுத் தமனி என்பன.

மேலோட்டமாக இருப்பதால் இந்தத் தமனியின் முழுப் பாகத்தையும் மனித உடம்பில் தடவி உணர்ந்துவிடலாம். அது முத்தலைத் தசையின் உள்தலைக்கு முன்னாலுள்ள இழைமச் சுவரில் சென்று மேல்கைத் தசையின் முன்பரப்பை அடை கிறது. இவ்விடத்தில் அது இருதலைத் தசைநாணுக்கு உள்புற மாகவும் மைய நரம்பிற்கு வெளிப்புறமாகவும் அமைந் திருக்கிறது. ஆழமேல்கைத் தமனி இதன் முதல் கிளை யாக ஆரம்பித்து ஆரை நரம்புடன் சேர்ந்து பின்பக்கமாக ஆரைப் பள்ளத்திற்குச் சென்றுவிடுகிறது. இரண்டாவது கிளையாக ஊட்டுத்தமனி ஆரம்பிக்கிறது. இது மேல்கையின் நடுவில் மேல்கை எலும்பின் முன்பரப்பில் உள்பகுதியில் எலும் பிலுள்ள ஊட்டக் கால்வாய்க்குள் நுழைகின்றது. மேல் அரந்தி இணை கிளை கையின் நடுவில் ஆரம்பித்து உள் இழைமச் சுவரைத் துளைத்துப் பின்பக்கம் செல்லுகிறது. அங்கு அரந்தி நரம்பைத் தொடர்ந்து சென்று, உள் மேல் கணுவின் இரு புறங்களுக்கும் கிளைகள் தருகின்றது. கீழ் அரந்தி இணை தமனி உள்மேல் கணுவிற்கு ஏறக்குறைய 1" மேலாக உற்பத்தியாகிறது. அது இரு கிளைகள் தருகின் றது. பின்கிளை உள் தடுப்பிழைமத்தைத் துளைத்துப் பின் பக்கம் சென்று முத்தலைத் தசைக்குள் செல்லுகிறது. முன் கிளை இருதலைத் தசைக்கும், மேல்கைத் தசைக்கும் இடை யில் கீழ்நோக்கி இறங்குகிறது. இவை தவிரப் மேல்கைத் தமனி சுற்றியுள்ள தசைகளுக்கும் கிளைகள் கொடுக்கின்றது.

மருத்துவச் சிறப்பு (Applied Anatomy)

மேல்கைத் தமனி மேலொட்டாக ஓடும் நிலையில் இந்த

படம் 54. மேல்கைத் தமனியும் கிளைகளும்

இடத்தில் இருப்பதால் இரத்த ஓட்டத்தைக் கணிக்க இந்த இடம் பயன்படுகிறது. இந்த இடத்தில் மேல்கைத் தமனியை மேல்கை எலும்பின் மேல் அழுத்தி இரத்த ஓட்டத்தை நிறுத்தி விடலாம். இரத்த அழுத்தத்தைக் கணிக்கும்போது ஒருபையை இந்த இடத்தில்கட்டி, காற்றைச் செலுத்தும்போது மேல்கைத் தமனி மேல்கை எலும்பின் மேல் அழுத்தப்படும். அப்பொழுது இரத்த ஓட்டம் தடைபெறுகிறது.

பிறகு இந்த அழுத்தத்தைக் காற்றைச் சிறிது சிறிதாக வெளிவிட்டுத் தளர்த்தினால் அதன் உண்மையான அழுத்த நிலைக்கு வரும்போது இரத்தம் பாயும் சத்தம் வெளிப்படுகிறது. இந்தச் சத்தத்தை உடல் ஒலி பெருக்கி (**Stethascope**) கருவியை முழங்கைப் பள்ளத்தில் இருதலைத் தசையின் உள்புறமாக வைத்துக் கேட்டு அழுத்தத்தை அளந்துவிடலாம்.

தசைத்தோல் நரம்பு கோரகோ மேல் ‹ கத்தசை, இருதலைத் தசை மேல்கை முதலிய தசைகளுக்கு உணர்வூட்டுவதால் அந்த நரம்பு பாதிக்கப்படும்போது தோள் மூட்டை உள் மடக்குவதும், முழங்கையை முன் மடக்குவதும் கடினமாகிவிடும். அத்துடன் முன்கையை வெளிச்சுழற்றுவதும் கடினமாகிவிடும்.

மேல்கையின் பின்னறை:

பகுத்தாய்வு: கையைப் பின்புறமாகத் திருப்பி முத்தலைத் தசையின் மேலுள்ள இழைமத்தை நீக்கி, அதைச் சுத்தப்படுத்தவும். அதன் நெட்டைத் தலையைக் கீழ்க் கிண்ண மொக்கிலிருந்து வெளித் தலையுடன் சேரும் வரை சுத்தப்படுத்தி இரண்டு தலைகளையும் பிரிக்கவும். வெளித்தலை மேல்கை எலும்பின் பின்பக்கம், சிறிய நீண்ட உருட்டுத்தசைக்கும் முக்கோணத் தசைக்கும் இடையே உள்ள ஒரு நீளமான தடிமனிலிருந்து உற்பத்தியாவதைக் கவனிக்கவும் (படம் 55). ஆரை நரம்பை அக்குளில் அக்குள் தமனிக்குப்பின்னால்கண்டு பிடிக்கவும். முத்தலைத்தசை வரைக்கும் அதைத் தொடரவும். கீழே ஆரை நரம்பு வெளிப்பக்கமாக வெளி வருவதைக்காணவும். இடையில் இந்த நரம்பை முத்தலைத்தசையின் வெளித்தலை மூடியிருக்கிறது. ஒருநுனி மழுங்கிய

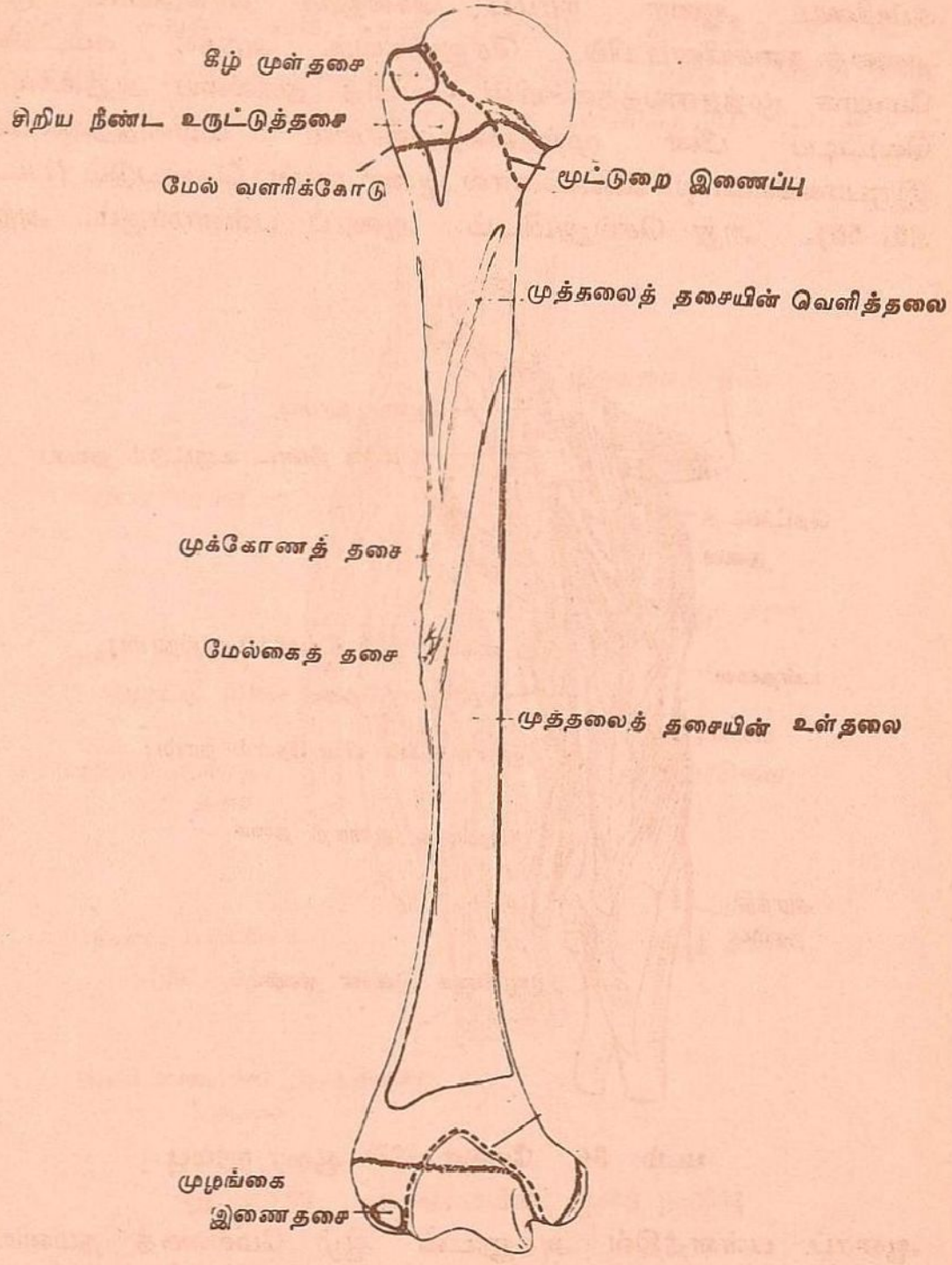

படம் 55. மேல்கை எலும்பின் பின்புறம்

கம்பியை ஆரை நரம்பு செல்லும் பாதையாக முத் தலைத் தசையினடியில் செலுத்தவும். அந்தக் கம்பியின் மேலாக முத்தலைத்தசையின் வெளித் தலையை அறுக்கவும். வெட்டிய பின் முத்தலைத்தசையின் வெளித்தலையின் இருபாகங்களையும் விலக்கினால் ஆரை நரம்பு தென்படும் (படம் 25, 56). அது செல்லுமிடம் ஆரைப் பள்ளமாகும். அந்த

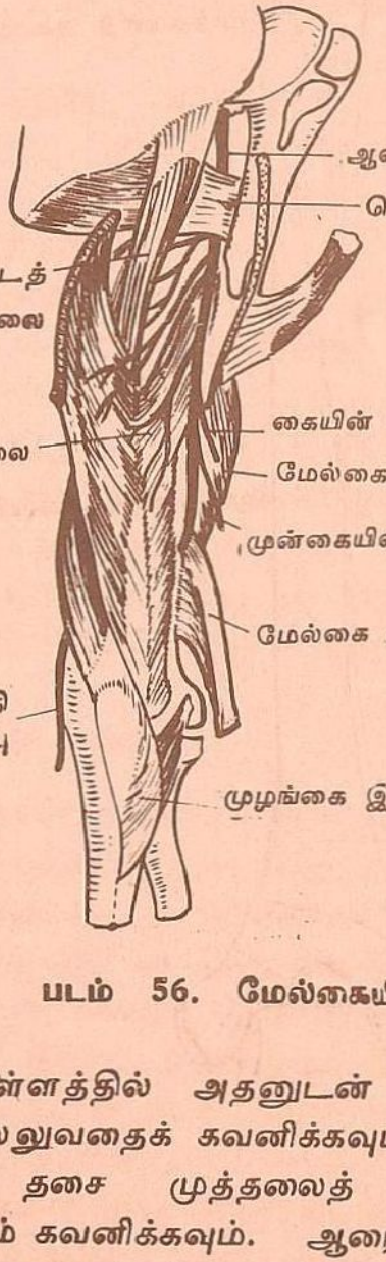

படம் 56. மேல்கையில் ஆரை நரம்பு

ஆரைப் பள்ளத்தில் அதனுடன் ஆழ் மேல்கைத் தமனியும் உடன் செல்லுவதைக் கவனிக்கவும். ஆரைப்பள்ளத்தில் கீழாக இருக்கும் தசை முத்தலைத் தசையின் உள் தலை என்பதையும் கவனிக்கவும். ஆரை நரம்பு இந்த இடத்தில் முத்தலைத் தசைக்கும் முழங்கை இணை தசைக்கும் கிளைகள் கொடுத்துவிட்டு வெளிப்புறமாகச் சென்று மேல்கைத் தசைக்கும் மேல்கை ஆரைத் தசைக்குமிடையில் செல்

வதைக் கவனிக்கவும். அது மேல்கை ஆரைத்தசை, மேல் கைத்தசை, நீண்ட ஆரைமணிக்கை நீட்டி ஆகிய மூன்று தசை களுக்கும் கொடுக்கும் கிளைகளைக் கவனிக்கவும் (படம் 57).

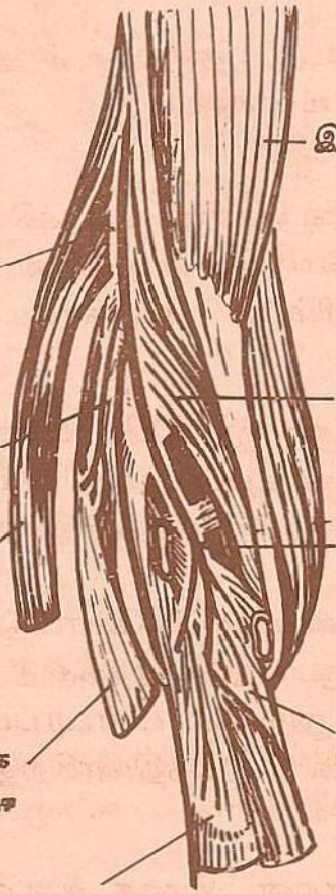

படம் 57. முழங்கையில் ஆரை நரம்பு

பிறகு அது இரு பிரிவுகளாகப் பிரிவதைப் பார்க்கவும். ஒன்று மேலொட்டாகவும் மற்றொன்று ஆழமாகவும் முழங்கையின் முன்புறம் செல்வதைப் பார்க்கவும். மேல்கையின் பின்புறம் உள்பக்கத்தில் உள் மேல் கணுவின் அருகில் அரந்தி நரம்பு செல் வதைக் காணவும் (படம் 49). அத்துடன் மேல் அரந்தி இணை தமனியும், முத்தலைத் தசையின் உள் தலைக்கு

ஆரை நரம்பு கொடுக்கும் கிளையும் செல்வதைப் பார்க்கலாம். உள் தடுப்பு இழைமத்தின் இழைமங்களை அகற்றி, கீழ் அரந்தி இணை தமனியின் பின் கிளையைக் கண்டுபிடிக்கவும்.

முத்தலை மேல்கைத்தசை (படம் 35, 55, 58.)

இத்தசைக்கு நெட்டைத் தலை, உள் தலை, வெளித் தலை என்ற மூன்று தலைகள் உள்ளன.

நெட்டைத்தலை கீழ்க் கிண்ண மொக்கிலிருந்து உற்பத்தியாகிறது. வெளித்தலை மேல்கை எலும்பின் பின்பக்கம் ஆரைப் பள்ளத்தின் மேல் விளிம்பில் முக்கோணத் தசைக்கும் சிறிய நீண்ட உருட்டுத்தசைக்கும் இடையில் உற்பத்தியாகிறது. நெட்டைத்தலையும் வெளித்தலையும் ஒன்று சேர்ந்து ஆரைப் பள்ளத்தைத்தாண்டி முழங்கை முண்டுத்துருத்தியை நோக்கிச் செல்கின்றன. இவை முத்தலைத்தசையின் மேலொட்டுப் பாகமாக அமைந்துள்ளன. ஆழத்தில் இருப்பது முத்தலைத் தசையின் உள்தலையாகும். அது மேல்கை எலும்பின் பின்பரப்பில் ஆரைப் பள்ளத்திற்குக் கீழுள்ள பகுதியில் உற்பத்தியாகிறது. இம்மூன்று தலைகளும் இணைந்துவிடுகின்றன. கீழாக அது ஒரு தசை நாணாகத் திரண்டு அது முழங்கைமுண்டுத் துருத்தியின் மேல் பரப்பிலும் அதைச் சுற்றியுள்ள ஆழ் இழைமத்திலும் ஒட்டுகிறது. சில தசை நார்கள் முழங்கை மூட்டுறையுடன் ஒட்டுகின்றன. இத் தசைக்கு அடிமுழங்கை இணைதசை என்று பெயர்.

செயல்: முத்தலைத் தசையின் நெட்டைத் தலை கிண்ணக் கீழ்க் குழிவு மொக்கிலிருந்து ஆரம்பிப்பதாலும் தோள் மூட்டினடியில் இருப்பதாலும் அது தோள் மூட்டிற்கு ஒரு திட நிலையைத் தருகிறது. அத்துடன் தோள் மூட்டை உள்ளடக்கவும்.

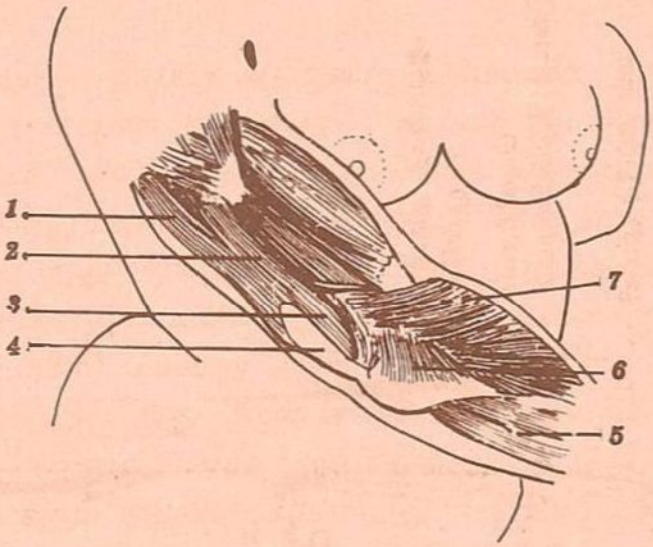

1. மேல்கை முத்தலைத் தசையின் நெட்டைத் தலை
2. வெளித்தலை
3. உள்தலை
4. முத்தலைத் தசை நாண்
5. ஆரை மணிக்கை அரந்தி
6. முழங்கை இணை தசை
7. மேல்கை ஆரைத் தசை

படம் 58. முத்தலைத் தசை மேல்கைத் தசை

முன் மடக்கிய நிலையிலிருந்து தன்னிலைக்குக்கொண்டு வரவும் உதவுகிறது. முழங்கை மூட்டை வெளி நீட்ட உதவுகிறது,

நரம்பு

ஆரை நரம்பு அக்குளில் முத்தலைத் தசையின் நெட்டைத் தலைக்கு ஒரு கிளையும், உள் தலைக்கு ஒரு கிளையும் கொடுக்கிறது. ஆரைப் பள்ளத்தில் வெளித்தலைக்கு ஒரு கிளையும் உள் தலைக்கு ஒரு கிளையும் கொடுக்கிறது. இக்கிளை முழங்கை இணை தசையையும் உணர்வூட்டுகிறது.

தமனி

ஆழ் மேல்கைத் தமனியின் கிளைகள் இதற்கு இரத்தம் கொடுக்கின்றன.

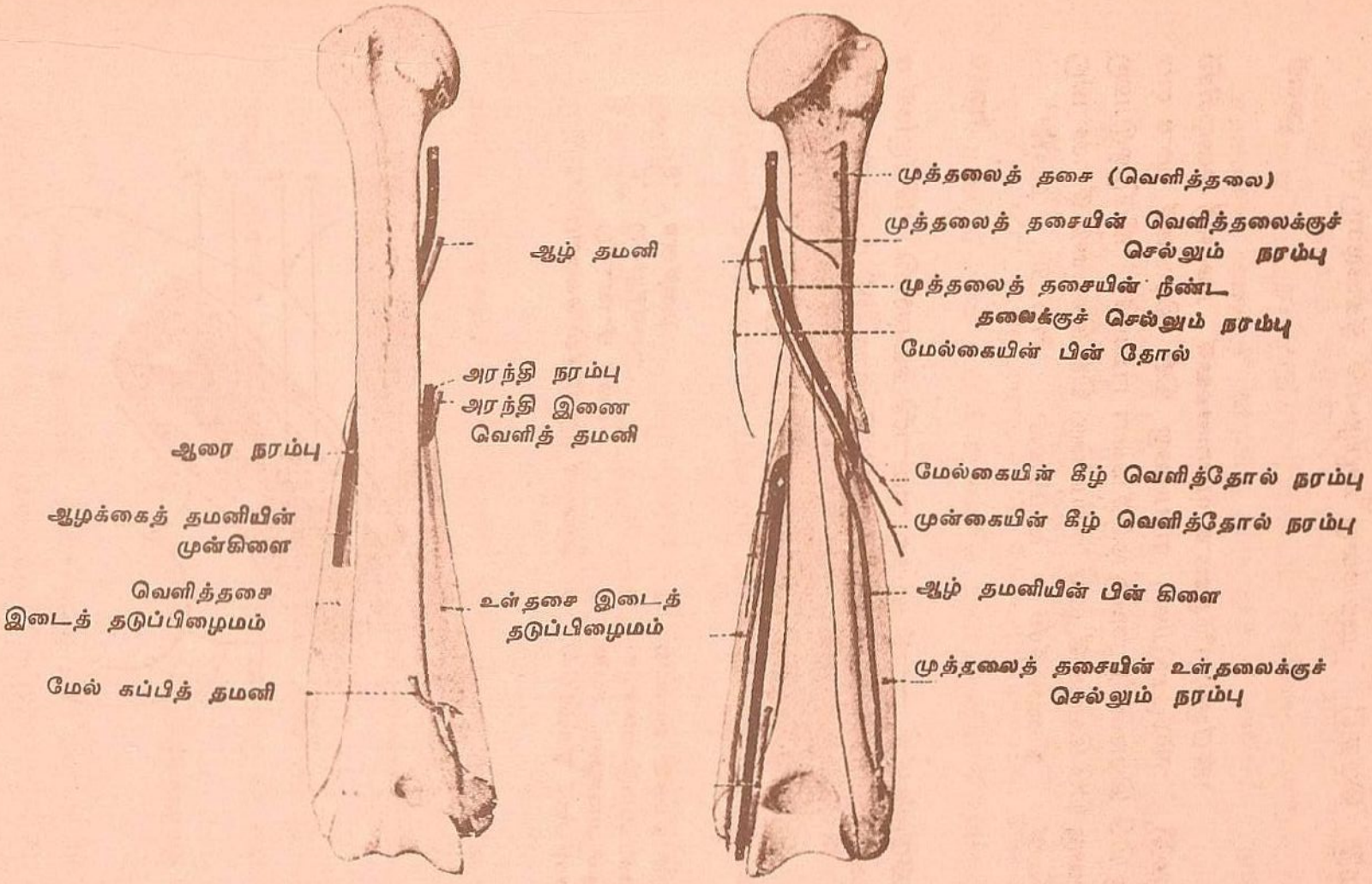

படம் 59. மேல்கையில் ஆரை அரந்தி நரம்புகளும் ஆழமேல்கைத் தமனியும்

ஆரை நரம்பு (படம் 25, 59)

இந்த நரம்பு அக்குளில் மேல்கை நரம்புப் பின்னலின் பின்தண்டின் கிளையாக உற்பத்தியாகிறது. அது மேல்கை நரம்புப் பின்னலின் மிகப் பெரிய கிளையாகும். உற்பத்தியிடத்தில் அது அக்குள் தமனிக்குப் பின்னதாக இருக்கிறது. அதன் பின்பு அது பின்னோக்கிச் சென்று முத்தலைத் தசையின் தசைகளுக்கு இடையில் (நெட்டைத் தலைக்கும் உள் தலைக்கும் இடையில்) சென்று ஆரைப் பள்ளத்திற்கு வருகிறது. ஆரைப் பள்ளத்தில் அது மேல் கையின் பின்புறத்தில் மேல்கை எலும் பின் பின்னால், முத்தலைத்தசையின் வெளித்தலைக்கும், உள் தலைக்கும் நடுவில் செல்கிறது. இவ்விடத்தில் ஆழ்மேல்கைத் தமனி அத்துடன் இருக்கிறது. இப்பள்ளத்தில் அது கீழ் நோக்கி வெளிப்புறமாக இறங்கி வெளி இழைமச் சுவரைத் துளைத்து முன்பக்கம் வருகிறது. அங்கு அது மேல்கைத் தசைக்கும் மேல்கை ஆரைத் தசைக்குமிடையில் அமர்ந்திருக்கிறது. இந்த நிலையில் அது முழங்கைப் பள்ளத்திற்குச் செல்கிறது. அதனுடைய கிளைகள் பற்றிய விவரம் முன்னால் கூறப்பட்டுள்ளது. ஆரைப் பள்ளத்தில் அது இரண்டு தோல் நரம்புகளைக் கொடுக்கிறது. அவை மேல்கையின் கீழ் வெளித்தோல் நரம்பும் முன்கையின் பின்தோல் நரம்புமாகும். முழங்கைப் பள்ளத்தருகில் அது இரு பிரிவுகளாகப் பிரிகிறது. ஒன்று மேலொட்டுக் கிளை; மற்றொன்று ஆழக் கிளை.

ஆரை நரம்பு அதனுடைய முழங்கை இணை தசைக்குக் கொடுக்கும் கிளை மூலமும், முத்தலைத் தசைக்குக் கொடுக்கும் கிளைகளின் மூலமும் முழங்கை மூட்டை உணர்வூட்டுகிறது.

மருத்துவச் சிறப்பு

மேல்கை எலும்பு அதன் நடுவில் உடைவது உண்டு. அப்படி உடையும் நிலையில் ஆரைப் பள்ளத்தில் ஓடும் ஆரை நரம்பு பாதிக்கப்படலாம்.

ஆழ் மேல்கைத் தமனி

இது மேல்கைத் தமனியின் முதல் கிளையாக மேல்கையின் முன் பாகத்தில் உற்பத்தியாகிறது. அது ஆரை நரம்புடன் சேர்ந்து பெரிய நீண்டஉருட்டுத் தசைக்கும் முத்தலைத் தசையின் நெட்டைத் தலைக்கும் பின்பக்கமாக வந்து ஆரைப் பள்ளத்தில் செல்கிறது. ஆரைப் பள்ளத்தில் அது இரண்டு கிளைகளாகப் பிரிகிறது. ஒன்று மேலேறும் கிளை; மற்றொன்று கீழிறங்கும் கிளை. முதல் கிளை முத்தலைத்தசையின் நெட்டைத் தலைக்கும், வெளித் தலைக்கும் நடுவில் சென்று பின் சுற்று மேல்கைத் தமனியின் கிளையுடன் இணைப்புக் கொள்கிறது.

கீழிறங்கும் கிளை இரண்டாகப் பிரிகிறது. அவை நடு இணை கிளை, ஆரை இணை கிளை என்பன. நடு இணை கிளை முத்தலைத் தசையின் உள் தலை வழியாக முழங்கை வரை கீழிறங்கி வெளிமேல் கணுவின் பின்பக்கம் (Lateral-epicondyle) எலும்பிடைப் பின் வளையும் தமனி (Interosseous Recurrent artery), ஆரை இணை கிளை ஆரை நரம்புடன் சென்று வெளிமேல் கணுவின் முன்பக்கம், ஆரை பின்வளையும் தமனியுடன் (Radial Recurrent artery) இணைப்பம் கொள்கிறது.

இவை தவிர ஆழக்கைத் தமனி மேல் கையின் பின்னறை தசைகளுக்குக் கிளைகள் கொடுக்கிறது. மேலும், இது மேல்கை எலும்புக்கு ஊட்டுகிளையும் (Nutrient artery) கொடுக்கலாம்.

இயல்-7
முன்கை

முன்கையின் முன் பக்கம்
பகுத்தாய்வு :

மடக்கு கட்டிழைமத் தகட்டுக்குச் சற்று மேலாகப் படுக்கை வாட்டில் ஒரு கோடிழுத்து ஆழ் இழைமத்தை மட்டும் வெட்டவும். முழங்கையின் முன்புறம் படுக்கைவாட்டில் முன்பே ஆழ் இழைமத்தை வெட்டியிருக்கிறது. இவ்விரு படுக்கைக் கோடு

களுக்குமிடையில் ஒரு செங்குத்தான கோடிழுத்து அதன் மேல் கத்தி கொண்டு ஆழ் இழைமத்தைக் கிழித்து, அதை இரு ஓரங் களிலும் ஒதுக்கவும். அப்போது பல தசைகள் தென்படும் (படம் 60). அவற்றுள் மடக்கு தசைகள் உள்புறமாகவும், நீட்டு தசைகள் வெளிப்புறமாகவும் இருக்கின்றன. வெளிப்புறத்தில் மேலொட்டாக இருக்கும் தசை மேல்கை ஆரைத் தசை ஆகும். அது ஆரை எலும்பின் கீழ் முனையின் வெளிப்புறத்தில் ஒட்டி யிருப்பதைக் கவனிக்கவும். இத்தசையின் கீழ் முனையில் நீண்ட கட்டைவிரல் அகட்டித்(**Abductor Pollicis Longus**) தசையும் சிறிய கட்டைவிரல் நீட்டித் (**Extensor Pollicis brevis**) தசை யும் பின்புறத்திலிருந்து வந்து இதன் மேல் கடந்து செல்லுகின் றன. அத்துடன் ஆரை நரம்பின் மேலொட்டு கிளையும் இதன் மேற்பரப்பில் இருக்கிறது. மேல்கை ஆரைத் தசையை வெளிப்புறமாக இழுத்துப் பார்த்தால் அதற்கடியில் நீண்ட ஆரை மணிக்கை நீட்டித்(**Extensor Carpi radialis longus**) தசை தென்படும் (படம் 61). இந்த நீட்டு தசைகளுக்கும், உள்ளி ருக்கும் மற்ற மடக்கு தசைகளுக்கும் நடுவில் ஒருபள்ளம் இருப் பதைக் கவனிக்கவும். அந்தப் பள்ளத்தில் ஆரைத் தமனியும், ஆரை நரம்பின் மேலொட்டு கிளையும் இருப்பதைக் கவனிக் கவும். ஆரைத் தமனியை மேலே பின்பற்றிச் சென்று முழங்கைப் பள்ளத்தில் மேல்கைத் தமனியின் கிளையாக உற் பத்தியாவதைக் கவனிக்கவும். அப்படிச் செல்லும்போது ஆரை நரம்பின் ஆழக்கிளையைப் பார்க்கவும். ஆரை நரம்பின் ஆழக் கிளை நீண்ட ஆரை மணிக்கை நீட்டித் தசைக்கு அடியில் இருக் கும் சிறிய ஆரை மணிக்கை நீட்டித் தசைக்கு ஒருகிளை கொடுப்பதைக் கண்டுபிடிக்கவும். சிறிய ஆரை மணிக்கை நீட்டித் தசையை ஒதுக்கிப் பார்த்தால் அதனடியில் மலர்த்தித் தசை தென்படும். இந்த மலர்த்தித் தசைக்கு ஆரை நரம்பின் ஆழக்கிளை ஒரு கிளை கொடுப்பதையும், கிளை கொடுத்தபின் அத்தசைக்குள் நுழைந்து செல்வதையும் கவனிக் கவும். உள்ளிருக்கும் மடக்கு தசைகள் இரண்டு பிரிவுகளாக இருப்பதை நோக்கவும். ஒரு பிரிவு மேலொட்டாக நீளமான தசைகளாய் இருக்கின்றன. இவற்றின் தசை நாண்கள் கணுக் கையைத் தாண்டி விரல்களைச் சென்றடைகின்றன. அடுத்த

பிரிவு ஆழத்தில் இருப்பதால் ஆழப்பிரிவு என்று சொல்லலாம். இவற்றிலுள்ள தசைகள் முன்கையின் எலும்புகளான அரந்திக்கும் ஆரைக்கும் இடையில் ஒட்டிக் கொண்டிருக்கின்றன. இவை கையை உள் சுழற்றுகின்றன (Pronators). மேலொட்டாக இருக்கும் மடக்கு தசைகள் ஒரு பொது இடத்திலிருந்து உற்பத்தியாகின்றன.

அந்தப் பொது இடம் மேல்கை எலும்பின் உள்மேல கணுவும் (Medial epicondyle) அதன் மேலிருக்கும், உள் மேல் மொக்குக்கோடு (Medial Supra Condylar line) தடிமனுமாகும். இந்தப் பொது இடம் தவிர அரந்தி எலும்பிலிருந்தும் ஆரை எலும்பிலிருந்தும் தசைகள் சிறிதளவு உற்பத்தியாவது உண்டு. இந்த மடக்கு தசைப் பிரிவில் மிகவும் வெளிப்புறமாக உள் வெளிக்கணுவிலிருந்து உற்பத்தியாகும் தசை புரட்டி நீண்ட உருட்டுத் தசை (Pronator teres). இத்தசை அதனுடைய உற்பத்தியிலிருந்து சாய்வாக இறங்கி முன்கையின் மேல்பாகத்தைக் கடந்து ஆரை எலும்புடன் ஒட்டுவதற்குச் செல்கிறது.

ஆரை எலும்பில் அதன் வளைவின் அதிக மேட்டுப் பகுதியில் ஒட்டி இருப்பதைக் கவனிக்கவும். அப்படிச் செல்லும் போது அது ஆரைத் தமனி, ஆரை நரம்பின் மேலொட்டு கிளை, முன்கையிலிருக்கும் நீட்டு தசைகள் ஆகியவற்றிற்கு அடியில் இருக்கிறது. புரட்டி நீண்ட உருட்டுத் தசைக்கு அடியில் தென்படும் தசை மடக்கு தசைகளில் ஒன்றான மேலொட்டு விரல் மடக்கித் தசையின் ஒரு தலையாகும்.

இந்தத் தலை ஆரை எலும்பிலிருந்து உற்பத்தியாகிறது. புரட்டி நீண்ட உருட்டுத் தசைக்கு உள்ளாக அடுத்திருப்பது ஆரை மணிக்கை மடக்கித் (Flexor Carpi radialis) தசை. இதுவும் அதனுடைய உற்பத்தி இடத்திலிருந்து சாய்வாக

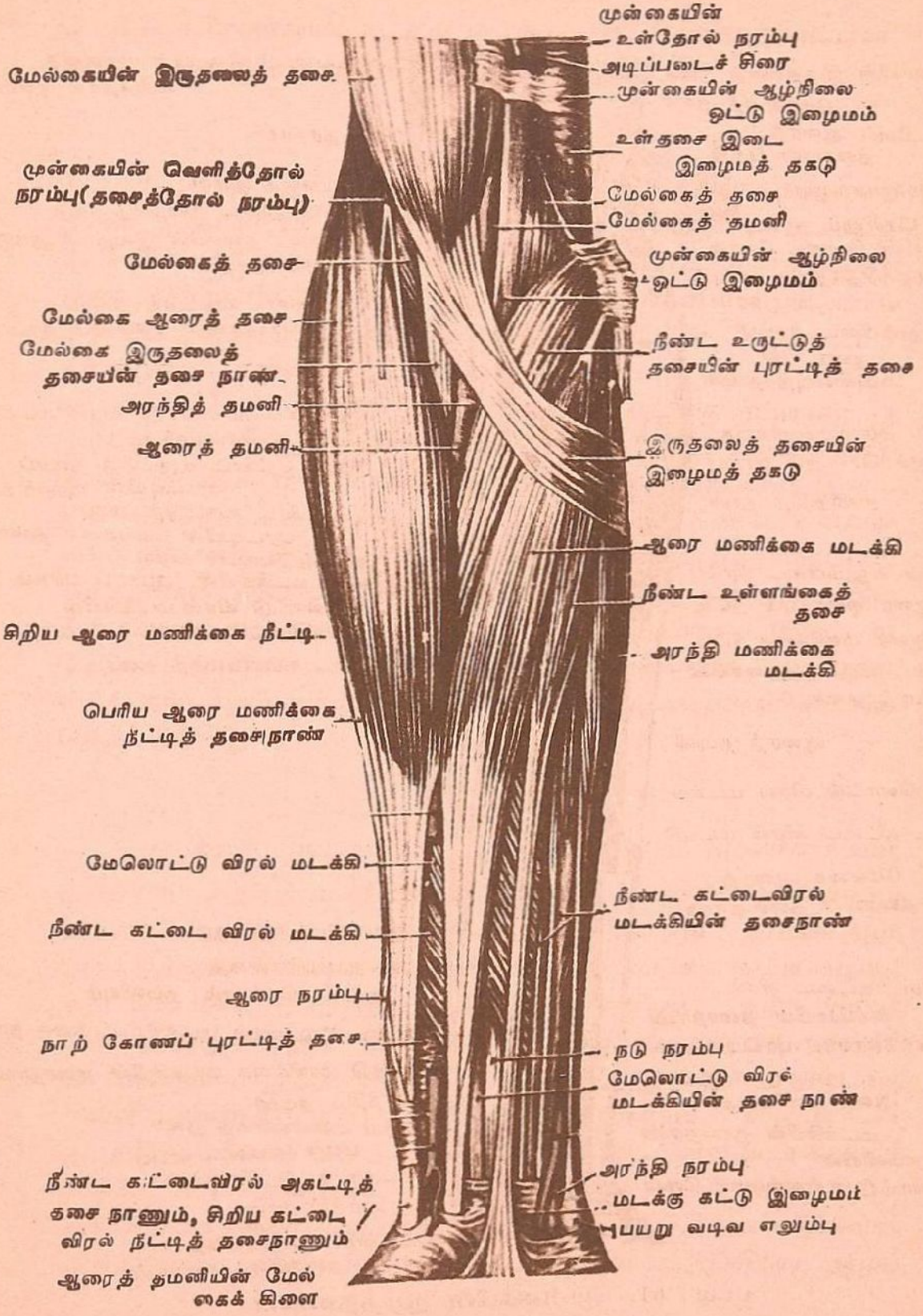

படம் 60. முன்கையின் மேலொட்டுத் தசைகள்

படம் 61. முன்கையின் ஆழத்தசைகள்

இறங்கி முன்கையைக் கடந்து மடக்கு கட்டிழைமத்தகட்டின் வெளிப்பக்கமாக அதனடியில் செல்கிறது.

அந்த இடத்தில் அதற்கு வெளிப்பக்கமாக ஆரைத் தமனி இருப்பதைக் கவனிக்கவும். ஆரை மணிக்கை மடக்கித் தசையின் உட்பக்கமாக இருக்கும் தசை நீண்ட உள்ளங்கைத் தசை (Palmaris longus). இது சில சமயங்களில் இல்லாமல் போய்விடும். அது மடக்கு கட்டிழைமத்தகட்டின் மேலொட்டா கச் சென்று உள்ளங்கை இழைமத்தகட்டுடன் தொடர்வதைக் கவனிக்கவும். முன் கையின் கீழ்ப்பக்கம் மடக்கு கட்டிழைமத் தகட்டுக்குச் சிறிது மேலாக மைய நரம்பு நீண்ட உள்ளங்கைத் தசை நாணுக்கும் மேல்கை ஆரைத் தசை நாணுக்கும் இடை யில் மேலொட்டாகத் தெரிவதைக் காணவும். நீண்ட உள்ளங் கைத் தசைக்கு உள் புறமாக முன்கையின் மேற்புறத்திலிருப்பது அரந்தி மணிக்கை மடக்கித் தசை. முன்கையின் கீழ்ப்பக்கத்தில் நீண்ட உள்ளங்கைத் தசைக்கு உட்புறமாக இருப்பது மேலொட்டு விரல் மடக்கித் தசை. கீழே இது நீண்ட உள்ளங் கைத் தசைக்கும் அரந்தி மணிக்கை மடக்கித் தசைக்குமிடையில் தென்படுகிறது.

மடக்கு கட்டிழைமத் தகட்டிற்கு மேலாக உள் புறத்தில் அரந்தி மணிக்கை மடக்கித் தசைக்கும் மேலொட்டு விரல் மடக்கித் தசைக்குமிடையில் அரந்தி நரம்பையும், அரந்தித் தமனியையும் கண்டுபிடிக்கவும். மடக்கு கட்டிழைமத் தகட்டினருகில் அரந்தி நரம்பும் தமனியும் ஆழ் இழை மத்தைத் துளைத்து மேலொட்டாக வந்து உள்ளங்கைக்குச் செல்கின்றன. 'இந்த இடத்தில் அவை பயறுவடிவ எலும்புக்கு வெளிப்புறமாக இருப்பதையும், பயறுவடிவ எலும்புடன் அரந்தி மணிக்கை மடக்கித்தசை நாண் ஒட்டுவதையும் கவனிக் கவும். உள்ளங்கையில் இவற்றைத்தோல் தசையான சிறிய உள்ளங்கைத்தசை (படம் 39) மூடியிருப்பதைக் கவனிக்கவும். அத்தசையினடியில் அரந்தி நரம்பு மேலொட்டுப்பிரிவு, ஆழப்

பிரிவு என இரு பிரிவுகளாகப் பிரிவதைக் காணவும் (படம் 40) சிறிய உள்ளங்கைத் தசை ஒரு மெலிந்த தோல் தசையாகும். அது மடக்கு கட்டிழைமத்தகட்டிலிருந்தும் உள்ளங்கை இழைமத்தகட்டிலிருந்தும் உற்பத்தியாகிறது. அங்கிருந்துபடுக்கை வாட்டில் குறுக்காகச் சுண்டுவிரல் அடி மேட்டில் (Hypothenar eminence) 2 அல்லது 3 செ.மீ. பரப்பில் தோலுடன் ஒட்டுகிறது. அரந்தி நரம்பின் மேலொட்டு கிளை, ஒருகிளையை இந்தத் தசைக்குக் கொடுப்பதைக் கவனிக்கவும். இத்தசை இயங்கும்போது சுண்டு விரல் மேட்டின் தோலைக் குவிக்கிறது. அப்படிக் குவிக்கும் போது உள்ளங்கையின் பள்ளம் இன்னும் ஆழப்படுத்தப்படுகிறது.

இப்படி ஆழப்படுத்துவது கை நன்றாக ஒரு பொருளைப் பிடிக்க உதவுகிறது. அரந்தி மணிக்கை மடக்கித் தசையின் மேற்பரப்பைச் சுத்தம் செய்து, அதன் உற்பத்தி இடங்களைக் கவனிக்கவும். அது மடக்கு தசைகளின் பொதுவான உற்பத்தி இடமான உள்மேல் கணுவிலிருந்து உற்பத்தியாவதுடன் அரந்தி எலும்பிலிருந்தும் உற்பத்தியாவதைக் கவனிக்கவும். அரந்தி எலும்பில் அது முழங்கை முண்டுத் துருத்தியிலிருந்தும் அதன் பின் விளிம்பின் மேல் மூன்றில் இரண்டு பகுதிகளிலிருந்தும் உற்பத்தியாகிறது. அரந்தி நரம்பை மேல்கையில் உள்மேல் கணுவிற்குப் பின்பக்கம் கண்டுபிடித்து அதைக் கீழ்நோக்கித் தொடரவும்.

அது அரந்தி மணிக்கை மடக்கித் தசை மேல்கை எலும்பிலிருந்து உற்பத்தியாகுமிடத்திற்கும் (உள்மேல் கணு), அரந்தி எலும்பிலிருந்து உற்பத்தியாகுமிடத்திற்கும் (முழங்கை முண்டுத் துருத்தி) இடையில் நுழைவதைக் காணலாம். அப்படி நுழைந்து அது அரந்தி மணிக்கை மடக்கித் தசையினடியில் செல்கிறது. அரந்தி மணிக்கை மடக்கித் தசையை உள்புறமா ஒதுக்கினால் அரந்தி நரம்பு தென்படும். அந்த நரம்புக்கடியில் இருக்கும்பெரிய தசை ஆழ விரல்மடக்கித்தசை (Flexor digitorum profundus) (படம் 61).

அரந்தி நரம்பிலிருந்து அரந்தி மணிக்கை மடக்கித் தசைக்கும், ஆழவிரல் மடக்கித் தசைக்கும் கிளைகளைக் கண்டு பிடிக்கவும். மேலும், முன் கையின் நடுவில் புறங்கைக் கிளை (Dorsal branch of the ulnar nerve) ஆரம்பிப்பதைக் கவனிக்க வும். அது முன்கையின் உள்புறமாய்ச் செல்வதைக் கவனிக்கவும். முன்கையின் கீழ்ப்பக்கத்தில் உள்ளங்கைத் தோல்கிளை (Palmar Cutaneous branchof ulnar nerve) அரந்தி நரம்பிலிருந்து ஆரம்பிப் பதைக் காணவும்.

புரட்டி நீண்ட உருட்டுத் தசை, ஆரை மணிக்கை மடக்கித் தசை, நீண்ட உள்ளங்கைத் தசை ஆகிய தசைகளை நடுவில் வெட்டி மேல்பகுதியை மேலாகவும், கீழ்ப் பகுதியைக்கீழாகவும் ஒதுக்கவும். அப்படி ஒதுக்கும்போது மைய நரம்பு அவற்றுக்குக்கிளைகள் கொடுப்பதைக்காணவும். இத்தசை களை ஒதுக்கிய பின் மேலோட்டுவிரல் மடக்கித் தசை (Flexor digitorum superficialis) மிகவும் நன்றாகத் தெரியும். அதன் ஒரு தலையான ஆரைத் தலையைப் புரட்டி நீண்ட உருட்டுத் தசைக் கடியில் காணவும். அந்தத் தலை ஆரை எலும்பின் சாய்வுத் தடிமனென்று (Oblique line) கூறப்படும் முன்விளிம்பிலிருந்து உற்பத்தியாவதைக் கவனிக்கவும். மையநரம்பு முழங்கைப் பள்ளத்தினருகே மேலொட்டு விரல் மடக்கித் தசையின் ஆரைத் தலைக்கும் மேல்கை அரந்தித் தலைக்குமிடையே செல்வதைக் கவ னிக்கவும்.

மேலொட்டுவிரல் மடக்கித் தசையின் உள் விளிம்பைத் தூக்கி அதனடியில் பார்த்தால் மைய நரம்பு அந்தத் தசையின் ஆழப்பரப்பிலுள்ள இழைமத்துடன் ஒட்டிச்செல்வதைப் பார்க் கலாம். அந்த இடத்தில் அது அத்தசைக்குக் கிளைகள் கொடுக் கின்றது. கீழாகக் கணுக்கை அருகில் மையநரம்பு இத்தசையின் தசை நாண்களுக்கு வெளிப்புறமாக வளைந்து மேலொட்டாகத் தென்படும்.இந்த இடத்தில் அந்நரம்பு ஆரை மணிக்கை மடக்கித் தசைநாணுக்கும் நீண்ட உள்ளங்கைத் தசை நாணுக்கும் இடை யில் மேலொட்டுவிரல் மடக்கித் தசைநாண்களுக்கு மேலோட்ட மாகவும் அமைந்திருக்கிறது. அடியில் இருந்த மைய நரம்பு அதன் வெளி ஓர விளிம்பை வளைந்து கடந்து முன்பக்கத்திற்கு வந்து விட்டதைக் கவனிக்கவும்.

நீண்ட உள்ளங்கைத் தசையைக் கீழ்ப்பக்கமாகத் தள்ளி அது மடக்கு கட்டிழைமத் தகட்டுடன் ஒட்டியிருப்பதையும் உள்ளங்கை இழைமத் தகட்டுடன் தொடர்ந்திருப்பதையும் கவனிக்கவும் (படம் 39). உள்ளங்கை இழைமத்தகட்டையும் அதன் பிரிவுத் துண்டுகளையும் சுத்தப்படுத்தவும். அந்தப் பிரிவுத் துண்டுகளுக் கிடையில் விரல் நரம்புகளும் விரல் தமனிகளும் செல்வதைக் கவனிக்கவும். ஒவ்வொரு துண்டும் கீழாக மடக்கிழைமத்திரை யுடன் ஒட்டி இருப்பதைக் கவனிக்கவும். இதைத் தவிர அவை ஆழப்படுக்கைப் புறங்கை முடிப்பிழைமங்களுடன் ஒட்டி இருப்பதைக் காணவும் (படம் 62). அத்துடன் இது புறங்கை எலும்புகளையும் எலும்பிடைத் தசைகளையும் மூடியிருக் கும் ஆழ் இழைமத்துடனும் தொடர்பு கொள்கிறது (படம் 63). நீண்ட உள்ளங்கைத் தசை நாணையும் உள்ளங்கைஆழ்இழைமத் தகட்டையும் மடக்கு கட்டிழைமத் தகட்டிலிருந்து வெட்டிப் பிரிக்கவும்.

உள்ளங்கை இழைமத் தகட்டுடன் சுண்டு விரலடி ஆழ் இழைமமும், கட்டை விரலடி ஆழ் இழைமமும் தொடர்ந் திருப்பதைக் கவனித்து அவற்றைப் பிரிக்கவும். இப்போது உள்ளங்கை இழைமத்தகட்டைக் கீழாக ஒதுக்கவும். ஒதுக்கும் போது இழைமத்தகட்டின் இரு ஓரங்களிலிருந்து ஆழத்தில் செல் லும் இழைமத் தடுப்புச் சுவர்கள் இடையூறாக இருக்கும். அவை எலும்பிடைத் தசைகளையும் கட்டைவிரல் அகட்டித் தசையை யும் மூடியிருக்கும் ஆழ் இழைமத்துடன் ஒட்டி இருக்கின்றன. இத்தடுப்புச் சுவர்களை வெட்டிவிட்டு இழைமத்தகட்டைக் கீழ்நோக்கித் தள்ளவும். இழைமத்தகட்டின் அடியில் இருக்கும் நரம்புகளையும் தமனிகளையும் சிதைக்காமல் பாதுகாக்கவும்.

உள்ளங்கை இழைமத்தகடு (Palmar aponeurosis)

இதைப் பற்றிய விவரங்களை முன்பு கூறிய இடங்களிலிருந்து கவனித்துக் கொள்ளவும். இது உள்ளங்கைத் தோலுடன் ஒட்டி இருப்பதால் அத்தோலைப் பலப்படுத்துகிறது. இதற்கடியில் இருக்குமிடத்தில் விரல்களின் தசைநாண்களும் நரம்புகளும் தமனிகளும் செல்கின்றன. அவற்றை இத்தகடு பாதுகாக்கின்றது.

பகுத்தாய்வு: சிறிய உள்ளங்கைத் தசையை அகற்றிவிட்டு

படம் 62. உள்ளங்கை இழைமத்தகடு

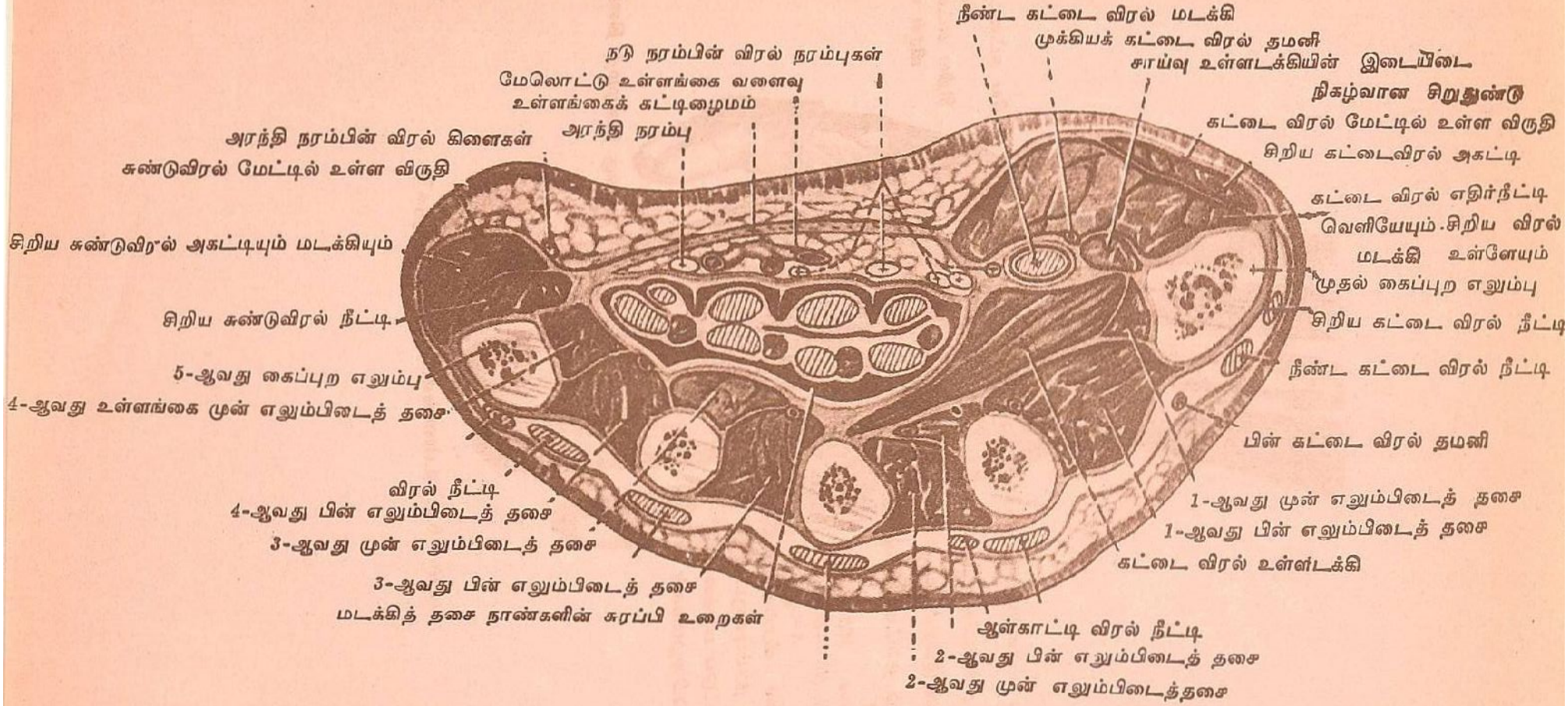

படம் 63. உள்ளங்கையின் சாய்வு வெட்டுத் தோற்றம்

அரந்தி நரம்பையும் தமனியையும் கீழாக ஆராயவும். சுண்டு விரல் தசைகளுக்குள் நரம்பின் ஆழப்பிரிவு செல்வதைக் கவனிக்கவும். அரந்தித் தமனி உள்ளங்கை மேலொட்டு வளைவாகச் செல்வதைக் காணவும். இவ்வளைவிலிருந்து விரல்களுக்குக் கிளைகள் செல்வதையும் அத்துடன் அரந்தி நரம்பின் விரல்கிளைகள் உடன் செல்வதையும் காணலாம். உள்ளங்கை மேலொட்டு வளைவு அரந்தி நரம்புகளிலிருந்து வரும் கிளைகளுக்கு மேலொட்டாகவும் இருப்பதைக்காணவும். மடக்குதசை நாண்கள் இவற்றிற்கெல்லாம் அடியில் இருப்பதைக் கவனிக்கவும். மைய நரம்பை மடக்கு கட்டிழைமத்தகட்டின் மேலே காணவும். அதைப் பிடித்து இழுத்தால் கட்டிழைமத்திற்குக் கீழே அது அசைவதைக் காணலாம். இந்நரம்பின் கிளைகளைச் சுத்தம் செய்யவும் (படம் 49). கட்டிழைமத்திற்குக் கீழே, வெகு அருகில் அது கட்டை விரலடித் தசைகளுக்கு வளைந்து பின் செல்லும் கிளை (Recurrent Branch) ஒன்று கொடுக்கிறது. அதன்பின் அதுவிரல் நரம்புகளாகப் பிரிகின்றது. அதிலிருந்து உற்பத்தியாகும் கடைசி உள் விரல் நரம்பு இரண்டாகப் பிரிந்து நடு விரலுக்கும் மோதிர விரலுக்குமிடையே உள்ள அண்மைப்பகுதிகளுக்குச் செல்கிறது. இது அரந்தி நரம்பின் விரல்கிளையுடன் தொடர்பு கொண்டுள்ளது. ஆள்காட்டி விரலில் வெளிப்பக்கத்தை உணர்வூட்டும் கிளை முதலாவது புழுத்தசைக்கு ஒரு கிளை கொடுக்கிறது. ஆள் காட்டி விரலுக்கும் நடு விரலுக்குமிடையே செல்லும் கிளை இரண்டாவது புழுத் தசைக்கும் ஒரு கிளை கொடுக்கிறது. விரல் நரம்புகளை ஒருவிரலின் நுனிவரை தொடரவும். அத்த விரல் முனையைத் தாண்டி அவை நகத்தடிக்குச் செல்வதைக் கவனிக்கவும். மடக்கிழைமத்திரையை ஒரு விரலில் சுத்தம் செய்யவும். அது விரல் எலும்புகளுக்கு முன்னால் தடித்திருப்பதையும் விரல் மூட்டுகளுக்கு முன்னால் மெலிந்திருப்பதையும் கவனிக்கவும் (படம் 64).

மேலொட்டு உள்ளங்கை வளைவு (Superficial Palmar Arch)

இவ்வளைவு அரந்தித் தமனியின் மேலொட்டுக் கிளையால் உண்டாக்கப்படுகிறது. அதனுடைய வெளி எல்லையில் ஆரைத் தமனியின் ஒருகிளை சேருகிறது. இக்கிளை ஆரைத் தமனியின் மேலொட்டு உள்ளங்கைக் கிளையாக இருக்கலாம்

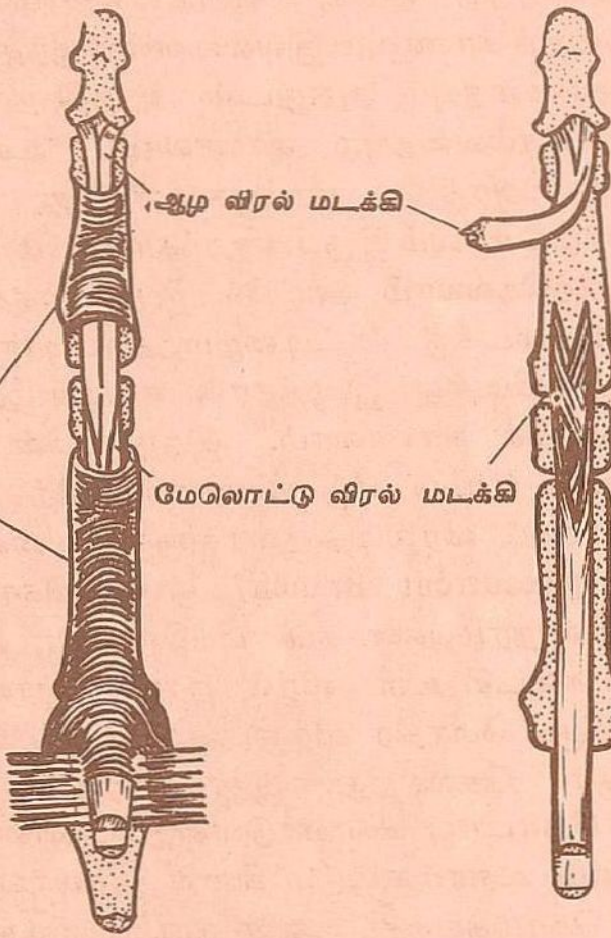

படம் 64. கைவிரல் மடக்கு இழைமத்திரை

அல்லது ஆரைத் தமனியின் கிளையான கட்டைவிரல்நீட்டிக் கிளையிலிருந்து வரலாம் அல்லது ஆரைத் தமனியின் ஆரைச் சுட்டுவிரல் கிளையிலிருந்து வரலாம். அது ஆரம்பிக்குமிடம் கட்டிழைமைத்தகட்டின் முன் பயறுவடிவ எலும்புக்குக் கீழே இருக்கும் இடமாகும். அங்கிருந்து அது முழி (Hamate) எலும்பின் கொக்கியைக் கடந்து வெளிப்புறமாக வளைந்து உள்ளங்கை இழைமத்தகட்டிற்கடியில் ஆரைத் தமனியின் ஒரு கிளையுடன் இணைகிறது. அதனுடைய கீழ் எல்லை கட்டைவிரலை நன்றாக

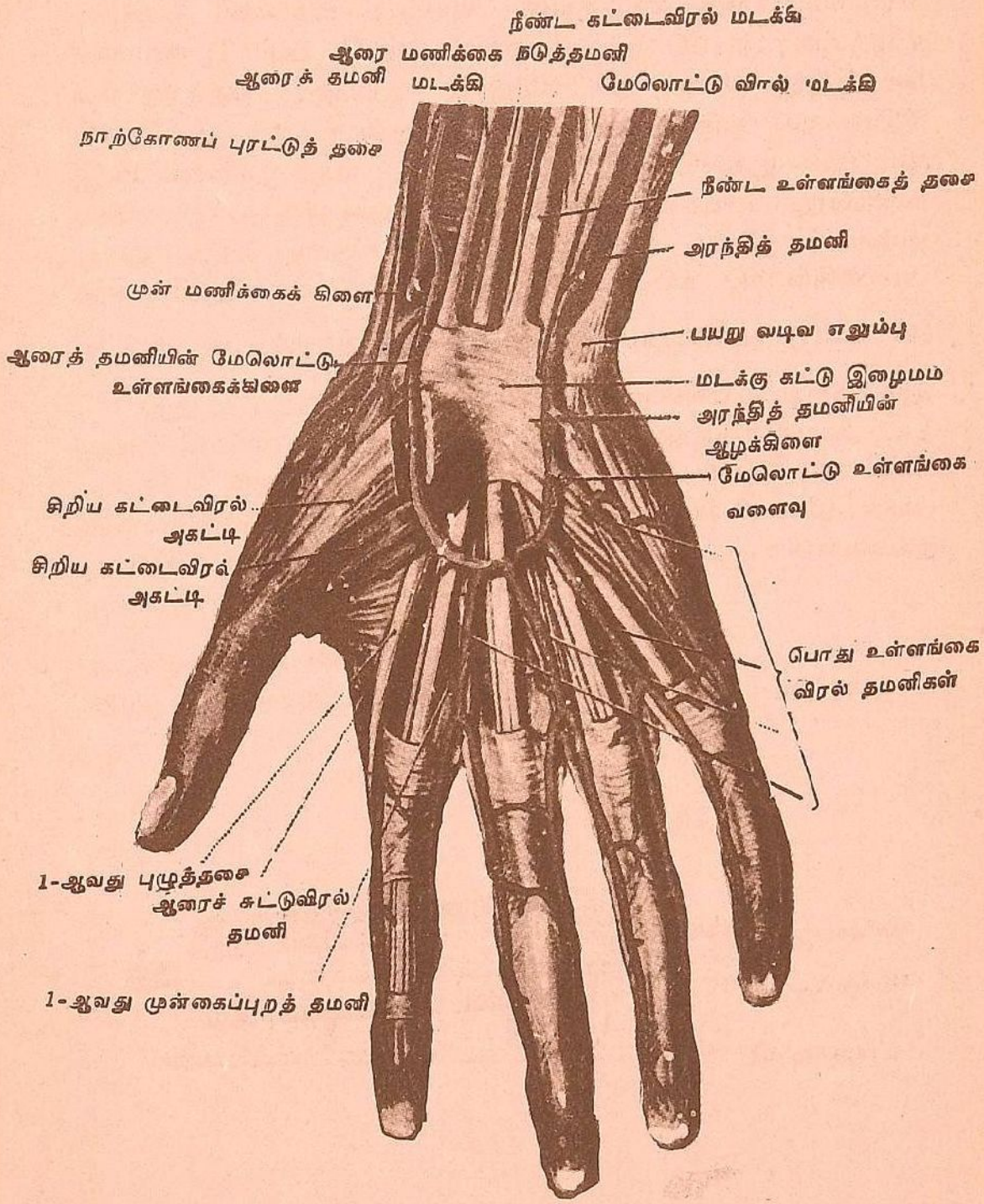

படம் 65. மேலொட்டு உள்ளங்கை வளைவு

நீட்டி அதன் முனையிலிருந்து ஒரு படுக்கைக் கோட்டை வரைந்தால் அக் கோட்டின் வளைவு ஆகும். அதற்கு நான்கு முக்கியக் கிளைகள் உள்ளன. அவற்றுக்கு உள்ளங்கைவிரல் கிளைகள் (Palmar Digital Arteries) என்று பெயர். அவற்றில் உள் ஓரத்தில் இருப்பது சுண்டுவிரலின் உள் ஓரத்திற்குச் செல்கிறது. மற்ற மூன்று கிளைகள் உள் நான்கு விரல்களின் இடைவெளிகளுக்குள் இரண்டாகப் பிரிந்து சென்று அவற்றின் அண்மைப் பகுதிகளுக்குச் செல்கின்றன. விரல்களின் ஓரங்களில் ஓடும் விரல் தமனிகள் விரல் நுனியில் ஒன்றோடொன்று இணைப்புத் தமனிகள் மூலம் இணைப்பம் கொள்கின்றன.

மடக்கு கட்டிழைமத் தகடு (Flexor Retinaculam) *(படம் 40)*

இது பற்றி ஏற்கெனவே விவரிக்கப்பட்டிருக்கிறது. அதன் மேலொட்டாக அரந்தி நரம்பு, அரந்தித் தமனி, அத்துடன் இணைந்து செல்லும் சிரைகள், அரந்தி நரம்பின் உள்ளங்கைத் தோல் நரம்பு (**Palmar Cutaneous Branch**), மைய நரம்பின் உள்ளங்கைத் தோல் நரம்பு, நீண்ட உள்ளங்கைத் தசை நாண் ஆகியவை உள்ளன.

மடக்கு தசை நாண்களின் சுரப்பி உறைகள்
(Synovial Sheaths of the Flexor Tendon) *(படம் 66, 67).*

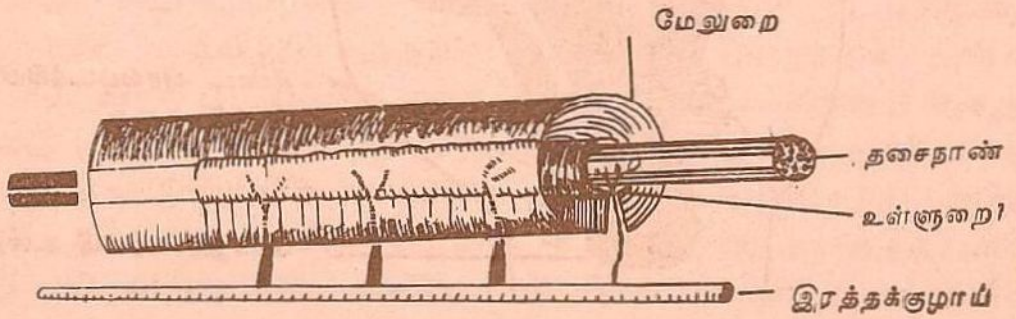

படம் 66. சுரப்பி உறைகள்

தசை நாண்கள், மடக்கு கட்டிழைமத்தின் வழியாகவும் மடக்கிழைமத்திரை வழியாகவும் செல்கின்றன. அவை இயங்கும்போது அவற்றிற்குப் பின்புறம் இருக்கும் எலும்புகளை அசைப்பதாலும் முன்புறம் இருக்கும் உறைகள் மீது மோதுவதாலும் இவை சிதைவுறலாம். இதைத் தவிர்க்க இத்தசை நாண்களைச் சுற்றி நீர் அடைக்கப்பட்ட உறைகள் இருக்கின்றன. இவ்வுறைகளுக்குச் சுரப்பி உறைகள் (**Synovial Sheaths**) என்று பெயர். ஆள்காட்டி விரல், நடுவிரல், மோதிரவிரல் என்ற

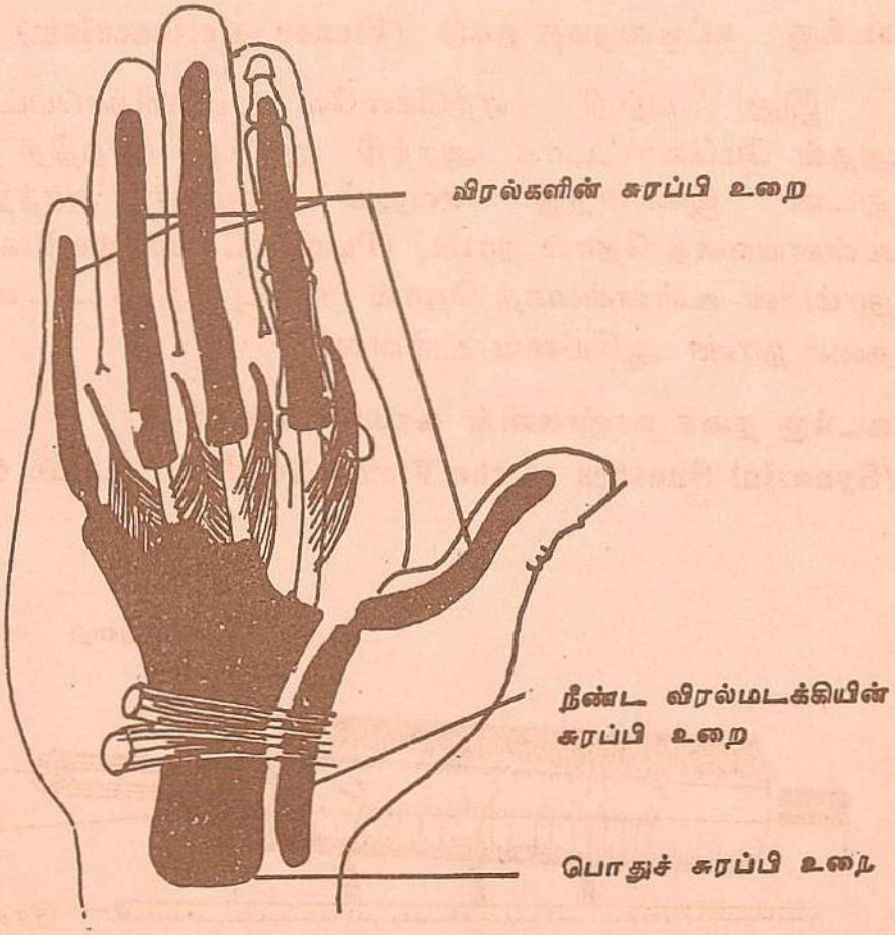

படம் 67. உள்ளங்கைத் தசைநாண்களின் சுரப்பி உறைகள்

மூன்று விரல்களிலும் இச்சுரப்பி உறைகள் தனித்தனியாக இருக்கின்றன. அவை மேலொட்டு விரல் மடக்கி, ஆழ விரல் மடக்கி (Fexor digitorum profundus) ஆகிய இருதசை நாண்களையும் சுற்றிக்கொண்டு இருக்கின்றன. ஆழ விரல்மடக்கி கடைசி விரல் எலும்பில் ஒட்டும் இடத்திலிருந்து அவற்றின் புறங்கை எலும்பின் தலைவரை இந்த உறைகள் அவற்றை மூடியிருக்கின்றன. இந்த உறை இரண்டு பகுதியாக உள்ளது. ஒன்று அவற்றை அடுத்து மூடியிருக்கும் குழாய்; மற்றொன்று அதற்கு வெளியில் இருக்கும் குழாய். இவற்றிற்கு இடையில் சிறிது சுரப்பி நீர் உள்ளது. இவ்வமைப்பு வெளி இருக்கும் குழாய் உள்ளிருக்கும் குழாயுடன் சிதைவின்றி உரசிச் செல்லப் பயன்படுகிறது. உள்ளிருக்கும் குழாய் நாண்களுடன் ஒட்டியிருக்கிறது. வெளியிருக்கும் குழாய் மடக்கிழைமத் திரையுடன் (Fibrous flexor sheath) ஒட்டியிருக்கிறது. சில வேளைகளில் இந்த இரண்டு உறைகளுக்கிடையில் தசை நாண் வெளியிலிருந்து உள்ளே தள்ளிக்கொண்டு நுழைந்த மாதிரி ஒரு தோற்றம் அமையும். இந்த இரு இடங்களில் தசை நாண் உள்ளே நுழைந்து சென்ற இடைவெளி மூலமாகத் தசைநாண்களுக்கு இரத்தக் குழாய்களும் நரம்புகளும் செல்கின்றன. கட்டை விரலில் நீண்ட கட்டை விரல் மடக்கித் (Flexor pollicis longus) தசை நாணுக்கு ஒரு தனிச் சுரப்பி உறை உள்ளது. இது கட்டை விரலின் கடைசி எலும்பின் அடியிலிருந்து ஆரம்பிக்கிறது. அது கையில் கட்டைவிரலில் மட்டுமன்றி, மடக்கு கட்டிழைமத் தகட்டின் அடியிலும் அதற்கு மேலும் சிறிது தூரம் நீண்ட கட்டை விரல் மடக்கியின் தசை நாணை மூடிக்கொண்டுள்ளது. சுண்டு விரலில் தசைநாண்களின் சுரப்பி உறை, மற்ற விரல்கள் போல் சுண்டுவிரலின் கடைசி எலும்பின் அடியிலிருந்து ஆரம்பிக்கிறது. அது சுண்டு விரலில் மட்டுமன்றி, அதைத்தாண்டி ஆழ விரல் மடக்கி, மேலொட்டு விரல் மடக்கித் தசைகளின் தசை நாண் கூட்டத்தை மொத்தமாக மூடியுள்ள பொதுச் சுரப்பி உறையுடன் தொடர்ச்சியாக அமைந்துள்ளது. இந்தப் பொது உறை மடக்கு கட்டிழைமத் தகட்டிற்கு அடியில் இருப்பதுடன் முன் கையில் 2 அல்லது 3 செ. மீ. தூரம் வரை பரவியுள்ளது. இந்த நடு மூன்று விரல்களில் சுரப்பி உறைகளுக்கும் பொது உறைக்கும் நடுவில் இடைவெளி உள்ளது ஒரு வகையில்

நல்லது. இந்த இடத்தில்தான் ஆழ விரல் மடக்கியிலிருந்து உற்பத்தியாகும் புழுத் தசைகள் உறையிலிருந்து வெளி வரும் இடம் இருக்கிறது.

மருத்துவச் சிறப்பு: (Applied Anatomy)

சுண்டு விரலிலோ, கட்டை விரலிலோ கிருமிநோய் (Infection) ஏற்படுமானால், அது அவ்விரல்களில் மட்டுமல்லா மல் அவற்றின் சுரப்பி உறைகள் மூலமாகப் பொது உறைக்குச் செல்லக்கூடும். இதனால் உள்ளங்கையிலும் முன்கையின் கீழ்ப் பாகத்திலும் வீக்கம் ஏற்படக் கூடும். இப்போது உறை, மடக்கு கட்டிழைமத் தகட்டிற்குக் கீழிருப்பதாலும் மடக்கு கட்டிழைமத் தகடு விரியக்கூடிய தன்மையில்லாமல் இருப்பதாலும் அதன் கீழிருக்கும் மைய நரம்பு அழுத்தப்படலாம். அதன் தசை நாண்கள் அழுத்தப்படுமானால் இரத்த ஓட்டம் தடைப்பட்டு அழுகிவிடலாம். இந்த நிலைக்கு முன்கைக் குகை இணைப் போக்கு (Carpal tunnel Syndrome) என்று பெயர்.

ஆரை மணிக்கை மடக்கித் தசை நாணுக்கு ஒரு தனிச் சுரப்பி உறை இருப்பதைக் கவனிக்கவும்.

பகுத்தாய்வு

சுரப்பி உறையைத் தனியாக எடுத்துக் காட்டுவது மிகவும் கடினம். பீச்சி (Syringe) கொண்டு இவ்வுறைகளினுள் தண்ணீ ரையோ வேறு ஏதாவது நிறமுள்ள நீரையோ அதனுள் செலுத்திப் பார்க்க முயற்சிக்கவும். முயற்சியில் வெற்றி கிடைத் தால் இவ்வுறைகளைக் காணமுடியும். நீர் செலுத்தும் முயற்சி பயனளிக்காவிடில் அறுத்துப் பார்க்கவும். இவ்வுறையின் மேல் குழாயை அறுத்து அதனுள்பாகம் வழவழப்பாக இருப்பதைப் பார்க்கவும். தசை நாணை மூடியுள்ள உள் குழாயின் வெளிப் பக்கம் வழவழப்பாக இருப்பதைப் பார்க்கவும். ஒரு விரலில் இவ்வுறையை நீட்டு வாக்கில் முழு நீளமும் அறுக்கவும். அந்த உறை எலும்புகளின் முன்னால் தடித்தும் மூட்டுகளின் முன் னால் மெலிந்தும் இருப்பதைக் காணவும். விரல்களின் தசை நாண்களைத் தூக்கி அதனடியில் அதற்கும், விரல் எலும்பின்

உறைகளுக்குமிடையில் ஒட்டியிருக்கும் தொகுதிக்கோடுகளைப் (Vincula) பார்க்கவும் (படம் 68.) இவை இருவகைப்படும். ஒரு

படம் 68. தொகுதிக்கோடு

வகை சிறியவை. அவை தசை நாணின் நுனி எலும்புடன் ஒட்டு மிடத்தில் அமைந்துள்ளன. இவற்றிற்குப் பெயர் குட்டை வின் குலா (**Vincula brevia**). மறுவகை - நீளமானவை. அவை இவற் றிற்குச் சற்றுத் தள்ளி அமைந்துள்ளன. அவற்றிற்கு நெட்டை வின்குலா (**Vincula longa**) என்று பெயர். இவை மூலமாகத் தசை நாண்களுக்கு இரத்தக் குழாய்கள் செல்கின்றன.

மடக்கு கட்டிழைமத்தகட்டை நடுவில் மைய நரம்பு கெடாமல் வெட்டவும். அதன் இரு பாகங்களையும் ஓரமாக ஒதுக்கியபின் முன்கையிலிருந்து உள்ளங்கைக்குச் செல்லும் மைய நரம்பு, மடக்கு தசை நாண்கள் இவற்றைத் தொடர்ச்சியாக நோக் கவும். மேலொட்டு விரல் மடக்கியின் தசைநாண்களைச் சுத்தப் படுத்தவும். அது உள் நான்கு விரல்களுக்குச் (கட்டை விரல் தவிர) செல்வதைக் காணலாம். விரல்களின் நடு எலும்பின் அடிப்பாகத்தில் அவை ஒட்டுவதைக் கவனிக்கவும். மேலொட்டு தசை (**Superficialis**) நாண்களுக்கடியில் ஆழத்தசை (**Profundus**) நாண்கள் இருப்பதைக் கவனிக்கவும். மேலொட்டு தசை நாண் விரலின் நடுஎலும்பினடியில் ஒட்டுமுன் இரண்டாகப் பிரிவதைக் காணவும். அவ்விரு பிரிவுகளினூடாக ஆழத் தசை நாண் கடைசி விரல் எலும்பிற்குச் செல்கிறது. மேலும், மேலொட்டு தசை நாணின் இருபிரிவுகள், ஆழத் தசை நாணைக் கடந்துசெல்ல அனுமதித்துவிட்டு, அதன் பின்னால் இரு பிரிவுகளும் ஒன்றொடு ஒன்று இணைந்துகொள்கின்றன. (படம் 64.)

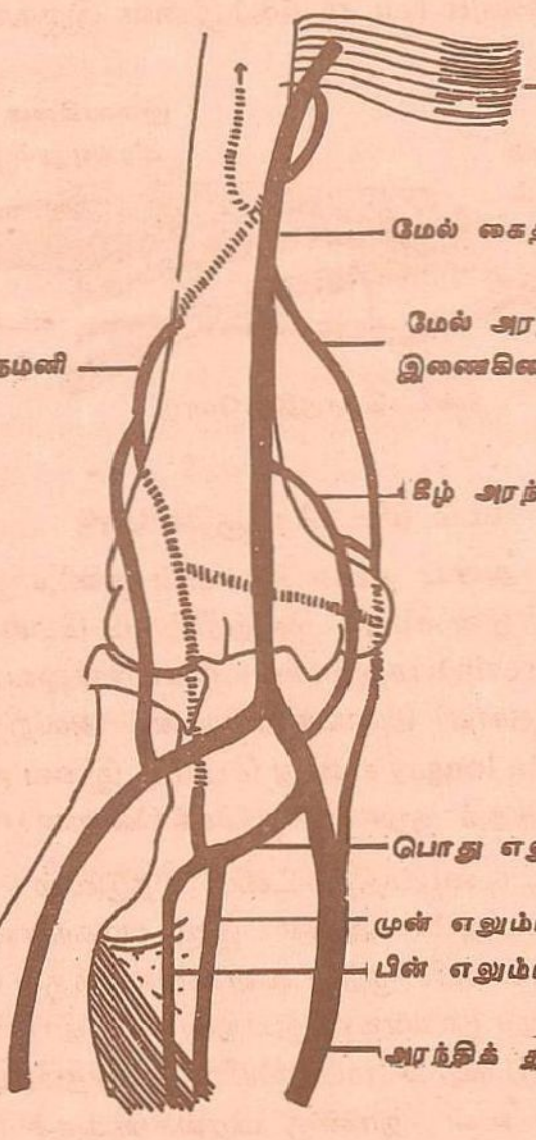

படம் 69. முழங்கை மூட்டைச் சுற்றிய தமனிகள்

முன்கையில் மேலொட்டு விரல் மடக்கியின் மேல்கை அரந்தித் தலையைக் காணவும். அதன் மேல் படுக்கைவாட்டில் வெட்டவும். கீழ்ப்பகுதியை வெளிப்புறமாக ஒதுக்கவும். அப்போது அதனடியிலுள்ள முன்கையின் ஆழத்தசைகளும் மைய நரம்பும் அரந்தித் தமனியும் தென்படும். மைய நரம்பை மேலொட்டு விரல் மடக்கியின் ஆழப்பரப்பிலுள்ள இழைமத்

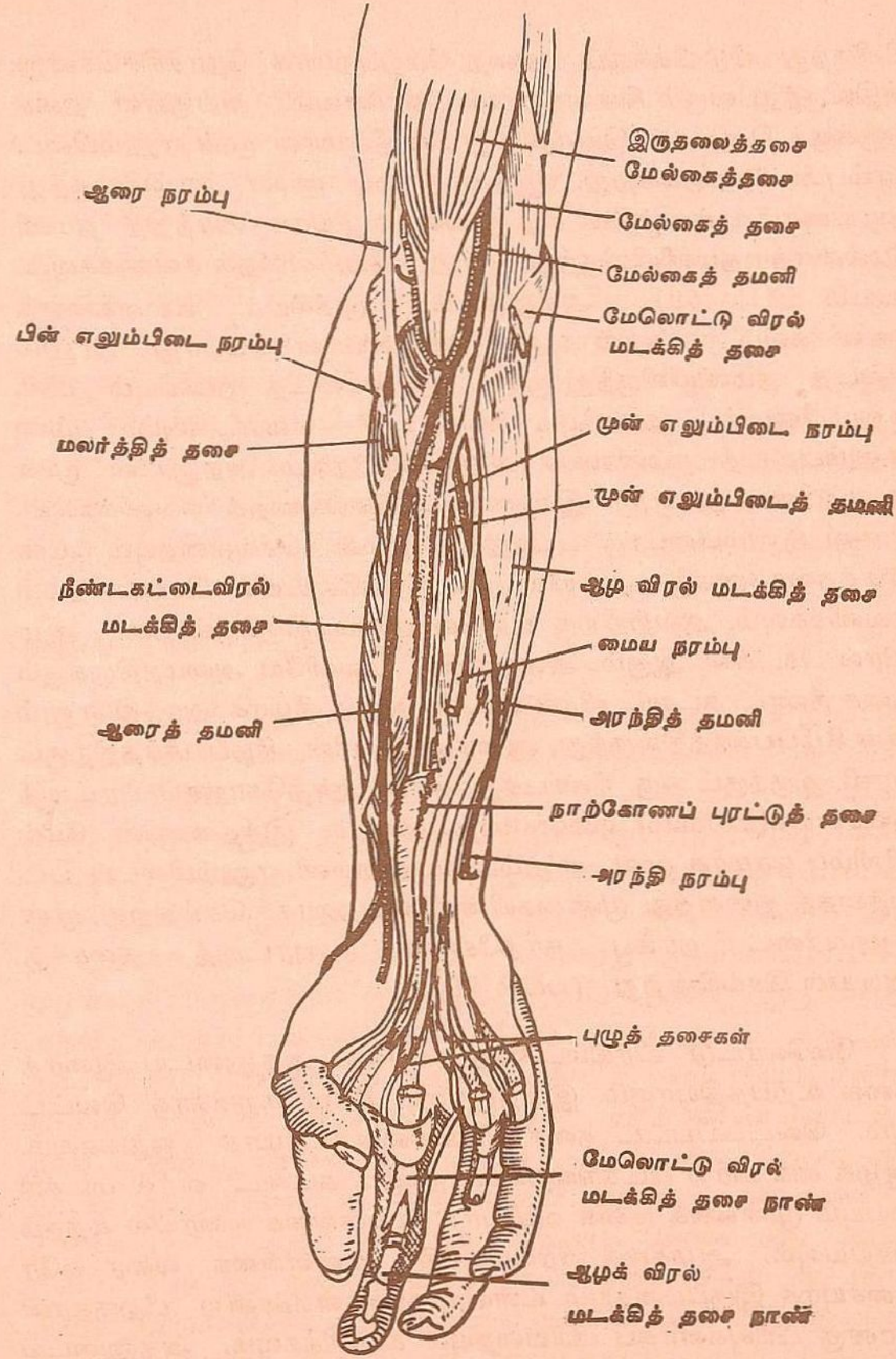

படம் 70. முன் எலும்பிடைத் தமனியும் நரம்பும்

திலிருந்து விடுவிக்கவும். அதை மேற்புறமாக நோக்கிச்சென்று அதிலிருந்து வரும் கிளைகளைக் காணவும். அங்குள்ள தசைகளுக்குக் கிளைகள் கொடுப்பதுடன் நீளமான முன் எலும்பிடை நரம்பும் கொடுக்கிறது. இந்த நரம்பு மைய நரம்பிலிருந்து முழங்கைப் பள்ளத்தின் கீழ் முனை வழியாக அரந்தித் தமனி மேல்கைத் தமனியிலிருந்து உற்பத்தியாவதைக் கவனிக்கவும். (படம் 61, 69). அதனுடைய முக்கியக் கிளைகளைக் கவனிக்கவும். அதன் ஒரு கிளையான பொது எலும்பிடைத் தமனியிலிருந்து முன் எலும்பிடைத் தமனியும் பின் எலும்பிடைத் தமனியும் வருவதைக் கவனிக்கவும். முன் எலும்பிடைத் தமனியைச் சுத்தப்படுத்தவும். அதனுடன் முன் எலும்பிடை நரம்பும் இணைந்து செல்வதைக் கவனிக்கவும். அவை எலும்பிடைப் படலத்தின் முன் செல்வதையும் முன் கைத்தசைகளுக்கு அடியில் அவற்றுக்கிடையில் செல்வதையும் கவனிக்கவும். அவற்றிற்கு உள்ளே அமைந்திருக்கும் தசை, ஆழ விரல் மடக்கி ஆகும். அவற்றிற்கு வெளியே அமைந்திருக்கும் தசை நீண்ட கட்டை விரல் மடக்கி ஆகும். கீழாக அரந்தி எலும்பின் கீழ்ப்பக்கத்திலிருந்து, ஆரை எலும்பின் கீழ்ப்பக்கத்திற்குப் பரவி இருக்கும் ஒரு நீண்டசதுரமான நாற்கோணப் புரட்டித் தசையைக்(Pronator quadratus)காணவும். இத்தசையின் மேல் விளிம்பு ஓரமாக முன் எலும்பிடைத் தமனி எலும்பிடைப் படலத்தைத் துளைத்து முன்கையின் பின்புறமாகச் செல்கிறது. முன் எலும்பிடை நரம்பு நாற்கோணப் புரட்டித் தசைக்கு அடியில் செல்கின்றது (படம் 70).

மேலொட்டு விரல்மடக்கித் தசையை அதனுடைய ஆரைத் தலை உற்பத்தியாகும் இடத்திற்குக் கீழே குறுக்காக வெட்டவும். வெட்டப்பட்ட தசை நாண்களைக் கீழாக ஒதுக்கவும். ஆழக் கை விரல் மடக்கியையும் நீண்ட கட்டை விரல் மடக்கியையும் முன்கைக் குகை வழியாக உள்ளங்கை வரையில் சுத்தம் செய்யவும். ஆழக்கை விரல்மடக்கி உள்ளங்கை வரை ஒரே தசையாக இருப்பதையும் உள்ளங்கைக்குள் சென்ற பிறகுதான் நான்கு பிரிவுகளாகப் பிரிவதையும் கவனிக்கவும். அதனுடைய நான்கு பிரிவுகளிலிருந்தும் மண்புழு போன்ற தோற்றமுள்ள புழுத் தசைகள் உற்பத்தியாவதைக் கவனிக்கவும். புழுத்

தசைகளைச் சுத்தம் செய்யவும். புழுத்தசை நாண் விரல் களின் வெளி ஓரமாக விரல்களின் பின்னால் செல்வதைப் பார்க்கவும் (படம் 70). அவை விரல்களைக் கடந்து விரல்களின் பின்பக்கம் அமைந்துள்ள நீட்டு தசைநாண் தகட்டுடன் ஒட் டச் செல்கின்றன. ஆழ விரல் மடக்கி அரந்தி எலும்பின் முன் பரப்பிலும் உள்பரப்பிலும் உற்பத்தியாவதைக் கவனிக்கவும். அதற்கு அரந்தி நரம்பும் முன் எலும்பிடை நரம்பும் கிளை கள் கொடுப்பதைக் கவனிக்கவும். நாற்கோணப் புரட்டித் தசையை நடுவில் வெட்டவும். இரு பகுதியை ஓரமாக ஒதுக் கிய பின் முன் எலும்பிடை நரம்பைச் சுத்தம் செய்யவும். அது நாற்கோணப் புரட்டித் தசைக்குக் கொடுக்கும் கிளையைக் கண்டுபிடிக்கவும். அது கணுக்கை மூட்டுக்கு முன்னால் சென்று அந்த மூட்டுக்கும் கீழ் ஆரை அரந்தி மூட்டுக்கும் கிளைகள் கொடுப்பதைக் காணலாம்.

ஆரைத் தமனி (படம் 61)

இத்தமனி முழங்கைப் பள்ளத்தில் ஆரை எலும்பின் கழுத்தளவில் மேல்கைத் தமனியின் ஒருகிளையாக ஆரம்பிக் கிறது. நீண்ட ஆரைமணிக்கை நீட்டித் தசைக்கும், மேல்கை ஆரைத் தசைக்கும் இடையில் இருக்கிறது. அது கீழாகவும், வெளிப்புறமாகவும் இறங்குகிறது. மேலாக அதை மேல்கை ஆரைத்தசை மூடியிருக்கிறது. மற்ற இடங்களில் அது தோலுக்கடியில் இருக்கிறது. ஆரைத் தமனியினடியில் முழங்கைப்பள்ளத்தில் இருதலைத் தசை நாண் இருக்கிறது. அதன்பின் அது மலர்த்தித்தசை மீதும் புரட்டி நீண்ட உருட்டுத் தசை மீதும், மேலொட்டு விரல் மடக்கியின் தலை மீதும், நீண்ட கட்டல் விரல் மடக்கி மீதும், ஆரை நாற்கோணப்புரட்டித் தசை மீதும் ஆரையின் கீழ் முனை மீதும் இருக்கிறது. அத் துடன் ஆரைத்தமனியின் இருபக்கமும் அதன் இணை கிளைகள் இருக்கின்றன. ஆரை நரம்பின் மேலொட்டுகிளை அது புரட்டி நீண்ட உருட்டுத் தசையைக் கடக்குமிடத்தில் அத்துடன் இருக் கிறது. கீழ்முனையில் அது ஆரை எலும்பின் முன்னால் இருக்கும் போது அதனைத் தோல் மட்டும் மூடியிருப்பதால் இத் தமனி யின் துடிப்பை ஆரை எலும்பின் மேல் அழுத்தி உணரலாம்.

அரந்தித் தமனி *(படம் 61)*

இது முழங்கைப்பள்ளத்தில் ஆரை எலும்பின் கழுத்தளவில் மேல்கைத் தமனியின் ஒருகிளையாக உற்பத்தியாகிறது. அங்கிருந்து அது புரட்டித்தசை, ஆரை மணிக்கை மடக்கித்தசை, நீண்ட உள்ளங்கைத்தசை, மேலொட்டு விரல் மடக்கிஆகிய தசைகளுக்கடியில் சென்று கையின் உள்பக்கத்தை அடைகிறது. கையின் நடுவில் அரந்தி மணிக்கை மடக்கித்தசை மூடியிருக்கிறது. அது உற்பத்தியாகும் இடத்தில் மேல்கைத் தசைக்கு முன்னால் அமர்ந்திருக்கிறது. பின் ஆழ விரல்மடக்கித் தசை மேல் செல்கிறது. முழங்கைக்குக் கீழாக மைய நரம்பு அதற்கு உள்ளே இருக்கிறது. 2. 5 செ.மீ. தள்ளி கீழாக இத்தமனி நரம்பின் குறுக்காக நரம்பைக் கடக்கிறது. இவ்வாறு குறுக்காகக் கடக்குமிடத்தில் புரட்டித்தசையின் அரந்தித் தலை இருக்கிறது. கீழாக அது ஆழ விரல் மடக்கித் தசை மீது செல்லும்போது உள்பக்கம் அரந்தி மணிக்கை மடக்கித் தசையும் வெளிப்பக்கம் மேலொட்டு விரல் மடக்கித் தசையும் இருக்கின்றன. முன்கையின் கீழ்ப்பாதியில் அது தோலுக்கும் ஆழ் இழைமத்துக்கும் அடியில் இருக்கிறது. அரந்தித் தமனியுடன் இரண்டுகிளைகள் தொடர்கின்றன. அதன் கீழ், மூன்றில் இரண்டு பங்கில் அரந்தி நரம்பு அதன் உள்பக்கமாகத் தொடர்ந்து வருகிறது. கணுக்கையின் உள்பக்கமாக அது மடக்கு கட்டிழைமத் தகட்டை முன்புறமாகக் கடக்கிறது. அந்த இடத்தில் அரந்தி நரம்பும் பயறு வடிவ எலும்பும் அதன் உட்புறமாக இருக்கின்றன. அதைக் கட்டிழைமத்தகட்டின் மேலொட்டுப் பகுதி மூடியிருப்பதுடன் சிறிய உள்ளங்கைத் தோலும் இருக்கின்றது. கட்டிழைமத் தகட்டைக் கடந்து சிறிது தூரம் சென்ற பின் அது ஆழக்கிளையைக் கொடுத்துவிட்டு உள்ளங்கை மேலொட்டு வளைவாகச் செல்கிறது (படம் 65).

கிளைகள்

ஆரைப்பின்வளையும் கிளை (Radial recurrent artery) *(படம் 69)*

இத்தமனி முழங்கையின் கீழே உற்பத்தியாகிறது. அது ஆரை நரம்பின் மேலொட்டு கிளைக்கும் ஆழக்கிளைக்கும்

இடையே சென்று மேல்கை ஆரைத் தசைக்கும் பின்னால் மேல் நோக்கிச் செல்கிறது. இங்கு அது முள் தசைக்கும் **(Supinator),** மேல்கைத் தசைக்கும் முன்புறமாக இருக்கும். இது ஆழ்கைத் தமனியின் கிளையான ஆரை இணைகிளைத் தமனியுடன் இணைப்பு ஏற்படுத்திக் கொள்கிறது.

உள்ளங்கை முன் கிளை (Palmar carpal branch) *(படம் 71)*

இது நாற்கோணப் புரட்டுத் தசையின் கீழ் விளிம்பு அருகில் உற்பத்தியாகிறது. இது முன்கை எலும்புகளின் முன்னால் செல்லும்போது அரந்தித் தமனியின் உள்ளங்கை முன் கிளையுடன் இணைப்பம் ஏற்படுத்திக் கொள்கிறது. இவ் விணைப்பத்துடன் முன் எலும்பிடைத் தமனியிலிருந்து ஒரு கிளையும், ஆழ உள்ளங்கை வளைவிலிருந்து வரும் பின் வளைவுக் கிளைகளும் சேருகின்றன. இவையெல்லாம் இணைந்து ஓர் உள்ளங்கை வளைவை ஏற்படுத்துகின்றன. இந்த வளைவு அருகிலிருக்கும் கணுக்கை மூட்டுக்கும், எலும்புகளுக்கும் இரத்தம் கொடுக்கின்றது.

மேலொட்டு உள்ளங்கைக் கிளை (Superficial palmar branch)

ஆரைத் தமனியிலிருந்து கணுக்கையின் வெளி விளிம்பின் ஓரமாக இது ஆரம்பமாகிறது. கட்டைவிரலடி மேட்டில் மெலொட்டாகக் கீழிறங்குகிறது. அவ்விடத்திலுள்ள தசை களுக்குக் கிளைகள் கொடுக்கின்றது. அத்துடன் சில சமயம் அது அரந்தித் தமனியின் மேலொட்டு உள்ளங்கை வளைவின் வெளி முனையுடன் இணையலாம்.

அரந்தித் தமனியின் கிளைகள்

முன் அரந்திப் பின்வளையும் கிளை (Anterior ulnar recurrent)

முழங்கை மூட்டிற்குக் கீழே இது அரந்தித் தமனியில் உற் பத்தியாகி மேல்கைத் தசைக்கும் புரட்டித் தசைக்குமிடையில் அது மேலேறுகிறது. இத்தசைகளுக்கு அது இரத்தம் கொடுப்ப துடன், உள் மேல் கணுவிற்கு முன்பாக அது கீழ் அரந்தி இணைகிளைத் தமனியுடன் இணைப்பம் ஏற்படுத்திக் கொள் கிறது.

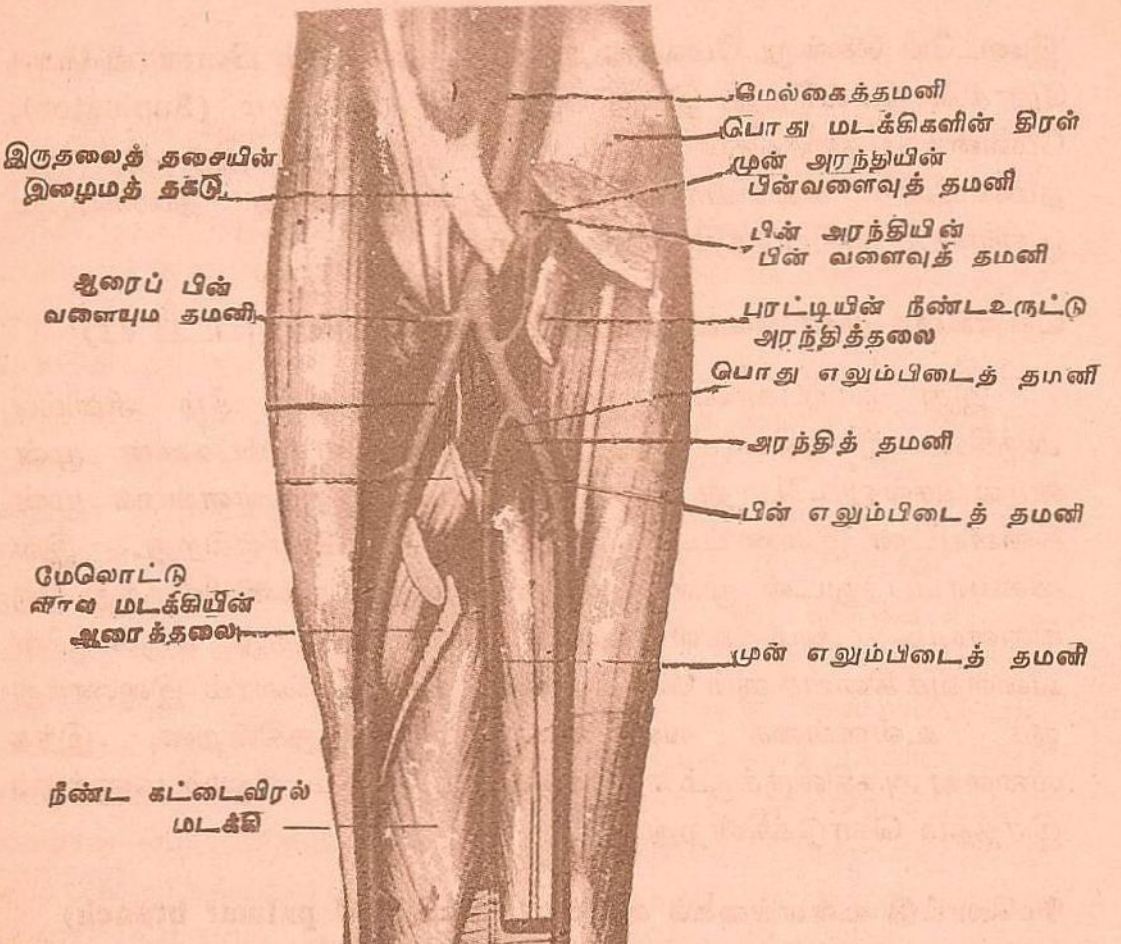

படம் 71. உள்ளங்கை முன்வளைவு

பின் அரந்திப் பின்வளையும் தமனி (Posterior ulnar recurrent)

இது முன் அரந்திப்பின்வளையும் தமனிக்குக் கீழே அரந்தித் தமனியிலிருந்து உற்பத்தியாகிறது. ஆழ விரல் மடக்கித் தசைக்கும் மேலொட்டு விரல் மடக்கித் தசைக்குமிடையில் அது மேலேறு கிறது. அது முன் மேல் கணுவின் பின்னால் மேலேறுகிறது. உள்மேல் கணுவுக்கும் முழங்கைமுண்டுத் துருத்திக்கும் இடையில் அரந்தி மணிக்கை மடக்கித் தசைக்கடியில் அது இருக்கிறது. இந்த இடத்தில் அதனிரு தலைகளுக்கு இடையில் மேலேறிச் செல்கிறது. இந்த இடத்தில் அது அரந்த நரம்புடன் ஒட்டிச் செல்கிறது. அது அரந்தி இணைகிளைத் தமனிகளுடனும் அரந்தி எலும்பிடைப் பின்வளையும் தமனியுடனும் இணைப்பம் ஏற்படுத்திக் கொள்கிறது (படம் 69).

பொது எலும்பிடைத் தமனி (Common interasseous artery)

இது ஆரை மொக்குக்குக் கீழாக உற்பத்தியாகி எலும்பிடைப் படலத்தை நோக்கிச் சென்று அங்கு இரண்டு கிளைகளாகப் பிரிகிறது. அவை முன் எலும்பிடைத்தமனி, பின் எலும்பிடைத்தமனி என்பனவாம்.

முன் எலும்பிடைத் தமனி

இது எலும்பிடைப் படலத்தின் முன்னால் அமர்ந்திருக்கிறது. அதற்கு உட்பக்கமாக ஆழ விரல் மடக்கித் தசையும் வெளிப்பக்கமாக நீண்ட கட்டை விரல் மடக்கித் தசையும் இருக்கின்றன. இவை இரண்டும் அதை மூடியிருக்கின்றன. நாற்கோணப் புரட்டுத் தசையின் மேல்விளிம்பில் அது எலும்பிடைப் படலத்தைத் துளைத்து முன் கையின் பின்பக்கம் செல்கிறது. அங்குப் பின் எலும்பிடைத் தமனியுடன் இணைப்பம் ஏற்படுத்திக் கொள்கிறது. அது கையின் பின்பக்கம் நீட்டு கட்டிழைமத் தகட்டின் அடியில் சென்றபின், முன்கை வளைவைச் சேருகிறது (படம் 72).

இதன் கிளைகள்

இத்தமனி முன்கையின் முன்புறம் அது சுற்றியிருக்கும் தசைகளுக்குக் கிளை கொடுப்பதுடன் ஆரைத் தசைக்கும் அரந்திக்கும்

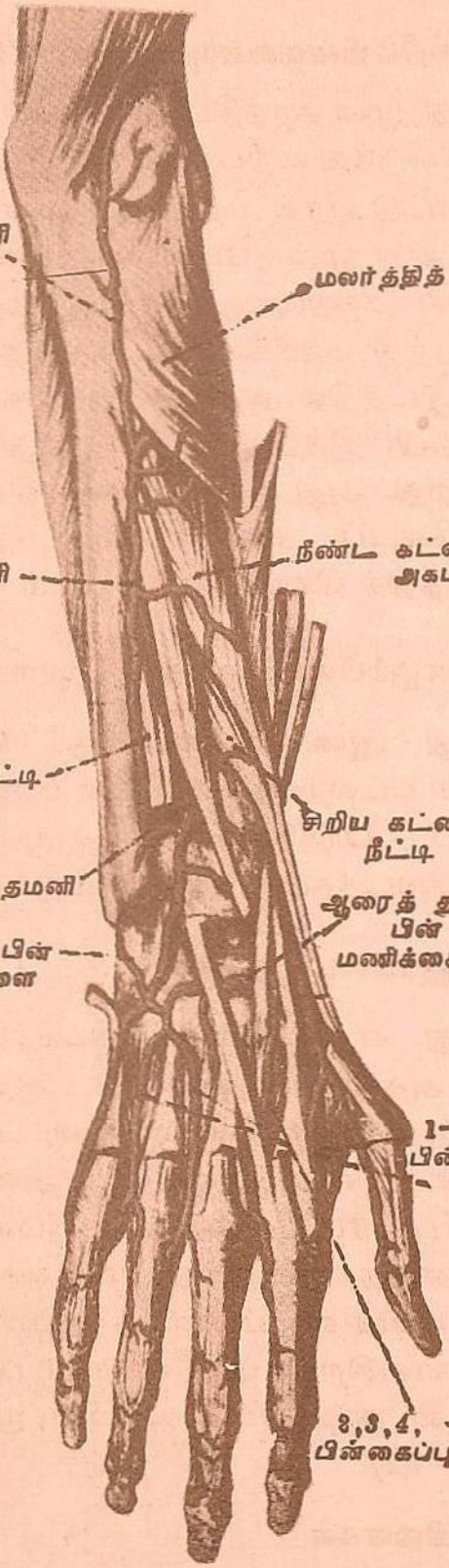

படம் 72. புறங்கையின் தமனிகள்

ஊட்டுத் தமனிகள் கொடுக்கின்றது. மேலும், முன் கையின் பின்னாலிருக்கும் நீட்டு தசைகளுக்கு எலும்பிடைப் படலத்தைத் துளைத்துச் செல்லும் பல கிளைகள் கொடுக்கிறது. மேலும், இத் தமனி எலும்பிடைப் படலத்தைத் துளைக்குமுன் முன்கை வளைவை இணைப்பதற்காக ஒருகிளை கொடுக்கிறது. இக்கிளை நாற்கோணப் புரட்டுத்தசையின் பின்பக்கமாகச் செல்லுகிறது.

மையத் தமனி (Median Artery)

முன் எலும்பிடைத் தமனியின் கிளையொன்று மைய நரம்பைத் தொடர்ந்து அதற்கு இரத்தம் கொடுக்கும். இத்தமனி ஒரு நீளமான மெலிந்த தமனியாக இருக்கலாம்; அல்லது பெரிய தமனியாக மைய நரம்புடன் இணைந்து உள்ளங்கைக்குச் சென்று விரல் தமனிகளாக முடிவுறலாம்; அல்லது மேலொட்டு உள்ளங்கை வளைவுடன் சேரலாம். பல சமயங்களில் பொது எலும்பிடைத் தமனியிலிருந்து ஆரம்பிக்கலாம். இத்தமனி கரு வளர்ச்சியின்போது ஒரு முக்கியமான தமனியான கையின் உடலச்சுத் தமனியின் (Axis artery) ஒரு பகுதியாகும்.

பின் எலும்பிடைத்தமனி (படம் 73)

இது முன் எலும்பிடைத் தமனியை விடச் சிறியது. இது எலும்பிடைப் படலத்தின் மேல்விளிம்புக்கும், சாய்வுத் தண்டிற்கும் இடையில் நுழைந்து பின்பக்கம் செல்கிறது. அங்கு மலர்த்தித் தசைக்கும் நீண்ட கட்டை விரல் அகட்டித் தசைக்கு மிடையில் அது கீழே இறங்குகிறது. அந்த இடத்தில் ஆரை நரம்பின் ஆழக்கிளை அத்துடன் தொடருகிறது. முன்கையின் கீழ்ப்பகுதியில் முன் எலும்பிடைத் தமனியுடனும் பின் முன்கை வளைவுடனும் இணைப்பம் ஏற்படுத்திக் கொள்கிறது. அது எலும்பிடைப் பின்வளையும் தமனி என்ற கிளையைக் கொடுக்கிறது. இக்கிளை மேலே சென்று ஆழ்கை மேல்கைத் தமனியின் நடுக் கிளையுடனும் பின் வளையும் அரந்தித் தமனியுடனும் அரந்தி இணை கிளைகளுடனும் இணைப்பம் ஏற்படுத்திக் கொள்கிறது.

உள்ளங்கை முன்கைக் கிளை (Palmar Carpal branch)

இக்கிளை ஆழ விரல் மடக்கித் தசைக்குப் பின்னால் முன்கை எலும்புகளின் முன்னால் செல்கிறது.

புறங்கை முன்கைக் கிளை (Dorsal Carpal branch)

இது பயறுவடிவ எலும்புக்கு மேலாக அரந்தித் தமனியில் உற்பத்தியாகி அரந்தி மணிக்கை மடக்கித் தசை நாணுக்கடியில் பின்நோக்கிச் செல்கிறது. முன்கை எலும்புகளின் பின்னால் குறுக்காக ஓடி ஆரைத் தமனியின் கிளையானபுறங்கை முன்கைக் கிளையுடன் இணைகிறது. இவ்வாறுபுறங்கை முன்கை வளைவு ஏற்படுகிறது (படம் 72).

ஆழ உள்ளங்கைக் கிளை (Deep palmar branch)

இக்கிளை, சுண்டுவிரலடித் தசைகளினூடே சென்று ஆரைத் தமனியுடன் இணைப்பம் ஏற்படுத்துகிறது. இதனால் ஆழ உள்ளங்கை வளைவு ஏற்படுகிறது. இந்த வளைவை ஒட்டி அரந்தி நரம்பின் ஆழக்கிளை செல்கிறது.

மைய நரம்பு (Median Nerve) (படம் 49)

மைய நரம்பு மேல்கையில் முக்கியமான கிளைகள் எதுவும் கொடுப்பதில்லை. (மேல்கைத் தமனிக்கும் முழங்கை மூட்டுக்கும் கிளைகள் கொடுக்கிறது). முழங்கைப்பள்ளத்தில் மையநரம்பு இரு தலைத்தசை இழைமத்தகட்டின் பின்னும் மேல்கைத்தசையின் முன்னுமாக அமைந்திருக்கிறது.புரட்டித்தசையின் இரு தலைகளுக்குள் நுழைந்து கீழிறங்கிறது. அங்கு அது அரந்தித் தமனியை உள்ளிருந்து வெளிப்பக்கமாகக் கடக்கிறது. இவ்விரண்டுக்கும் இடையில் புரட்டித்தசையின் அரந்தித் தலை இருக்கிறது. மேலொட்டு விரல் மடக்கியின் இருதலைகளுக்குமிடையே உள்ள தசை நாண் பாலத்துக்கு (Tendinous bridge) அடியாகக் கீழே நோக்கிச் செல்லும் போது அது மேலொட்டு விரல் மடக்கித் தசையின் பின் பக்கம் ஒட்டிக்கொண்டிருக்கிறது. ஆழ் விரல் மடக்கித் தசை அதற்குப் பின்னால் இருக்கிறது. மடக்கு கட்டிழைமத் தகட்டிற்கு 5 செ. மீ. மேலாக அது மேலொட்டு விரல் மடக்கியின் வெளி ஓர விளிம்பின் வழியாக மேல் நோக்கி வந்து அதை முன் புறமாகக் கடக்கிறது. இந்த இடத்தில் அது மேலொட்டு விரல் மடக்கியின் நாண்களுக்கும், ஆரை மணிக்கை மடக்குதசை நாணுக்கும் இடையில் இருக்கிறது. பின் அது மடக்கு கட்டிழை

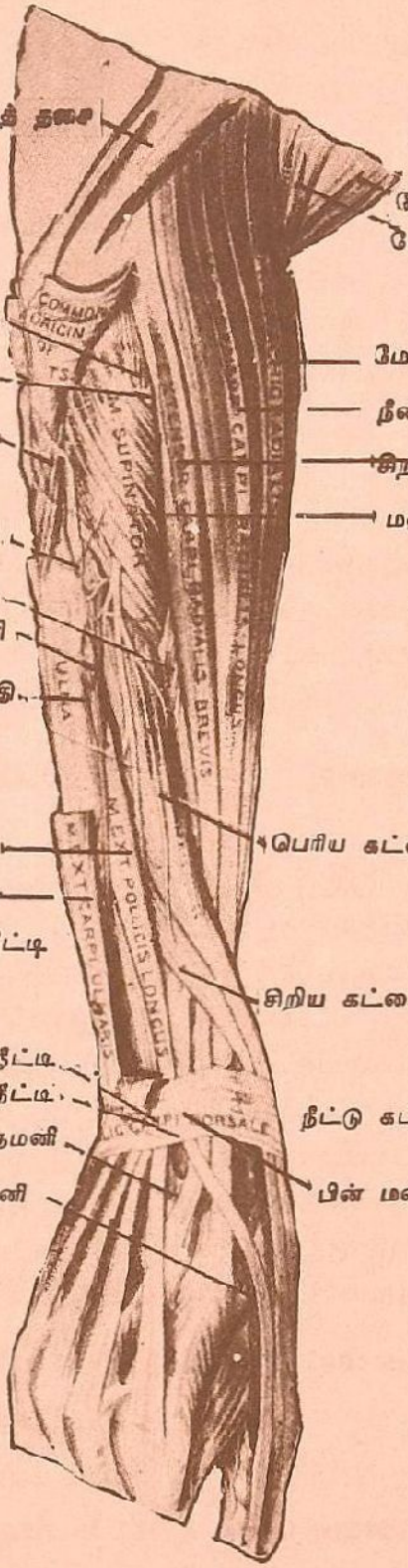

படம் 73. பின் எலும்பிடைத் தமனியும் நரம்புகளும்

மத்தனடியாக உள்ளங்கைக்குச் செல்கிறது. முன்கையில் அத்துடன் மையத் தமனி இணைந்து செல்கிறது.

தசைக் கிளைகள் (Muscular branches)

இந்நரம்பு முன்கையில் புரட்டித்தசை, ஆரைமணிக்கை மடக்கித்தசை, நீண்ட மணிக்கைத்தசை, மேலொட்டுவிரல் மடக்கி ஆகியசைகளுக்குக் கிளைகள் கொடுக்கின்றது. சில சமயம் புரட்டித் தசைக்கு முழங்கைக்கு மேலாக மைய நரம்பிலிருந்து ஒரு கிளை கொடுக்கப்படலாம்.

மூட்டுக்கிளைகள் (Articular Branches)

முழங்கைக்கு மூட்டின் முன்பாகவோ அதற்குச் சிறிது கீழ்த் தள்ளியோ மூட்டுக்கிளைகள் மைய நரம்பிலிருந்து உற்பத்தியாகின்றன. இவை முழங்கை மூட்டையும் மேல் ஆரை அரந்தி மூட்டையும் உணர்வூட்டுகின்றன.

முன் எலும்பிடைக் கிளை (Anterior Interosseous Nerve) (படம் 74).

இந்நரம்பு புரட்டித் தசையின் இரு தலைகளுக்கும் நடுவில் மைய நரம்பு செல்லும்போது அதன் பின்புறத்திலிருந்து உற்பத்தியாகிறது. இந்நரம்புடன் முன் எலும்பிடைத் தமனியும் சேர்ந்து எலும்பிடைப் படலத்தின் முன்பாகக் கீழிறங்குகின்றன. இது நீண்ட கட்டைவிரல் மடக்கித் தசைக்கும் ஆழ விரல் மடக்கியின் வெளிப்பகுதிக்கும் கிளைகள் கொடுக்கின்றது. பின் இது நாற்கோணப்புரட்டுத் தசையின் அடியில் சென்று அத்தசையின் அடிப்பாகத்தில் அதற்குக் கிளை கொடுக்கிறது. அத்துடன் கீழ் ஆரை அரந்தி மூட்டு, கணுக்கை மூட்டு, முன்கை மூட்டு ஆகியவற்றிற்குக் கிளைகள் தருகின்றது.

உள்ளங்கைத் தோல் கிளைகள் (Palmar Cutaneous Branches)

ஏற்கெனவே கூறப்பட்டுள்ளது.

மைய நரம்பின் தொடர்புக் கிளை

(Communicating branch of the Median nerve)

இது முன்கையின் மேல்பாகத்தில் அரந்தி நரம்பிலிருந்தாவது, முன் எலும்பிடை நரம்பிலிருந்தாவது உற்பத்தியாகி

மைய நரம்புடன் இணைகிறது.

மைய நரம்பு உள்ளங்கைத் தோல் நரம்பைக் கொடுத்த பின் முன்கைக் குகைக்குள் நுழைகிறது. அங்கு அது மடக்கு கட்டிழைமத் தகட்டிற்கு மேலாக மேலொட்டு விரல் மடக்கியின் வெளிவிளிம்பின் ஓரமாக இருக்கிறது.

கீழ் விளிம்பின் ஓரமாக அது 6 கிளைகளாகப் பிரிகிறது. வெளியிலிருக்கும் கிளை கட்டை விரலடித் தசைகளுக்குள் நுழைந்து அவற்றை உணர்வூட்டுகின்றது. இது தவிர மற்ற 5 கிளைகளும் வெளிப்புறமுள்ள நான்கு விரல்களுக்கும் செல்கின்றன (அவை ஏற்கெனவே கூறப்பட்டுள்ளன).

அரந்தி நரம்பு (படம் 75).

இந்த நரம்பு அரந்தி மணிக்கை மடக்கித் தசையின் இரு தலைகளின் வழியாக முன் கைக்கு வருகிறது. அதன் உள் பக்கம் முழங்கையின் அரந்தி இணைகிளை முடிப்பிழைமம்

இருக்கிறது. அது முன்கையின் உள்பக்கமாகக் கீழிறங்குகிறது. அப்போது அது ஆழவிரல் மடக்கித் தசையின் மேலாக அமர்ந்திருக்கிறது. இந்த இடத்தில் அரந்தி மணிக்கை மடக்கித் தசை அதை மூடியிருக்கிறது. கீழ்ப்பாதியில் அது அரந்தி மணிக்கை மடக்கித் தசையின் வெளி ஓரத்திற்கு வந்து விடுவதால் அதைத் தோலும், ஆழ் இழைமமுமே மூடி இருக்கின்றன. அரந்தித் தமனி அதன் வெளிப்பக்கமாக ஒட்டிச் செல்கிறது. ஆனால், முன்கையின் மேல் மூன்றில் ஒரு பகுதியில் அவை அவ்வளவு நெருக்கமாக இல்லை. முன் கையின் கீழ்ப்பாகத்தில் அது மடக்கு கட்டிழைமத்திற்கு முன்னால் இறங்குகிறது. அங்கு அது பயறுவடிவ எலும்பின் வெளிப்புறத்திலும் அரந்தித் தமனியின் உள்புறத்திலும் அமைந்துள்ளது. அங்கு அதை மூடியிருப்பது மடக்கு கட்டிழைமத்தகட்டின் மேலொட்டுப் பகுதியும், தோலும் ஆகும். மடக்கு கட்டிழைமத்தகட்டிற்குக் கீழாக அது மேலொட்டு கிளையாகவும் ஆழக்கிளையாகவும் பிரிகிறது.

கிளைகள்

தசைக் கிளைகள் (Muscular Branches)

முன்கையில் இரண்டு கிளைகள் தசைக் கிளைகளாக முழங்

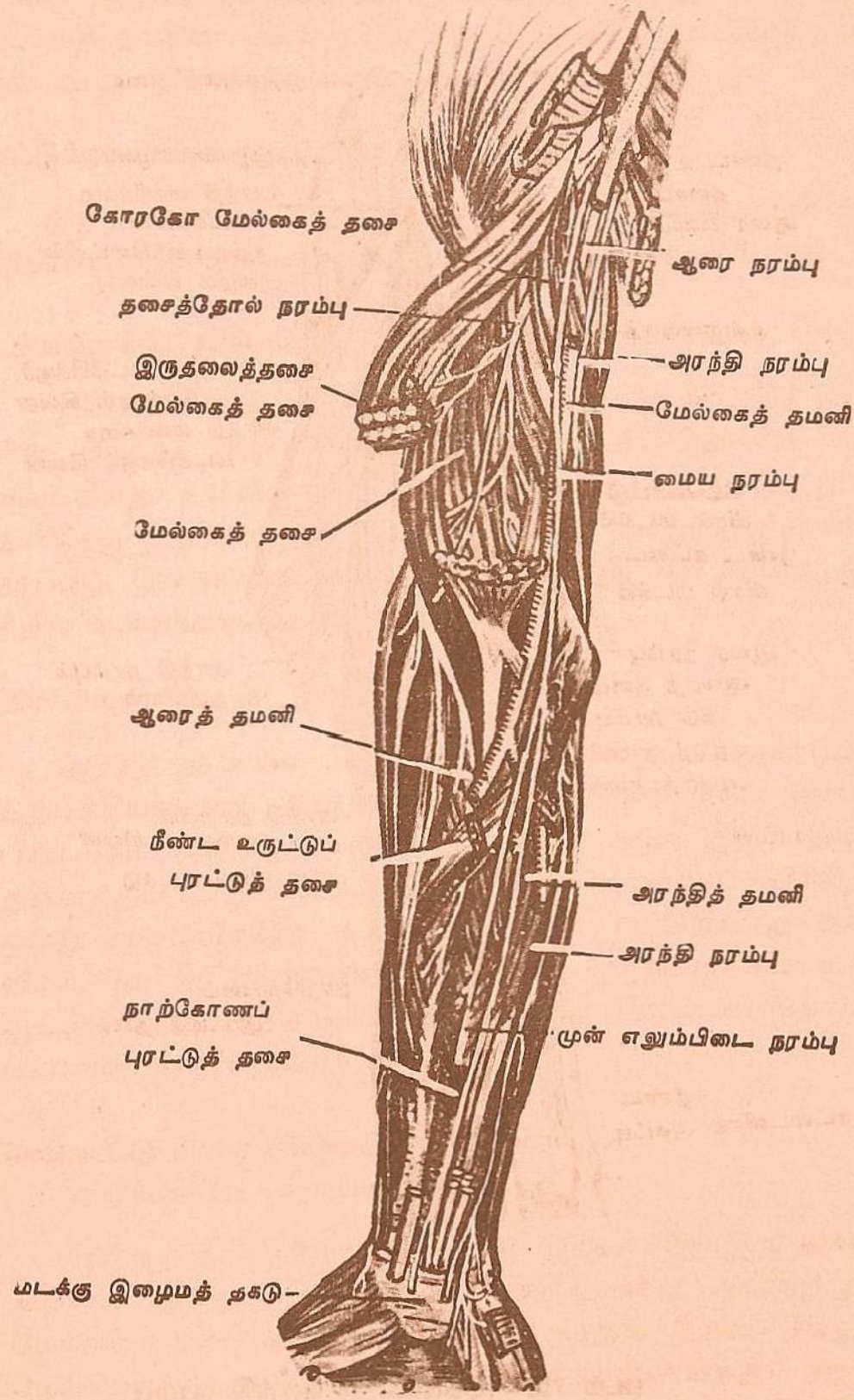

படம் 74. நடுநரம்பும் அதன் கிளைகளும்

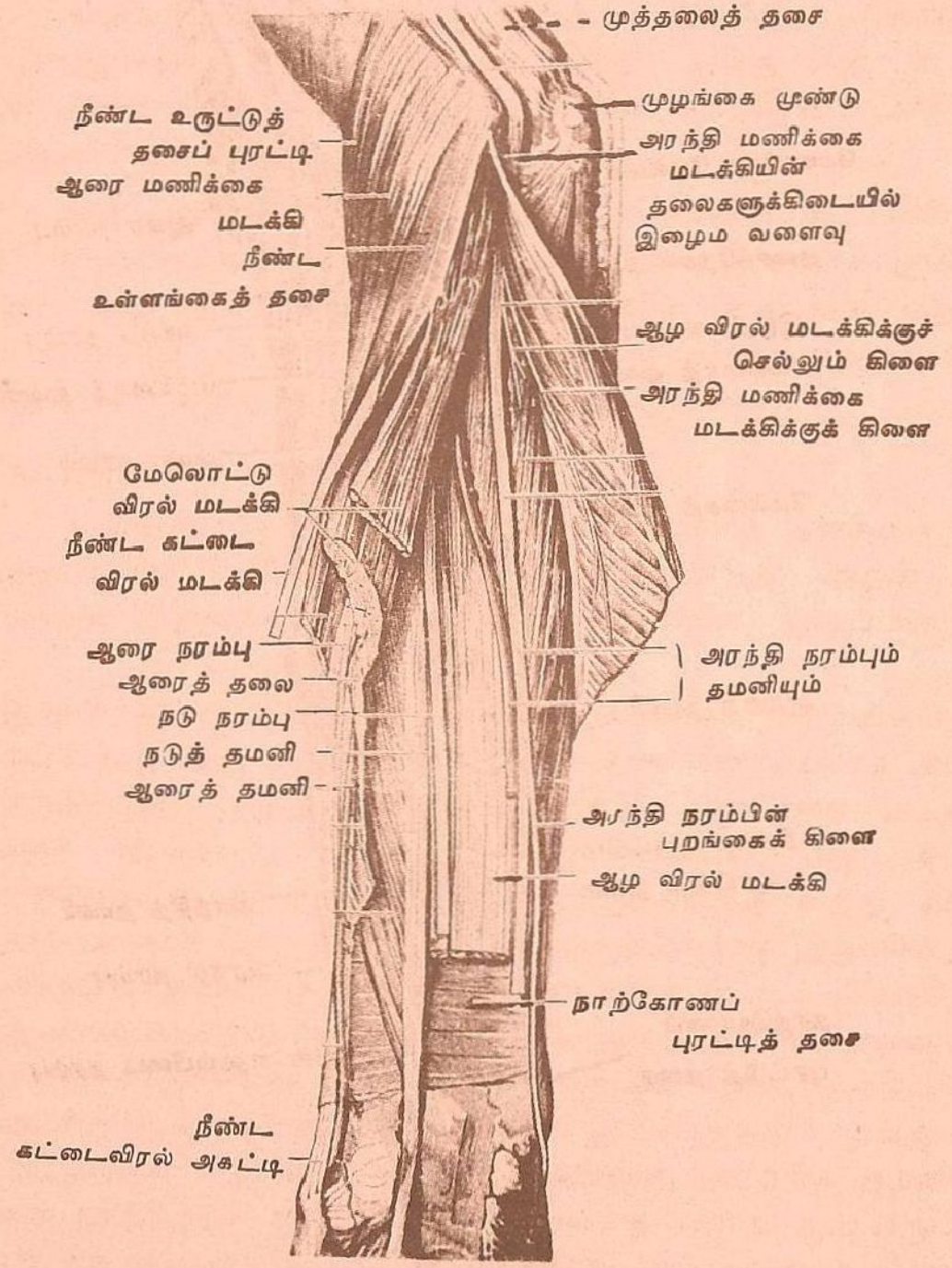

படம் 75. முன்கையில் அரந்தி நரம்பு

கைக்கு அருகில் வெளிப்படுகின்றன. ஒன்று அரந்தி மணிக்கை மடக்கித் தசையையும் மற்றொன்று ஆழ விரல் மடக்கித் தசையின் உட்பாதியையும் உணர்வூட்டுகின்றன.

மூட்டுக் கிளைகள் (Articular Branches)

முழங்கை அருகில் பின்புறத்தில் பல சிறு கிளைகளாக இந் நரம்பிலிருந்து முழங்கை மூட்டுக்கு நரம்புகள் செல்கின்றன.

உள்ளங்கைத் தோல் கிளை (Palmar Cutaneous Branch)

முன்கையின் நடுவில் இது உற்பத்தியாகிறது, அரந்தித் தமனியின் மேலாக அது இறங்கி உள்ளங்கைத் தோலில் முடிவடைகிறது. உள்ளங்கைத் தோலை இது உணர்வூட்டுவதுடன் தமனிக்கு இது கிளைகள் கொடுக்கலாம். மேலும், இது மைய நரம்பை இணைக்கக் கிளை கொடுக்கலாம். சில சமயம் இது சிறிய உள்ளங்கையை உணர்வூட்டலாம்.

பின் கிளை (Dorsal Branch)

அரந்தி நரம்பின் பின்கிளை கணுக்கைக்கு 5 செ.மீ. மேலே உற்பத்தியாகிறது. அரந்தி மணிக்கை மடக்கித் தசை அடியில் பின்பக்கம் வளைந்து செல்கிறது. அங்கு ஆழ் இழைமத்தைத் துளைத்துப் புறங்கையில் இரண்டு பிரிவுகளாகப் பிரிகிறது. ஒன்று சுண்டுவிரலின் உள்பாகத்தையும் மற்றொன்று சுண்டு விரல், மோதிர விரல்களின் அண்மைப் பகுதிகளையும் உணர்வூட்டுகின்றன. இந்த வெளிக்கிளை ஆரை நரம்புடன் தொடர்பு கொள்ளலாம் (படம் 76).

மேலொட்டு கிளை (Superficial Branch)

ஏற்கெனவே கூறப்பட்டது.

புரட்டித் தசை (Pronator teres): இத்தசைக்கு இரு தலைகள் உள்ளன. ஒன்று மேல்கைத் தலை; மற்றொன்று அரந்தித் தலை. மேல்கைத் தலை உள் மேல் கணுவிலிருந்தும் இதன் மேலுள்ள மேல்மொக்குத் தடிமனிலிருந்தும் உற்பத்தியாகிறது. அரந்தித் தலை அரந்தி எலும்பினது மகுடத் துருத்தியின் முன்பரப்பில் உள்

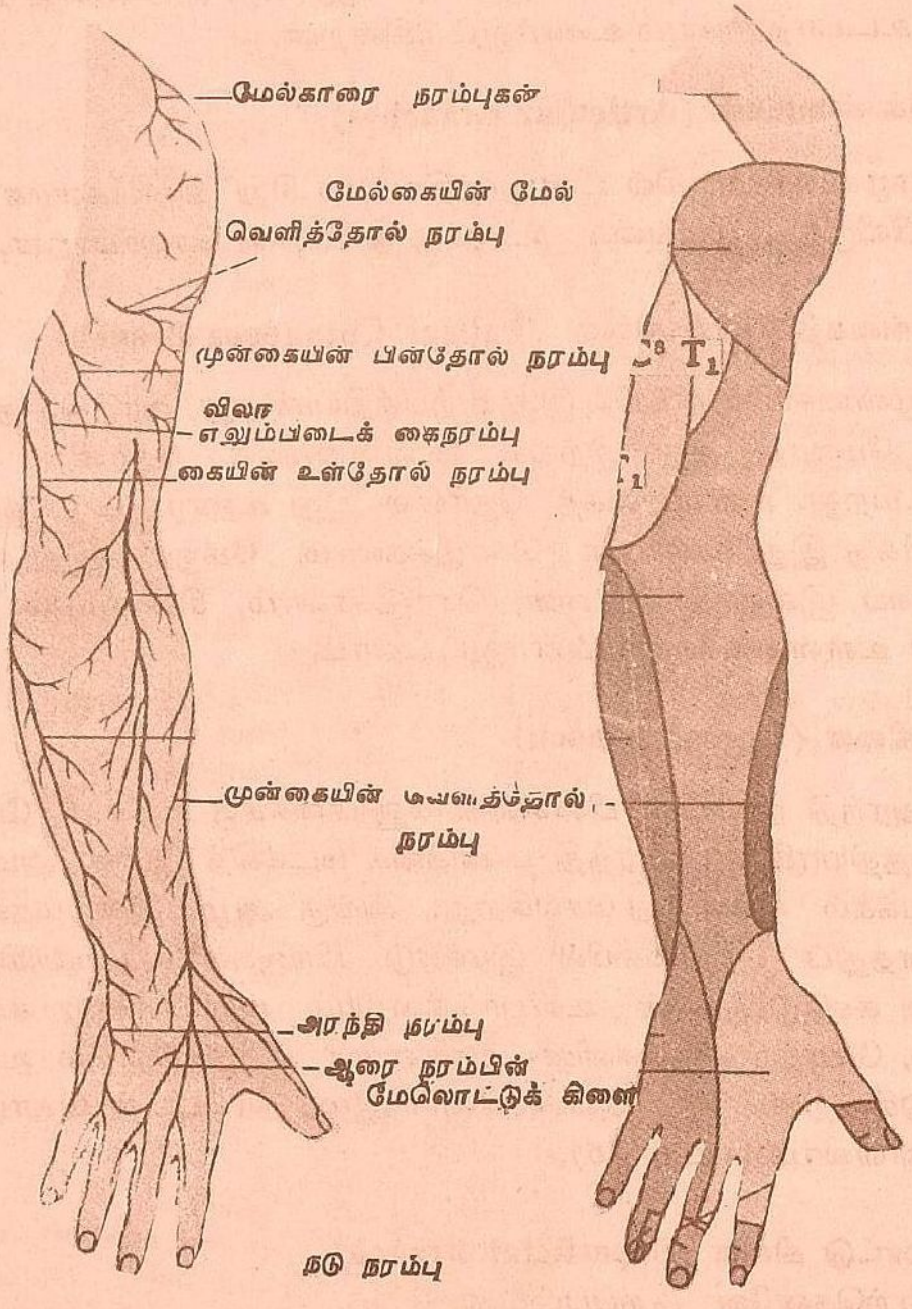

படம் 76. கையின் பின்புறத் தோல் நரம்புகள்

பக்கம் உற்பத்தியாகிறது. இந்த இரண்டு தலைகளுக்கும் இடையில் மைய நரம்பு செல்கிறது. இரு தலைகளும் இணைந்து

வெளிப்பக்கமாகச் சென்று ஆரை எலும்பின் அதிக வளைவின் உச்சியில் வெளிப்பரப்பில் ஒட்டியிருக்கின்றது.

செயல்: இது முழங்கையை மடக்குகிறது. அதன் முக்கியமான வேலை ஆரை, அரந்தி மூட்டுகளில் ஆகும். அது ஆரை எலும்பை அரந்தியைச் சுற்றிச் சுழற்றி அதை அரந்திக்கு உள்ளாகக் கொண்டு வருகிறது. இந்த உள் சுழற்றினால், புறங்கை முன்பாக வருகிறது. இதற்குப் புரட்டுதல் (Pronation) என்று பெயர்.

நரம்பு: மைய நரம்பு இரு தலைகளுக்குமிடையில் செல்வதற்கு முன் ஒரு கிளையும், செல்லும்போது ஒரு கிளையும் இத் தசைக்குக் கொடுக்கிறது.

தமனி: அருகிலிருக்கும் தமனி இரத்தம் கொடுக்கிறது.

வெளிப்புறக் கணுக்கை மடக்கி (படம் 77)

இது மேல்கை எலும்பின் உள்மேல் கணுவிலிருந்து உற்பத்தியாகிறது. அங்கிருந்து கீழ்சென்று கணுக்கையைத் தாண்டி உள்ளங்கையை அடைகிறது. அது மடக்கு கட்டிழைமத்தகட்டைத் தாண்டும்போது அத்தகட்டின் ஒரு பகுதி வியனக எலும்புடன் ஒட்டிக் கொள்வதால் ஏற்படும் ஒரு குகை போன்ற அமைப்பின் அடியில் செல்கிறது. உள்ளங்கையில் அது 2-ஆவது 3-ஆவது புறங்கை எலும்புகளின் அடிப்பக்க முன்பரப்பில் ஒட்டுகிறது.

செயல்: இது முழங்கையை மடக்குவதுடன், முன்கையை உட்பக்கம் சுழற்றுகிறது.

நரம்பு: நடு நரம்பு இதற்கு ஒருகிளை கொடுத்து உணர்வூட்டுகிறது.

தமனி: அருகிலிருக்கும் தமனி இரத்தம் கொடுக்கிறது.

நீண்ட உள்ளங்கைத் தசை (Palmaris Longus)

இது மேல்கை எலும்பின் உள்மேல் கணுவிலிருந்து உற்பத்தியாகி மடக்கு கட்டிழைமத்தகட்டில் ஒட்டிக் கொண்டி

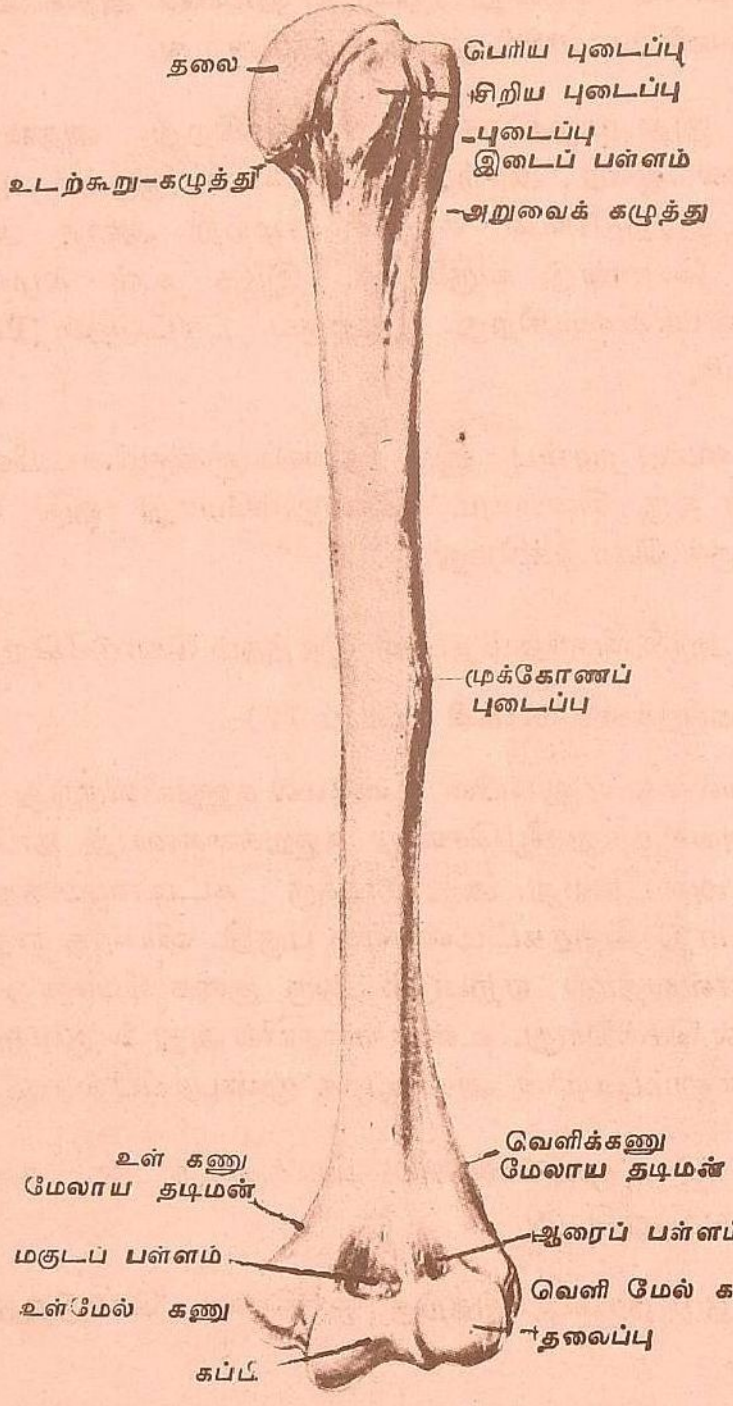

படம் 77. மேல்கை எலும்பின் முன்தோற்றம்

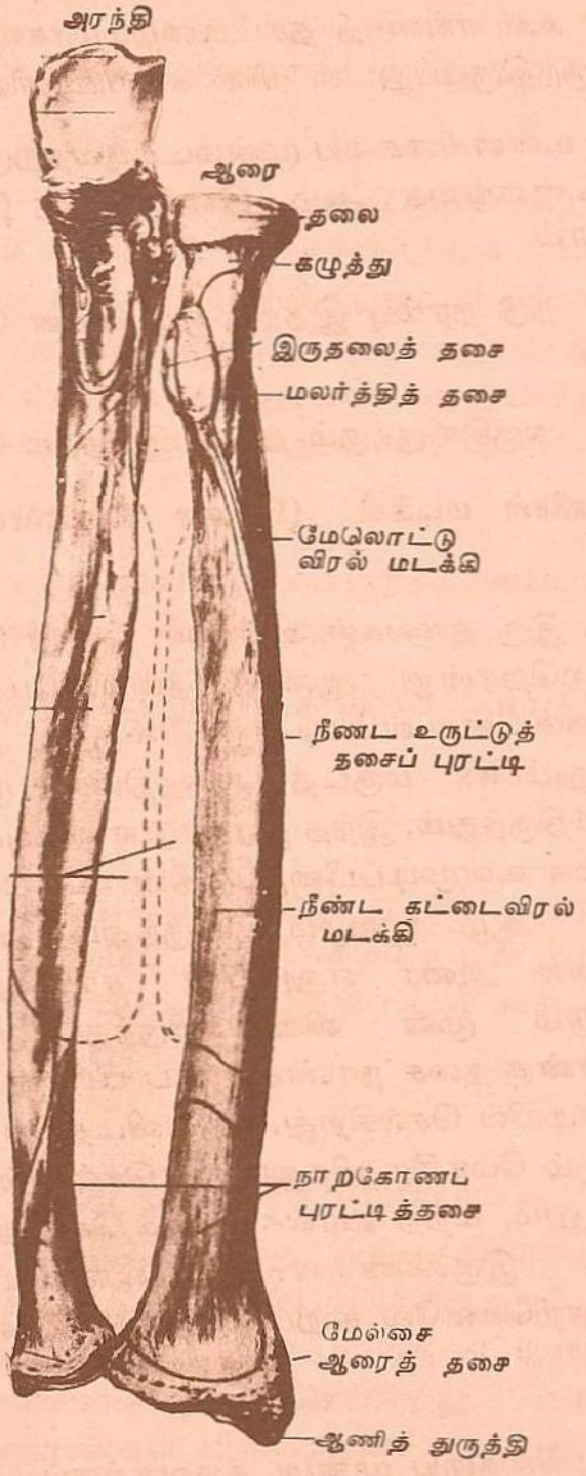

படம் 78. முன்கை எலும்புகளின் முன்தோற்றம்

ருப்பதுடன் உள்ளங்கைத் தகட்டிழைமமாகவும் தொடர்கிறது. அது மெலிருந்திருப்பதுடன் சில சமயங்களில் இருப்பதில்லை.

செயல்: உள்ளங்கையை முன்மடக்குவதற்குப் பயன்படலாம். மேலும், உள்ளங்கை ஆழ் இழைமத்தை இறுக்கமாக்குவதில் பயன்படலாம்.

நரம்பு: நடு நரம்பு இதறகு ஒரு கிளை கொடுத்து உணர்வூட்டுகிறது.

தமனி: அருகிலிருக்கும் தமனி இரத்தம் கொடுக்கிறது.

மேலொட்டு விரல் மடக்கி (Flexor Digitorum Superficialis)
(படம் 77,78)

இதற்கு இரு தலைகள் உள்ளன. ஒன்று மேல்கை அரந்தித் தலை; மற்றொன்று ஆரைத் தலை. மேல்கை அரந்தித் தலை மேல்கையின் உள்மேல் கணுவிலிருந்து ஆரம்பமாவதுடன் அரந்தி எலும்பின் மகுடத் துருத்தியின் முன்பரப்பின் உள் பாகத்திலிருந்தும், இந்த இரண்டு எலும்புகளையும் இணைக்கும் முழங்கை உள்முடிப்பிழைமத்தின் உள்பட்டையிலிருந்தும், சுற்றியுள்ள ஆழ் இழைமத்திலிருந்தும் உற்பத்தியாகிறது. ஆரைத் தலை ஆரை எலும்பின் சாய்வுத்தடிமன் என்று சொல்லப்படும் முன் விளிம்பிலிருந்து உற்பத்தியாகிறது. இத்தசை நான்கு தசை நாண்களாகப் பிரிந்து மடக்கு கட்டிழைமத்தகட்டினடியில் செல்கிறது. அவ்விடத்தில் மைய விரலான நடுவிரலுக்கும் மோதிர விரலுக்கும் செல்லும் தசை நாண்கள் மேலொட்டிலும், மற்ற விரல்களுக்குச் செல்லும் தசைநாண்கள் ஆழத்திலும் இருக்கின்றன. உள்ளங்கையில் அதனுடைய விவரங்கள் ஏற்கெனவே கூறப்பட்டிருக்கின்றன.

செயல்

அது முழங்கையை முன்மடக்குவதற்குப் பயன்படுவதுடன் கணுக்கையை மடக்குவதற்கும் பயன்படுகிறது. அதன் முக்கிய வேலை விரல்களை முன்மடக்குவது ஆகும். விரல்களில் அது புறங்கைப் பெலன்ஜியல் மூட்டையும் முதலாவது இடைப் பெலன்ஜியல் மூட்டையும் முன்மடக்குகிறது.

நரம்பு: நடு நரம்பின் ஒருகிளை உணர்வூட்டுகிறது.

உள் புறக்கணுக்கை மடக்கி

இத்தசை இரு தசைகளாக உற்பத்தியாகிறது. ஒன்று மேல்கை எலும்பின் உள்மேல் கணுவிலிருந்தும் மற்றொன்று அரந்தியின் தோலடி பின் விளிம்பிலிருந்தும் முழங்கை முண்டுத் துருத்தியின் உள்பரப்பிலிருந்தும் உற்பத்தியாகிறது. அது கணுக்கையின் உள்பக்கம் பயறுவகை எலும்பிலும், சுத்தி எலும்பிலும் 5-ஆவது புறங்கை எலும்பின் அடிப்பக்கத்திலும் ஒட்டுகிறது.

செயல்: இது முழங்கையையும் கணுக்கையையும் மடக்குவதுடன், கணுக்கையை உள்ளிழுக்கிறது.

நரம்பு: அரந்தி நரம்பு இதற்குக் கிளை கொடுத்து உணர்வூட்டுகிறது.

ஆழ் தசைகள்

பயறுவகை எலும்புக்கும் சுத்தி எலும்புக்கும் செல்லும் பகுதி பயறு சுத்தி எலும்பு முடிப்பிழைமம் என்றும் 5-ஆவது புறங்கை எலும்புக்குச் செல்லும் பகுதி பயறு கைப்புற முடிப்பிழைமம் என்றும் பெயர் பெறும்.

ஆழ் தசைகள்

ஆழ்விரல் மடக்கி (Flexor Digitorum Profundus)

இது அரந்தி எலும்பிலிருந்து உற்பத்தியாகிறது. அதன் மேல் மூன்றிலொரு பகுதியில் முன்பரப்பிலிருந்தும் உள்பரப்பிலிருந்தும் உற்பத்தியாகிறது. அது மடக்கு கட்டிழைமத் தகட்டினடியாக உள்ளங்கைக்குச் செல்கிறது. உள்ளங்கையில்தான் அதன் தசைநாண்கள் பிரிகின்றன. அதனுடைய ஒட்டு முறைகள் ஏற்கெனவே சொல்லப்பட்டிருக்கின்றன.

செயல்

கணுக்கை மூட்டு, கைப்புறப் பெலன்ஜியல் மூட்டு, விரல் மூட்டுகள் ஆகியவற்றை முன் மடக்குகின்றது.

நரம்பு: முன் எலும்பிடை நரம்பு ஆள் காட்டிவிரல், நடு விரலுக்குச் செல்லும் தசை நாண் பகுதியையும் மற்ற இரு விரல்களுக்குச் செல்லும் பகுதியை அரந்தி நரம்பும் உணர் வூட்டுகின்றன.

நீண்ட கட்டைவிரல் மடக்கி

ஆரை எலும்பின் முன்பரப்பை நான்காகப் பிரித்தால் நடுவிலிருக்கும் இரண்டு கால் பகுதிகளிலிருந்து இது உற்பத்தி யாகிறது. அது மடக்கு கட்டிழைமத் தகட்டின் வழியாகச் சென்று கட்டைவிரலின் கடைசி எலும்பின் அடிப்பாகத்தில் முன்பரப்பில் ஒட்டிக்கொண்டுள்ளது.

செயல்

இது கட்டை விரலின் முன் கைப்புற மூட்டு, கைப்புறப் பெலன்ஜியல் மூட்டு, விரல் மூட்டுகள் இவற்றை முன் மடக்கு கிறது.

நரம்பு: நடு நரம்பின் கிளையான முன் எலும்பிடை நரம்பு உணர்வூட்டுகிறது.

நாற்கோணப் புரட்டுதசை (Pronator Quadratus)

அரந்தி, ஆரை ஆகிய இரு எலும்புகளின் கீழ், கால் பகுதியின் முன்பரப்பில் படுக்கை வாட்டில் இது ஒட்டிக் கொண்டிருக்கிறது.

செயல்: கையை இது உள் சுழற்றுகிறது.

நரம்பு: முன் எலும்பிடை நரம்பின் கிளை இதை உணர் வூட்டுகிறது.

முன்கையின் பின்புறம்

மேலொட்டினாற்போல ஒரு நீட்டு தசை முன்பக்கம் இருக் கிறது. இதற்கு மேல்கை ஆரைத்தசை என்று பெயர். அதனடி யில் மேலுமிரு நீட்டு தசைகள் இருக்கின்றன. அவை நீண்ட ஆரை மணிக்கை நீட்டித் தசை, சிறிய ஆரை மணிக்கை நீட்டித் தசை என்பவை. இவை கையின் வெளி ஓரமாகச் செல்கின்றன.

மேல்கை ஆரைத் தசை

மேல்கை எலும்பின் வெளி மேல் மொக்குத் தடிமனிலிருந்து உற்பத்தியாகிறது. அது ஆரை எலும்பின் கீழ்முனையின் வெளிப்பரப்பில் ஒட்டிக்கொண்டுள்ளது.

செயல்: இத்தசை நீட்டு தசைத் தொகுப்புடன் சேர்ந்ததாக இருந்தாலும் இதுவும் நீண்ட ஆரை மணிக்கை நீட்டித் தசையும் முழங்கைக்கு முன்னால் செல்வதால் அதை மடக்குகின்றன. அத்துடன் அது கை ஓரமாக வளைந்து செல்வதால் முன்கை உள் சுழற்றப்பட்டிருந்தால் வெளிச்சுழற்றவும், வெளி சுழற்றப்பட்டிருந்தால் உள் சுழற்றவும் பயன்படுகிறது.

நரம்பு: நீட்டு தசைகளின் பொது நரம்பான ஆரை நரம்பு இதற்கு ஒரு கிளை கொடுத்து உணர்வூட்டுகிறது.

பகுத்தாய்வு

கட்டை விரலடி மேட்டிலிருந்தும், சுண்டு விரலடி மேட்டிலிருந்தும் ஆழ் இழைமத்தை நீக்கவும். அரந்தி நரம்பின் ஆழக் கிளை சுண்டு விரலடி மேட்டுத் தசைகளுக்குக் கிளைகள் கொடுப்பதையும், நடு நரம்பு கட்டை விரலடி மேட்டுத் தசைகளுக்குக் கிளைகள் கொடுப்பதையும் கவனிக்கவும். கட்டை விரலடி மேட்டில் தெரியும் தசை சிறிய கட்டை விரல் அகட்டி (Abductor pollicis brevis). அதற்குள்ளாகத் தெரிவது சிறிய கட்டை விரல் மடக்கியின் ஒரு பாகமாகும். கட்டை விரல் அகட்டியின் வெளிப்புறமாகக் கத்தியின் கைப்பிடியை உள் நுழைத்துத் தூக்கி அதன் நடுவில் வெட்டவும். அதன் இரு பாகங்களையும் ஒதுக்கினால் கட்டைவிரலின் எதிர் நீட்டி (Opponens pollicis) நன்றாகத் தெரியும் (படம் 77). கட்டை விரலின் எதிர்நீட்டியையும் சிறிய கட்டைவிரல் மடக்கியையும் சுத்தப்படுத்தவும். சிறிய கட்டைவிரல் மடக்கி எதிர் நீட்டியின் உள்விளிம்பில் அரைகுறையாக ஒட்டிக்கொண்டிருக்கலாம். அதை நன்றாகப் பிரிக்கவும். சிறிய கட்டைவிரல் மடக்கியும் சிறிய கட்டைவிரல் அடக்கியும் கட்டை விரலின் முதல் எலும்பின் அடியில் ஒட்டிக் கொண்டிருப்பதையும், எதிர் நீட்டி முதல் கைப்புற எலும்பின் முன்புறத்தில் ஒட்டிக்

கொண்டிருப்பதையும் காணவும். இந்த மூன்று தசைகளும், மடக்கு கட்டிழைமத்தகட்டிலிருந்தும், வியனக எலும்பின் மொக்கிலிருந்தும் உற்பத்தியாவதைக் காணலாம். சிறிய கட்டை விரல் மடக்கிக்கு இந்தப் பொது இடத்திலிருந்து ஆரம் பிப்பது மேலொட்டுத் தலையாகும். அதன் ஆழத்தலை கோடக (Trepezoid) எலும்பிலிருந்தும் தலைவடிவ (Capitate) எலும் பிலிருந்தும்ஆரம்பமாகிறது. சிறிய கட்டைவிரல் மடக்கியை மையத்தில் வெட்டவும். அதன் பாகங்களை ஒதுக்கிவிடவும். அப்போது நீண்ட கட்டை விரல் மடக்கியின் தசைநாண் தென்படும். அத்துடன் நீண்ட கட்டைவிரல் மடக்கியின் தசை நாணுக்கடியில் கட்டைவிரல் உள்ளடக்கி தென்படும். நீண்ட கட்டைவிரல் மடக்கியின் சுரப்பி உறையை ஆராயவும். சுரப்பி உறையை வெட்டி அது கடைசி எலும்பு வரை செல்வதைக் கவனிக்கவும்.

சுண்டுவிரலடி மேட்டில் சிறிய சுண்டுவிரல் அகட்டியையும் சிறிய சுண்டு விரல் மடக்கியையும் காணவும் (படம் 80). அகட்டி கையின் உள் ஓரத்திலும் மடக்கி அதன் வெளிப்புறத் திலும் காணப்படும். அகட்டிக்கும் மடக்கிக்கும் இடையில் அரந்தி நரம்பின் ஆழக்கிளையும் அரந்தித் தமனியின் ஆழ் உள்ளங்கைக் கிளையும் செல்வதைப் பார்க்கவும். இவ்விரு தசை களின் அடியில் கத்தியை நுழைத்துத் தூக்கி அவற்றின் மையத் தில் வெட்டவும். அவற்றை ஒதுக்கினால் அவற்றினடியில் சுண்டுவிரல் எதிர்நீட்டி (Opponens digitis minimi) தெரியும். அதைச் சுத்தப்படுத்தவும்.

ஆழ்விரல்மடக்கியை முனகையில் வெட்டிவிடவும். மேலொட்டு விரல்மடக்கி ஏற்கெனவே வெட்டப்பட்டது. மேலொட்டு உள்ளங்கை வளைவின் இருமுனைகளையும் வெட்டி விடவும். இருவிரல் மடக்கிகளையும் விரல்களை நோக்கித் தள்ளவும். அப்படித் தள்ளும்போது புழுத் தசைகளுக்கும், கொடுக்கப்படும் கிளைகள் தெரியும். அவை நடு நரம் பிலிருந்தும், அரந்தி நரம்பிலிருந்தும் வருவதைக் காணவும். கட்டைவிரல் உள்ளடக்கியின் முழுப்பகுதியும் இப்போது நன்றாகத் தெரியும். அத்துடன் ஆழ உள்ளங்கை வளைவும்.

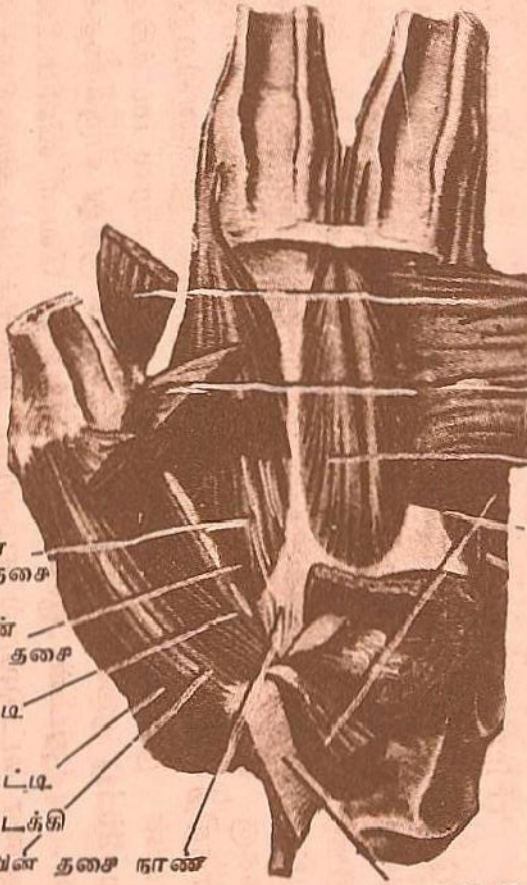

படம் 79. கட்டை விரலடி மேட்டுத் தசைகள்

அரந்தி நரம்பின் ஆழக்கிளையும் தென்படும். அரந்தி நரம்பையும், அரந்தித் தமனியையும் சுத்தப்படுத்தவும். சிறிய சுண்டு விரல் மடக்கியை வெட்டவேண்டிய அவசியம் இருந்தால் வெட்டவும். அரந்தி நரம்பும், தமனியும் புறங்கை எலும்புகளின் முன்னால் விரல்மடக்கிகளின் பின்னால் செல்லுகின்றன. புறங்கை எலும்புகளுக்கிடையிலுள்ள எலும்பிடைத் தசைகளுக்கு அரந்தி நரம்பு கிளைகள் கொடுப்பதைக் கவனிக்கவும். அரந்தி நரம்பிலிருந்து கட்டைவிரல் உள் மடக்கிக்கு வரும் கிளையையும் காணலாம்.

கட்டைவிரல் உள்மடக்கியைச் (Abductor pollicis) சுத்தப்படுத்தவும். அதை நடுவில் குறுக்காக வெட்டவும், அரந்தி நரம்பிலிருந்து ஒருகிளை சிறிய கட்டைவிரல் மடக்கியின் (Flexor pollicis brevis) இரு பகுதிகளுக்குமிடையில் செல்வதைப் பார்க்கலாம். அந்தக்கிளை முதல் எலும்பிடைத் தசைக்குச் செல்கிறது. இந்த முதல் புறங்கை எலும்பிடைத் தசையை ஆராயவும். அதற்கு இரு தலைகள் இருப்பதையும் அந்த இரு தலைகளுக்கிடையில் ஆரைத் தமனி நுழைந்து உள்ளங்கைக்கு வருவதையும் கவனிக்கவும். அங்கு ஆரைத் தமனி அரந்தித் தமனியின் ஆழக்கிளையுடன் இணைகிறது. கட்டைவிரலின் முக்கியத் தமனியான கட்டைவிரல் மடக்கித் (Princeps pollicis) தமனி ஆரைத் தமனியிலிருந்து வருவதைக் கவனிக்கவும். அத்துடன் ஆள்காட்டி விரலின் வெளி விளிம்பில் செல்லும் ஆரை சுட்டுவிரல் தமனியும் ஆரைத் தமனியிலிருந்து வருவதைக் கவனிக்கவும். ஆழ் உள்ளங்கை வளைவைச் சுத்தப்படுத்தவும். அவற்றிலிருந்து மூன்று உள்ளங்கைப் புறங்கைத் தமனிகள் உற்பத்தியாவதைக் காணலாம். இவை மேலொட்டு உள்ளங்கை வளைவிலிருந்து வரும் விரல் தமனிகளுடன் இணைவதைக் கவனிக்கவும்.

கட்டை விரலின் சிறு தசைகள் (படம் 79)

சிறிய கட்டைவிரல் அகட்டி (Abductor pollicis brevis)

இது மடக்கு கடடிழைமத் தகட்டிலிருந்தும், வியனக எலும்பின் மொக்கிலிருந்தும், படகு (Scaphoid) எலும்பிலிருந்தும்

உற்பத்தியாகிறது. அது கட்டை விரலில் முதல் எலும்பின் அடிப் பாகத்தின் முன்பரப்பில் ஒட்டிக்கொண்டிருக்கிறது.

செயல்: கட்டை விரலின் முன்கைப்புற, கைப்புறப் பெலன் ஜியல் மூட்டுகளை இது அகட்டுகிறது.

நரம்பு: இடை நரம்புக்கிளை உணர்வூட்டுகிறது. அரிதாக அரந்தி நரம்பும் கிளை கொடுக்கலாம்.

சிறிய கட்டை விரல் மடக்கி

மடக்கு கட்டிழைமத் தகட்டிலிருந்தும், வியனக மொக் கிலிருந்தும் இதன் ஒரு தலை உற்பத்தியாகிறது. அதனுடைய மற்றொரு ஆழத்தலை வியனக எலும்பிலிருந்தும் தலைவடிவ எலும்பிலிருந்தும் உற்பத்தியாகிறது. இது அகட்டியுடன் இணைந்து கட்டை விரலில் முதல் எலும்பின் அடிப்பாகத்தில் முன்பரப்பில் ஒட்டிக் கொண்டுள்ளது.

செயல்: முன்கைப்புற மூட்டையும், கைப்புறப் பெலன்ஜியல் மூட்டையும் இது மடக்குகிறது.

நரம்பு: மைய நரம்பு கிளை கொடுத்து இதை உணர் வூட்டுகிறது. அரிதாக அரந்தி நரம்பு கிளை தரலாம்.

கட்டைவிரல் எதிர் நீட்டி

இது மடக்கு கட்டிழைமத் தகட்டிலிருந்தும், வியனக எலும் பின் மொக்கிலிருந்தும் ஆரம்பிக்கிறது. கட்டை விரலில் புறங்கை எலும்பின் முன் பரப்பில் ஒட்டிக் கொண்டுள்ளது.

செயல்: முன்கைப்புற மூட்டை உள் சுழற்றுவதுடன் மடக்கவும் செய்கிறது. கட்டைவிரலை மற்ற விரல்களுடன் ஒட்டவைக்கும்போது இத்தசை பயன்படுகிறது.

நரம்பு: மைய நரம்பு இதற்குக் கிளை கொடுத்து உணர் வூட்டுகிறது. அரிதாக அரந்தி நரம்பும் கிளை கொடுக்கலாம்.

சிறிய மடக்கியும், அகட்டியும் ஒட்டுமிடத்தில் ஒரு **Sesamoid** எலும்பு இருக்கிறது. சிறிய அகட்டியின் தசை நாணி

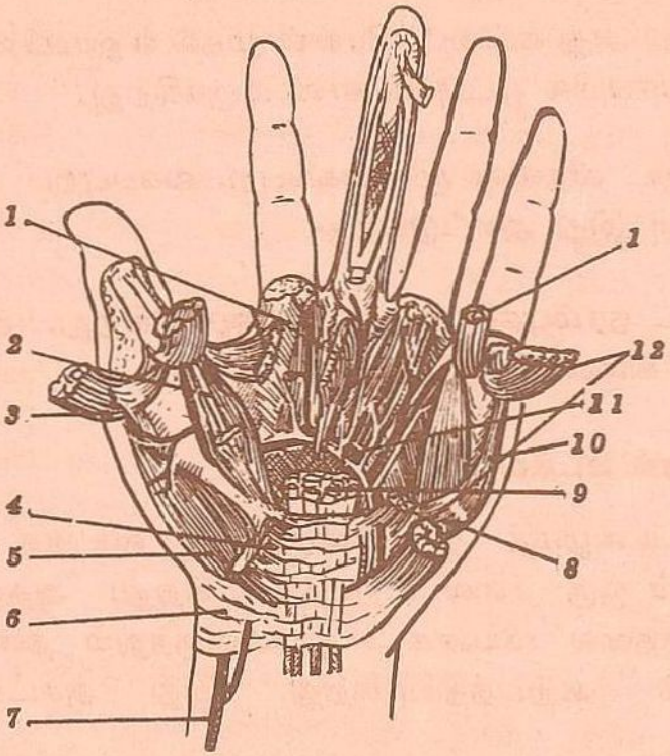

1. கட்டைவிரல் உள்ளடக்கி
2. நீண்ட கட்டை நீட்டியின் தசை நாண்
3. சிறிய கட்டை விரல் மடக்கி
4. சிறிய கட்டை விரல் அகட்டி
5. எதிர் நீட்டி
6. மடக்கு கட்டு இழைமம்
7. ஆரைத் தமனி
8. ஆழ உள்ளங்கை வளைவு
9. விரல் மடக்கிகளின் நாண்கள்
10. சுண்டுவிரல் எதிர் நீட்டி
11. அரந்தி நரம்பின் ஆழக்கிளை
12. சுண்டுவிரல் அகட்டி
13. சிறிய சுண்டுவிரல் மடக்கி

படம் 80. உள்ளங்கைத் தசைகள்

லிருந்து. ஒரு பகுதி பின்புறமுள்ள நீட்டுதசை நாணுடன் சேருகிறது. இதன் மூலம் அது கட்டைவிரலின் கடைசி எலும் பின் பின்புறமுள்ள நீட்டு பரப்பிழைமத்தில் சேருகிறது. இப் படிச் சேருவதால் சிறிய அகட்டி அகட்டுவதுடன் நீட்டவும் செய்கிறது.

கட்டைவிரல் உள்ளடக்கி (Abductor pollicis)

இது இரண்டு தலைகள் மூலம் உற்பத்தியாகிறது. அவை சாய்வுத்தலை, படுக்கைத் தலை என்பவை.

சாய்வுத்தலை 2-ஆவது, 3-ஆவது புறங்கை எலும்புகளின் அடிப்பாகத்தின் முன்பரப்பிலிருந்தும் அவற்றின் அருகிலிருக்கும் முன் எலும்புகளின் முன் பக்கத்திலிருந்தும் உற்பத்தியாகிறது.

படுக்கைத் தலை (Transverse head) 3-ஆவது புறங்கை எலும்பின் முன்பரப்பிலிருந்து ஆரம்பமாகிறது. இரண்டும் ஒன்று சேர்ந்து ஒரு பொதுத் தசை நாணை உருவாக்குகின்றன. இது கட்டை விரலின் முதல் எலும்பின் அடிப்பாகத்தில் பின் உட்பரப்பில் ஒட்டிக்கொள்கிறது. அது ஒட்டுமிடத்தில் ஒரு செசமாய்டு எலும்பு இருக்கும்.

செயல்: கட்டை விரலை உள்ளங்கையை நோக்கி இழுக்கிறது. இந்த அசைவு முன்கைப்புற மூட்டில் நடக்கிறது. மேலும், அது புறங்கைப் பெலன்ஜியல் மூட்டை மடக்கவும் செய்கிறது. அப்படி மடக்குவதற்குக் கட்டைவிரல் மற்ற விரல்களுடன் ஒட்டியிருக்கும் நிலையில் இருக்கவேண்டும்.

கட்டைவிரலின் அசைவுகள்

கட்டை விரலின் அசைவுகள் மற்ற விரல்களின் அசைவை விட, திசையில் வேறுபட்டவை. அவை மற்றவிரல்களின் அசைவிற்கு 90° கோணத்தில் இருக்கின்றன. இதற்குக் காரணம் கட்டைவிரலின் புறங்கை எலும்பு, மற்ற விரல்களின் புறங்கை எலும்பை விட்டு அகன்று 90° கோணத்தில் உட்சுழன்று இருப்பதனால் ஆகும். இப்படி இருக்கும் நிலை மனிதர்களின் கை செய்யும் முக்கியமான வேலையான 'பிடித்தல் வேலைக்கு' மிகவும் பயன்படுகிறது. கட்டைவிரல் மற்ற விரல்களை விட்டு ஒதுங்கி இருப்பதால் மற்ற விரல்களைத் தனியாக வைத்துக் கட்டை விரலை எதிர்ப்புறமாக வைத்துப் பிடிக்க உதவுகிறது. கட்டைவிரலை எதிர்நீட்டி ஒட்டவும் பயன்படுகிறது. இது சிறு பொருள்களைப் பிடிக்க உதவுகிறது. கட்டைவிரலின் அசைவுகள் முன் புறங்கை மூட்டில் நடைபெறுகின்றன. இம் மூட்டு குதிரைச் சேணம் வடிவத்தில இருப்பதால் நான்கு முக்கிய அசைவுகளை அனுமதிக்கிறது. அவை மடக்குதல், நீட்டுதல், உள்ளடக்குதல், அகட்டுதல் என்பன. மூட்டின் பாகங்கள் வளைந்திருப்பதால் அசைவுகள் நடக்கும்போது சுழற்சியும்

ஏற்படுகிறது. ஆகவே கட்டைவிரல் மடங்கும்போது உட்சுழற்சியும் நீட்டும்போது வெளிச் சுழற்சியும் ஏற்படுகின்றன. எதிர் நீட்டும்போது கட்டைவிரலின் நுனிப்பகுதியின் முன் பரப்பு மற்றவிரல்களின் நுனிப் பகுதியின் முன்பரப்போடு ஒட்டுகிறது. இப்படிச் செய்யும்போது கட்டைவிரல் முதலில் அகட்டப் பெற்று, பின்மடங்கியும், உள் சுழன்றும் மற்ற விரல்களைத் தொடுகின்றது. இந்த அசைவுகள் முன் புறங்கை மூட்டில் நடக்கும்போது புறங்கைப் பெலன்ஜியல் மூட்டும் இடைப் பெலன்ஜியல் மூட்டும் மடங்கலாம். கட்டைவிரலை வட்டமாக அசைக்கவும் முடியும்.

சுற்றசைவு (Circumduction): கட்டைவிரலை முதலில் நீட்டிப் பின் அகட்டி மறுபடியும் மடக்கிக் கடைசியாக உள்ளடக்கிச்செய்வதால் ஏற்படும் அசைவுக்கோவைக்குச் சுற்றசைவு என்று பெயர். இவ்வசைவுகள் முன் புறங்கை மூட்டில் நடக்கும் அசைவுகள். இவை தவிர, புறங்கைப் பெலன்ஜியல் மூட்டிலும் இடைப் பெலன்ஜியல் மூட்டிலும் இரண்டு அசைவுகள் நடக்கின்றன. அவை மடக்குதலும், நீட்டுதலும் ஆகும்.

சுண்டுவிரலின் சிறிய தசைகள்

சிறிய சுண்டுவிரல் அகட்டி (Abductor digiti minmi) (படம். 81)

இது மடக்கு கட்டிழைமத் தகட்டிலிருந்தும், பயறு வடிவ எலும்பிலிருந்தும் ஆரம்பமாகிறது. சுண்டுவிரலின் முதல் எலும்பின் அடிப்பாகத்தின் உட்பரப்பில் அது ஒட்டியிருக்கிறது.

செயல்: அது சுண்டு விரலின் முன் கைப்புற மூட்டையும் புறங்கைப் பெலன்ஜியல் மூட்டையும் அகட்டுகிறது.

நரம்பு: அரந்தி நரம்பின் ஆழக்கிளை, இதற்கு உணர்வூட்டுகிறது.

சிறிய சுண்டுவிரல் மடக்கி (Flexor Digiti minimi Brevis)

இது மடக்கு கட்டிழைமத் தகட்டிலிருந்தும் முழி எலும்பின்

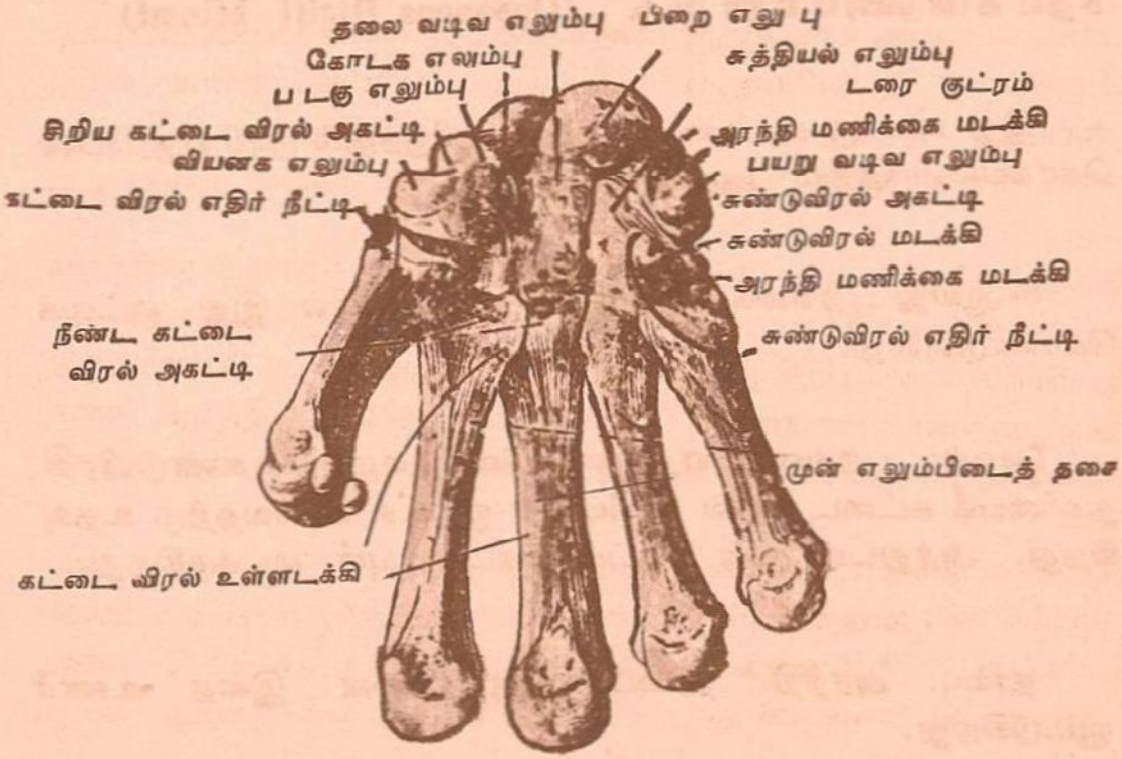

படம் 81. உள்ளங்கை எலும்புகள் முன்தோற்றம்

கொக்கியிலிருந்தும் உற்பத்தியாகிறது. சுண்டுவிரலின் முதல் எலும்பின் அடிப்பாகத்தில் உள்பரப்பில் ஒட்டிக் கொண்டிருக்கிறது.

அது சுண்டு விரலின் முன் கைப்புற மூட்டையும் கைப்புறப் பெலன்ஜியல் மூட்டையும் மடக்குகிறது.

நரம்பு: அரந்தி நரம்பின் ஆழக்கிளை அதை உணர்வூட்டுகிறது.

சிறிய சுண்டுவிரல் எதிர் நீட்டி (Opponens Digiti Minmi)

இது மடக்கு கட்டிழைமத் தகட்டிலிருந்தும் முழி எலும்பின் கொக்கியிலிருந்தும் ஆரம்பமாகிறது.

5-ஆவது புறங்கை எலும்பின் உள்பரப்பில் இது ஒட்டிக் கொண்டுள்ளது.

செயல்: புறங்கை எலும்பை வெளிச்சுழற்றிச் சுண்டுவிரல் நுனியைக் கட்டை விரல் நுனியுடன் ஒட்டச் செய்வதற்கு உதவுகிறது. அத்துடன் முன் கைப்புற மூட்டையும் மடக்குகிறது.

நரம்பு: அரந்தி நரம்பின் ஆழக்கிளை இதை உணர்வூட்டுகிறது.

அரந்தி நரம்பின் ஆழக்கிளை (Deep Branch Of Ulnar Nerve)
(படம் 80, 82)

இக்கிளை மடக்கு கட்டிழைமத்தகட்டின் முன்னால் அரந்தி

நரம்பின் ஒருபெரிய கிளையாக ஆரம்பிக்கிறது. அது சுண்டு விரலடித் தசைகளுக்குக் கிளைகள் கொடுக்கிறது. சிறிய சுண்டு விரல் அகட்டிக்கும் மடக்கிக்கும் இடையில் நுழைந்து ஆழத்திற்குச் செல்கிறது. அத்துடன் அரந்தித்தமனியில் உள்ளங்கை ஆழக் கிளையும் தொடருகிறது. முழி எலும்பின் கொக்கியை அவை

கடந்து புறங்கை எலும்புகளின் முன்னால் குறுக்காகச் செல்கின்றன. அப்போது அவை நீண்ட கைவிரல் மடக்கிகளுக்கடியில் இருக்கின்றன. அவை மூன்று எலும்பிடைக் கிளைகளும், புழுத்தசைக் கிளைகளும் கொடுக்கின்றன. இவை

எலும்பிடைத் தசைகளையும் உள் இரண்டு புழுத்தசைகளையும் (lumbrical) உணர்வூட்டுகின்றன. இறுதியாக அவை கட்டைவிரல் உள்ளடக்கிக்கும், முதல்பின் எலும்பிடைத் தசைக்கும் கிளைகள் கொடுத்து முடிவடைகின்றன. அரந்தி நரம்பின் ஆழக்கிளை கட்டைவிரலடி சிறுதசைகளைத் தவிர உள்ளங்கை

யிலுள்ள மற்ற சிறு தசைகளை எல்லாம் உணர்வூட்டுவதைக் கவனிக்கவும். இவற்றில் வெளி இரண்டு புழுத்தசைகள் மைய நரம்பினால் உணர்வூட்டப்பெறுவதையும், சிறிய உள்ளங்கைத் தசை அரந்தி நரம்பின் மேலொட்டு கிளையால் உணர்வூட்டப் பெறுவதையும் கவனிக்கவும். அரந்தி நரம்பின் ஆழக்கிளை

யால் உணர்வூட்டப் பெறுந்தசைகள் நீண்ட கட்டைவிரல் மடக்கியின் உள்ளாக இருப்பதைக் கவனிக்கவும். மேலும், சில சமயங்களில் சிறிய கட்டை விரல் மடக்கியோ மற்ற சிறிய கட்டை விரல் தசைகளோ அரந்தி நரம்பிலிருந்து கிளைகள் பெறலாம்.

ஆரைத் தமனியின் உள்ளங்கை ஆழக்கிளை (Deep Palmar Branch of The Radial Artery)

ஆரைத் தமனி முதல் பின் எலும்பிடைத் தசையின் இரு தலைகளுக்குமிடையில் உள்ளங்கைக்குள் நுழைகிறது. அது

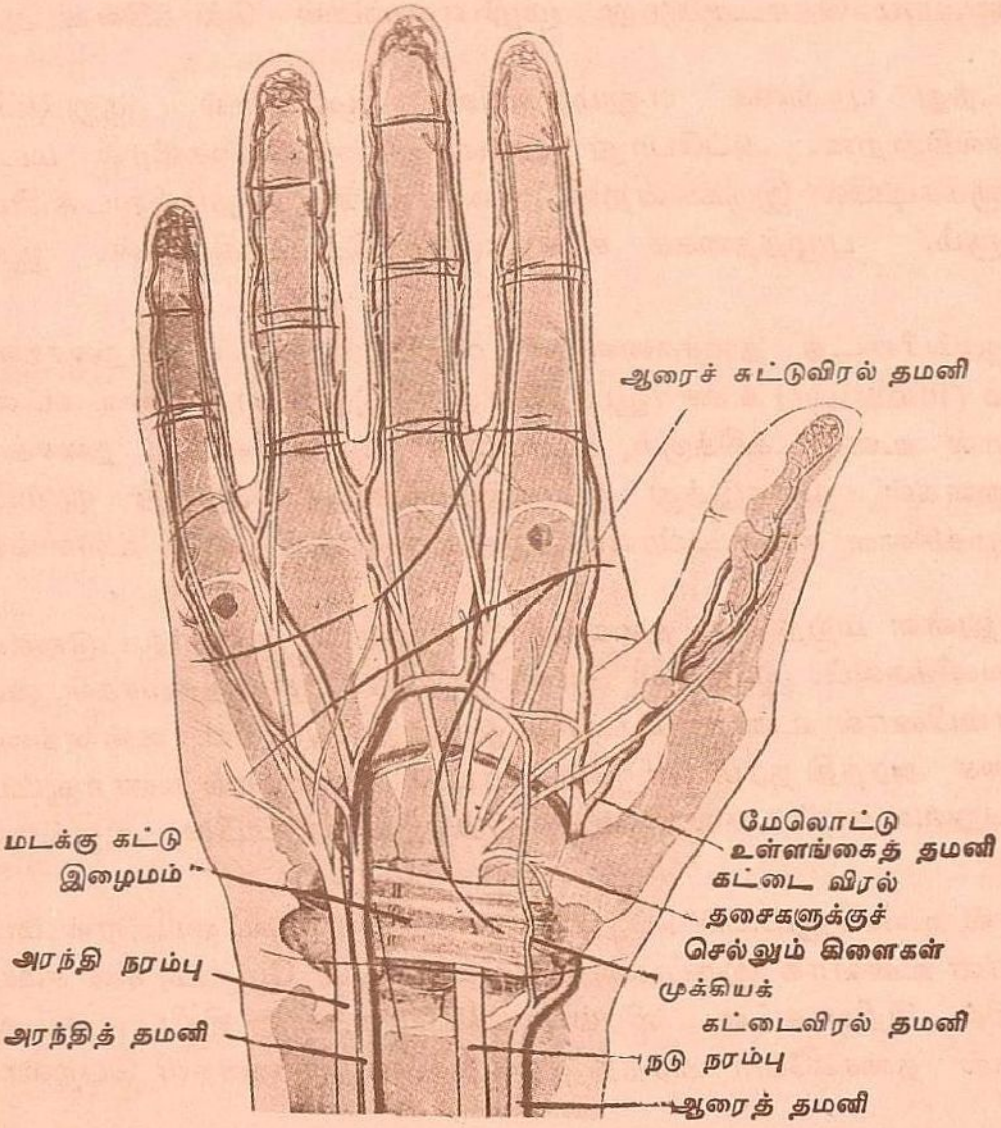

படம் 82. உள்ளங்கை நரம்புகளும் தமனிகளும்

கட்டை விரலுக்கு முக்கியக் கட்டைவிரல் தமனியும் (**Princeps pollicis**) ஆள்காட்டிவிரலுக்கு ஆரை சுட்டுவிரல் (**Radialis Indicis**) தமனியும் கொடுத்து விட்டுப் புறங்கை எலும்புகளின் அடிப்பாகத்தில் அவற்றின் முன்பரப்பில் உள் ஓரத்தை நோக்கிச் செல்கிறது.

புறங்கை எலும்பின் அடிப்பாகத்தில் அது அரந்தித் தமனியின் ஆழக்கிளையோடு இணைகிறது. இப்படி ஆரைத்தமனியினால் ஏற்பட்ட உள்ளங்கை ஆழ வளைவு, அரந்தித் தமனியினால் ஏற்படுத்தப்பட்ட மேலொட்டு உள்ளங்கை வளைவிற்கு ஒரு விரல் அகலம் உள்ளடங்கியிருப்பதைக் கவனிக்கவும். அது கட்டைவிரல் உள்ளடக்கியின் இரு தலைகளுக்கிடையே நுழைந்து வருவதைக் கவனிக்கவும்.

கிளைகள்: அதனுடைய மற்றக்கிளைகள் மூன்று உள்ளங்கைப் புறங்கைத் தமனிகளாகும். இவை உள்பக்கமிருக்கும் மூன்று எலும்பிடை இடைவெளிகளிலும் செல்கின்றன. அங்கிருக்கும் உள்ளங்கை விரல் தமனிகளுடன் இணைகின்றன.

உள்ளங்கையில் ஆழ்இழைமம் பல இடங்களில் ஒன்றோடு ஒன்று ஒட்டிக் கொண்டிருப்பதால் அறைகள் அமைந்திருக்கின்றன (படம் 63). கட்டை விரலடியில் ஆழ் இழைமம் கட்டை விரலடிச் சிறிய தசைகளைச் சுற்றியிருக்கிறது. இதற்குத் **Thenar** அறை என்று பெயர். இந்த அறைக்குள் கட்டைவிரலடித்தசைகள், மைய நரம்பின் தசைக் கிளைகள், ஆரைத் தமனியின் மேலொட்டுக் கிளை என்பன உள்ளன.

சுண்டுவிரலடியின் ஆழ்இழைமம் சுண்டு விரல் தசைகளைச் சுற்றியிருக்கின்றன. இதற்கு **Hypothenar** அறை என்று பெயர். அதனுள் அடங்கியவை சுண்டுவிரலடித் தசைகளும், அரந்தித் தமனியின் ஆழக்கிளையும், அரந்தி நரம்பின் ஆழக்கிளையுமாகும்.

இவை இரண்டுக்கும் நடுவில் நடு அறை உள்ளது. இதற்கு இடை உள்ளங்கை அறை (**Mid palmar space**) என்று பெயர். இந்த அறையின் எல்லைகள் பின்வருவன: அதன் முன்னால்

உள்ளங்கை ஆழ்இழைமத்தகடு உள்ளது. வெளிப்பக்கம்-கட்டை விரலடித் தசைகளை மூடியிருக்கும் ஆழ் இழைமமும் உள்பக்கம்-சுண்டுவிரலடித் தசைகளை மூடியிருக்கும் ஆழ் இழைமமும் இருக்கின்றன. பின்பக்கம் - எலும்பிடைத் தசைகளையும் கட்டைவிரல் அடக்கியையும் மூடியிருக்கும் ஆழ் இழைமமும் இருக்கிறது. அதனுள் அடங்கியிருப்பவை: நீண்ட விரல் மடக்கிகள், புழுத் தசைகள், மைய நரம்பு, அரந்தி நரம்பு, மேலொட்டு உள்ளங்கை வளைவு என்பன. நீண்ட விரல்மடக்கிகள் இவ்வறையின் நடுவில் செல்வதால் இவ்வறையை இரண்டுபிரிவுகளாகப் பிரிக்கின்றன. ஓரங்களில் இடைவெளி இருப்பதால் இவ்விரு பிரிவுகளும் தொடர்பு கொள்கின்றன. இவ்வறை முழுமையாக இருபிரிவுகளாகப் பிரிக்கப்படவில்லை.

இன்னும் ஆழத்தில் எலும்பிடைத்தசை உள்ளடக்கி என்றொரு அறை உண்டு. இந்த அறை முன்பக்கம் உள்ளங்கை எலும்பிடை ஆழ் இழைமத்தாலும், பின்பக்கம் புறங்கை எலும்பிடை ஆழ் இழைமத்தாலும் மூடப்பட்டிருக்கிறது. அதற்குள் அடங்கியிருப்பவை: எலும்பிடைத் தசைகள், அவற்றிற்கிடையில் இருக்கும் புறங்கை எலும்புகள், கட்டைவிரல் உள்ளடக்கி, ஆழ உள்ளங்கை வளைவு, அரந்தி நரம்பின் ஆழக்கிளை, புறங்கையிலிருக்கும் தமனி வளைவு என்பன.

மருத்துவச் சிறப்பு

உள்ளங்கை ஆழ் இழைமத்தகட்டுக்குப் பின்னாலும் தசைகளுக்கு முன்னாலும் நடு உள்ளங்கை அறையில் சீழ் கட்டுவது ஏற்படலாம். உள்ளங்கையில் ஏதாவது குத்தினால் இந்த நிலை ஏற்படலாம். கட்டியிருக்கும் சீழ் பெருகும்போது அது வெளி வரவிடாமல், உறுதியான ஆழ் இழைமத் தகடு தடுக்கிறது. இந்த நிலை விரல் மடக்கித்தசை நாண்களுக்கு ஆபத்தை விளைவிக்கும். மேலும், கைவிரல்களில் சீழ் கட்டினால் மடக்கு இழைமத் திரைக்கு அடியில் இருந்தாலும், சுரப்பி உறைக்குள் இருந்தாலும் வெளிவரமுடியாமல் உள்ளே பெருகிக் கொண்டிருக்கும். அப்போது அழுத்தம் அதிகமாகி இரத்த ஓட்டம் பாதிக்கப்பட்டுத் தசை நாண்கள் அழுகிவிடவோ விரல் நுனிகள் அழுகிவிடவோ செய்யலாம். மேலும், உள்ளங்கைச் சீழ்ச் சுரப்பி

உறைகள் மூலமாக முன் கையினுள் செல்லலாம். இவ்விடங்களில் உடனடியாக அறுவைச் சிகிச்சை செய்வது இன்றியமையாதது.

புறங்கையும், முன்கையின் பின்பக்கமும்
(Extensor compartment of the forearm and hand)

பகுத்தாய்வு

முன்கையின் பின்தோல் நரம்பையும் உள் தோல் நரம்பையும் வெளித்தோல் நரம்பையும் காணவும். பின்தோல் நரம்பு கணுக்கை வரை செல்கின்றது. வெளித் தோல் நரம்பும் உள்தோல் நரம்பும் பின்பக்கத்திற்கும் கிளைகள் கொடுக்கின்றன புறங்கையில் ஆரை நரம்பின் மேலொட்டு கிளையையும் ஆரை நரம்பின் புறங்கைத் தோல் கிளையையும் காணவும். அவற்றிலிருந்து பின்விரல் நரம்புகள் வருவதையும் கவனிக்கவும்.

முன் கையின் பின்பக்கத்திலுள்ள ஆழ் இழைமத்தை அகற்றவும். அப்படி அகற்றும்போது கணுக்கையின் பின்பக்கத்திலுள்ள நீட்டு கட்டிழைமத் தகட்டைக் கவனித்து, சிதைவடையாமல் சுத்தம் செய்யவும். அதனுடைய விளிம்புகளைத் தெளிவாக்கவும். நீட்டு தசைநாண்கள் அதனடியில் செல்வதையும் அவற்றைச் சுரப்பி உறைகள் மூடிக் கொண்டிருப்பதையும் கவனிக்கவும். முடியுமானால் பீச்சி மூலம் நீரை உள் செலுத்திச் சுரப்பி உறைகளின் பரப்பை ஆராயவும். கணுக்கையின் பக்கத்தில் மேலொட்டு தசைகளை ஒன்றோடு ஒன்று ஒட்டாமல் பிரிக்கவும். ஆரை மேல்கைத் தசை(Brachioradialis),நீண்ட ஆரை மணிக்கை நீட்டித்தசை (Extensor carpi radialis longus), சிறிய ஆரை மணிக்கை நீட்டித் தசை (Extensor carpi radialis brevis) ஆகிய மூன்று தசைகளையும் சுத்தம் செய்யவும். அவற்றை விரல் நீட்டி (Extensor digitorum) தசையிலிருந்து ஒட்டாமல் நன்றாகப் பிரித்துவிடவும். அப்பொழுது அடியிலிருக்கும் மலர்த்தித் தசை தென்படும். மலர்த்தித் தசையின் வெளிவிளிம்பிலிருந்து வெளி வரும் பின் எலும்பிடை நரம்பைக் காணவும். அதிலிருந்து சுற்றியுள்ள தசைகளுக்கு வரும் கிளைகளைக் கண்டுபிடிக்கவும். முழங்கையின் பக்கமாக மேல்கை ஆரைத்தசை, நீண்ட ஆரை மணிக்கை நீட்டித்தசை, சிறிய ஆரைமணிக்கை நீட்டித்தசை ஆகிய மூன்று தசைகளையும் வெளிப்புறமாகத் தள்ளினால் ஆரை நரம்பு தென்படும் (படம் 83). அதனுடைய ஆழக்கிளை

மலர்த்தித் தசைக்குக் கிளைகள் கொடுப்பதைக் காணவும். இந்த இடத்தில் சிறிய ஆரைமணிக்கை நீட்டித் தசைக்குக் கொடுக்கும்

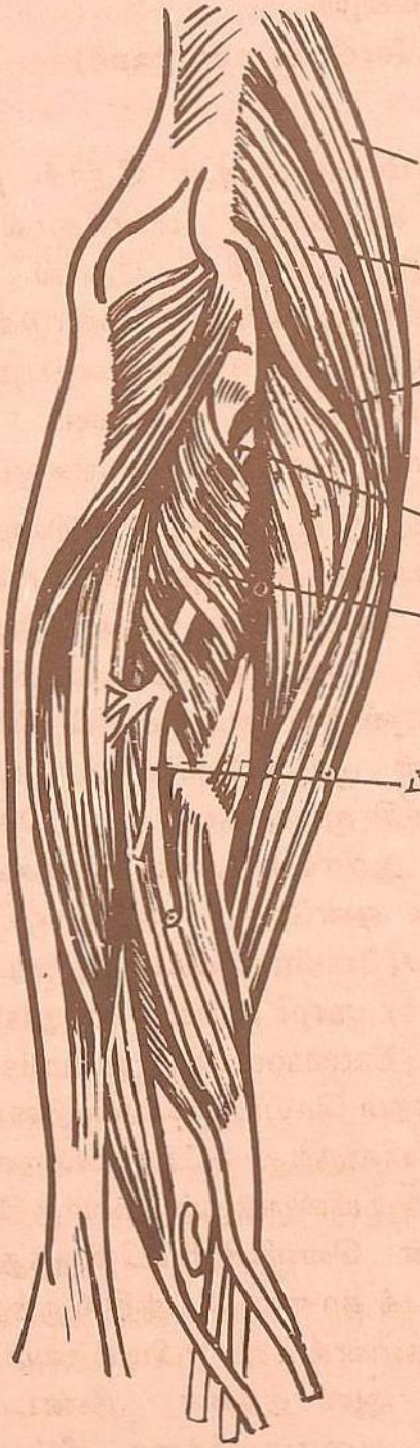

படம் 83. பின் எலும்பிடை நரம்பு

கிளையைக் காணலாம். இந்த ஆழக்கிளையை இழுத்தால் பின் எலும்பிடை நரம்பு அசைவதைக் கண்டு இந்த நரம்பு மலர்த்தித் தசையினூடே சென்று பின் எலும்பிடை நரம்பாகச் செல்வதை உறுதிப்படுத்தவும்.

முன் கையின் பின்புறம்: (படம் 84) எலும்பிடைத் தமனியைக் காணவும் (படம் 73). அது ஆரை எலும்புக்கும் அரந்தி எலும்புக்கும் நடுவில் மலர்த்தித் தசைக்கு அடியில் பின் எலும்பிடை நரம்பை ஒட்டினாற்போல் செல்வதைக் காணவும். அதனுடைய இன்றியமையாக் கிளைகளைச் சுத்தம் செய்யவும். சுண்டு விரல்நீட்டி, விரல் நீட்டித் தசையின் உள்பாகமாக இருப்பதைக் கவனிக்கவும். இவ்விரண்டு தசைகளையும் பிரிக்கவும். அது நீட்டு கட்டிழைமத் தகட்டினடியில் ஒரு தனி அறையில் செல்வதைக் காணவும். சுண்டுவிரல் நீட்டியின் உள்புறமாக அரந்தி மணிக்கை நீட்டித் தசையைப் (**Extensor carpi ulnaris**) பார்க்கவும். அது அரந்தியின் பின் விளிம்பில் ஓர் அழுத்தமான ஆழ் இழைமத்தின் மூலம் ஒட்டியிருப்பதைக் கவனிக்கவும். அரந்தி எலும்பின் மேல் மூன்றில் ஒரு பகுதியில் இந்த ஆழ் இழைமத்தை வெட்டியெடுத்தால் முழங்கை இணை (**Anconeus**) தசை தென்படும். விரல்நீட்டித் தசையையும் அதனுள்புறம் இருக்கும் தசைகளையும் மேலே தூக்கினால் அதனடியில் ஆழத்திலிருக்கும் தசைகள் தென்படும். அவற்றுள் மலர்த்தித் தசையின் கீழாக இருப்பது நீண்ட கட்டை விரல் அகட்டி. அது தவிர வேறு மூன்று தசைகள் தென்படும். அவை சிறிய கட்டை விரல் நீட்டி, நீண்ட கட்டைவிரல் நீட்டி, ஆள் காட்டி விரல் நீட்டி என்பவை. இத்தசைகளையும் தசை நாண்களையும் நீட்டிக் கட்டிழைமத் தகடுவரை சுத்தம் செய்யவும். கட்டை விரல், ஆள்காட்டி விரல், சுண்டுவிரல் ஆகிய மூன்று விரல்களுக்கும் இரண்டு நீட்டு தசைநாண்கள் செல்வதைக் கவனிக்கவும்.

நீட்டு தசைகள் (Extensor muscles)

நீட்டு தசைகளை மூன்று பிரிவுகளாகப் பிரிக்கலாம்.

1. மேலொட்டு தசைகள்
2. புறங்கைக்குச் செல்லும் ஆழத் தசைகள்
3. புறங்கைக்குச் செல்லாத ஆழத் தசைகள்

இவற்றை மூன்று பிரிவுகளாகப் பிரிக்கலாம்.

1. விரல்களுக்குப் போகும் மையத் தசைகள்
2. புறங்கை எலும்புக்குப் போகும் ஓரத் தசைகள்
3. முன் கை எலும்பிலேயே முடிந்துவிடும் வெளி ஓரத் தசைகள்.

மையத் தசைகள்: விரல்நீட்டி, சுண்டுவிரல்நீட்டி என்பவை.

புறங்கை எலும்புக்குப் போகும் ஓரத் தசைகள்

வெளி ஓரத்தில் நீண்ட ஆரை மணிக்கை நீட்டித் தசையும் சிறிய ஆரைமணிக்கை நீட்டித் தசையும் உள்ளன. உள் ஓரத்தில் அரந்திமணிக்கை நீட்டித் தசை உள்ளது.

வெளி ஓரத் தசைகள்

வெளி ஓரத்தில் முன்பக்கமாக ஆரை மேல்கைத் தசையும் உள்பக்கத்தின் பின்பக்கமாக முழங்கை இணை தசையும் உள்ளன.

புறங்கைக்குச் செல்லும் ஆழத் தசைகள்

இவை நான்கு தசைகளாகும். அவை கட்டைவிரலுக்கும் ஆள்காட்டி விரலுக்கும் செல்கின்றன. வெளிப்புறமாக இருப்பவை நீண்ட கட்டை விரல் அகட்டித்தசையும், சிறிய கட்டை விரல் நீட்டித்தசையும் ஆகும். உள்புறமாக இருப்பவை நீண்ட கட்டை விரல் நீட்டித் தசையும், ஆள்காட்டி விரல் நீட்டித் தசையுமாகும்.

புறங்கைக்குச் செல்லாத ஆழத்தசை

மலர்த்தித் தசை என்ற ஒரு தசை இதில் அடங்கும்.

நீட்டு தசைகளை ஆரை நரம்பும், அதன் ஆழக் கிளையான பின் எலும்பிடை நரம்பும் உணர்வூட்டுகின்றன. முழங்கை இணை தசைக்கு நரம்பு, முத்தலைத் தசையின் உள் தலைக்குச் செல்லும் ஆரை நரம்பின் கிளையிலிருந்தும், மேல்கை ஆரைத் தசை, நீண்ட ஆரை மணிக்கை நீட்டித்தசை ஆகிய இரண்டு தசைகளுக்கும் ஆரை நரம்பு அது ஆழக்கிளை தருவதற்குச்

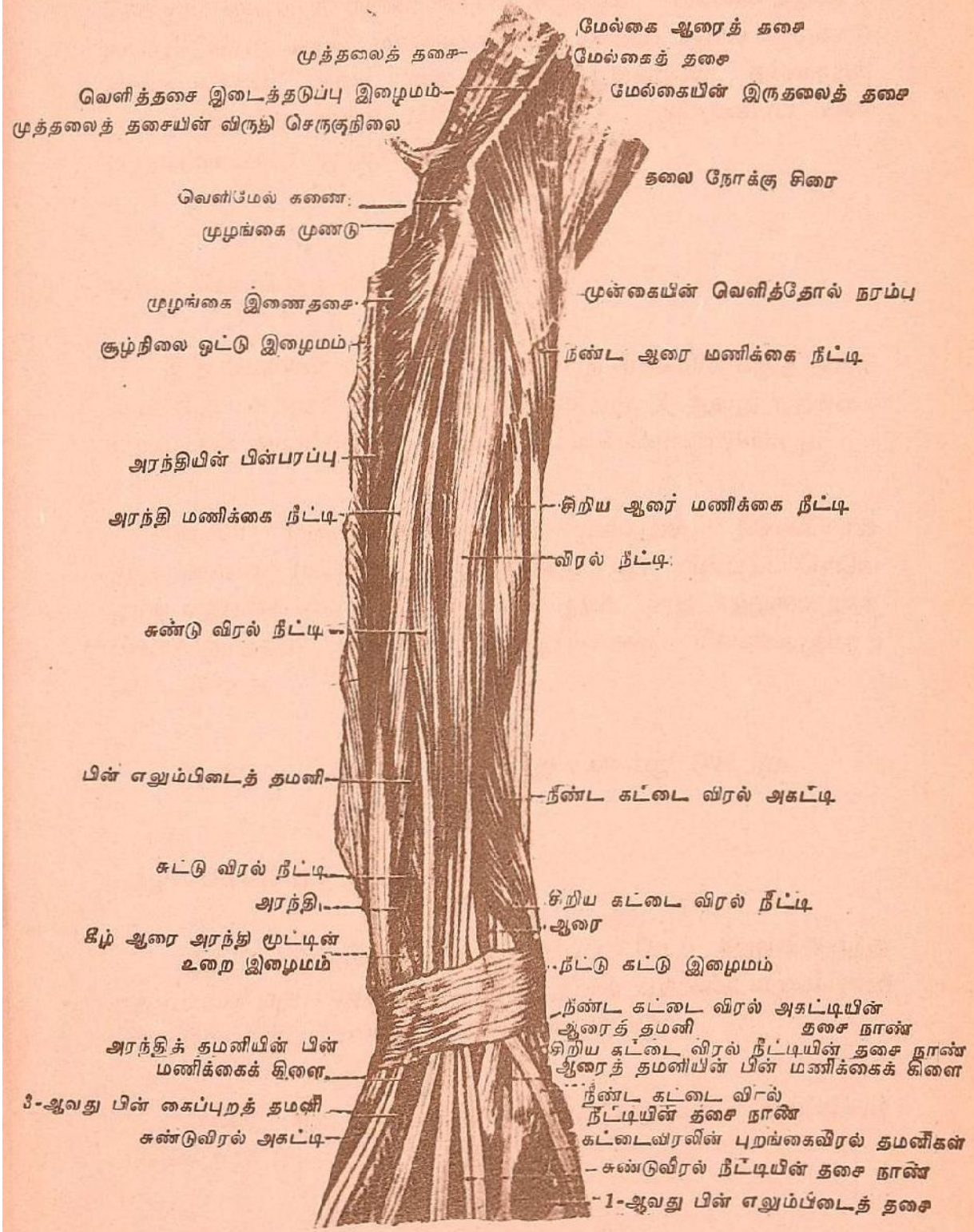

படம் 84. முன்கையின் பின்புறத்தில் மேலொட்டு தசைகள்

செல்லும் ஆரை நரம்பின் கிளையிலிருந்தும், மேல்கை ஆரைத் தசை, நீண்ட ஆரை மணிக்கை நீட்டித்தசை ஆகிய இரண்டு தசைகளுக்கும் ஆரை அது நரம்பு ஆழக்கிளை தருவதற்கு முன்னாலும் உணர்வூட்டுகிறது. மற்றத் தசைகளைப் பின் எலும்பிடை நரம்பு உணர்வூட்டுகிறது.

நீண்ட வெளிப்புறக் கணுக்கை நீட்டி

இது மேல்கை எலும்பின் வெளிப்புற மேல் மொக்குத் தமனி யின் கீழ்ப்பாதியிலிருந்து உற்பத்தியாகிறது. 2-ஆவது புறங்கை எலும்பின் அடியில் பின்புறத்தில் ஒட்டிக் கொண்டுள்ளது.

செயல்: இது முழங்கைக்கு முன்புறம் செல்வதால் முழங்கையை மடக்குகிறது. கணுக்கைக்குப் பின்புறம் செல்வ தால் கணுக்கையை நீட்டுகிறது. மேலும், அது கணுக்கையின் வெளி ஓரத்தில் இருப்பதால், கணுக்கையை வெளிப்புறமாக அகட்டுகிறது.

ஆரை நரம்பு கிளை கொடுத்து உணர்வூட்டுகிறது.

சிறிய வெளிப்புறக் கணுக்கை நீட்டி

இது மேல்கை எலும்பின் வெளிப்புற மேற் கணுவிலருந்து ஆரம்பிக்கிறது. அது 2-ஆவது 3-ஆவது புறங்கை எலும்புகளி னடியில் பின்புறமாக ஒட்டிக்கொண்டுள்ளது.

செயல்: இது கணுக்கையை நீட்டுவதுடன் அகட்டவும் செய்கிறது.

நரம்பு: ஆரை நரம்பின் ஆழக்கிளை கிளை கொடுத்து உணர்வூட்டுகிறது.

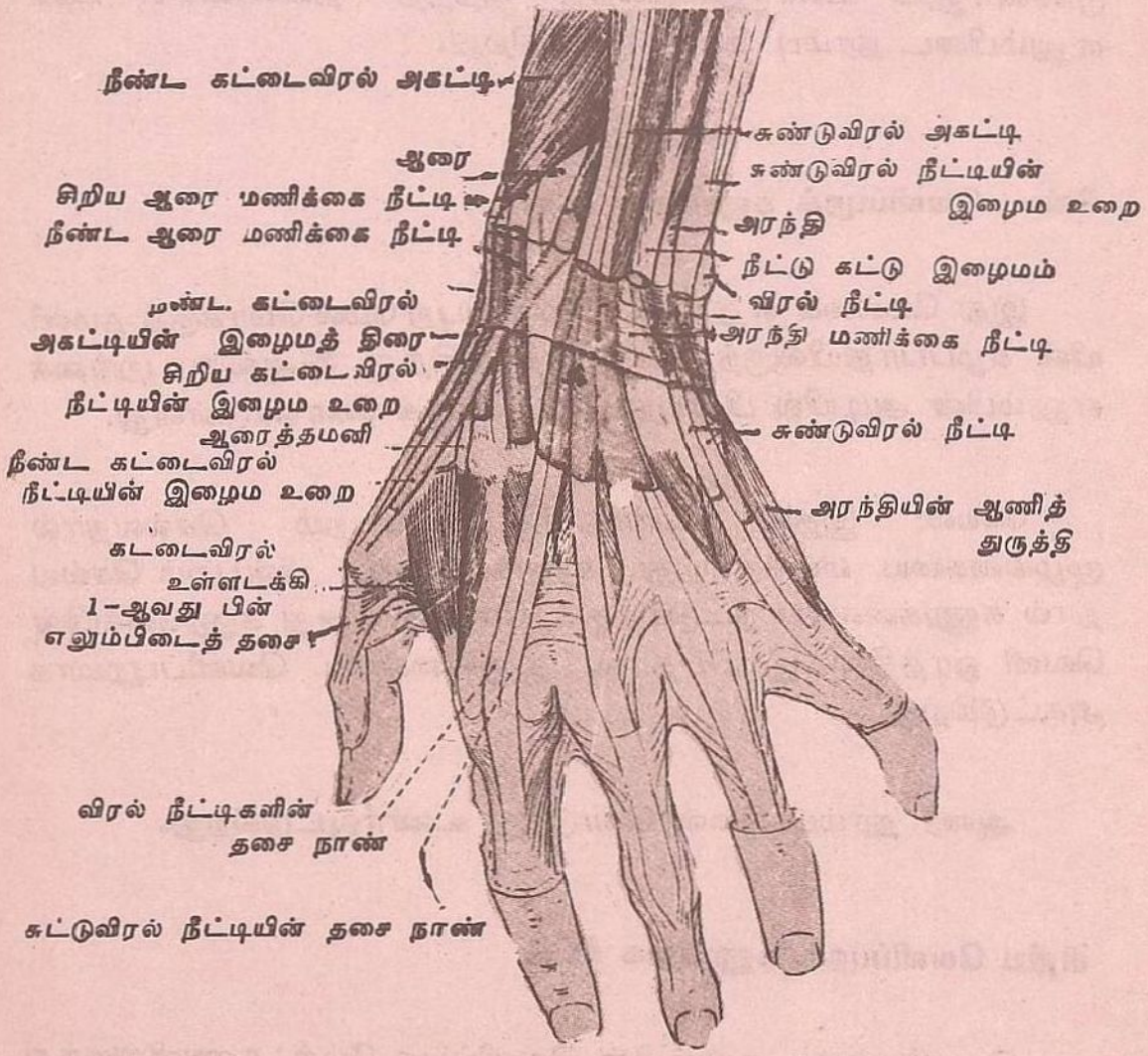

படம் 85. புறங்கையின் தசை நாண்கள்

விரல் நீட்டி (Extensor digitorum)

இது மேல்கை எலும்பின் வெளி மேல் கணுவிலிருந்து உற்பத்தியாகிறது. இது நீட்டு கட்டிழைமத் தகட்டினடியில் நுழைந்து நான்கு பிரிவுகளாகப் பிரிகிறது. இந்நான்கு தசை நரம்புகளும் புறங்கைப் பெலன்ஜியல் மூட்டுகளுக்கு மேலே ஒன்றோடொன்று சாய்வாகச் செல்லும் இணைப்புத்தசை

நாண் தொகுப்புகளால் இணைக்கப்பட்டுள்ளது. இவற்றிற்குத் தசை நாண் இழைம இணைப்புகள் என்று பெயர். இவ் விணைப்பு இத்தசை விரல்களைத் தனித் தனியாக இயக்க முடியாமல் செய்கிறது (படம் 85). இக்குறை ஆள் காட்டி

விரலுக்கும் சுண்டு விரலுக்குமில்லை. அவற்றிற்குத் தனியாக ஆள்காட்டி விரல் நீட்டியும் சுண்டுவிரல் நீட்டியும் உள்ளன. புறங்கை Phalangeal மூட்டுக்கு முன்னால் அது ஒரு நாற் கோண (Diamond) வடிவமுள்ள ஒரு நீட்டிழைமத்தகட்டுடன்

ஒட்டுகிறது. இதற்கு நீட்டு பரப்பிழைமம் (Extensor expansion) என்று பெயர் (படம் 86). இந்தநீட்டு பரப்பிழைமம் புறங்கைப் பெலன்ஜியல் மூட்டுக்குப் பின்புறமும், விரல்களின் முதல் எலும்பின் பின்புறமும் படர்ந்திருக்கிறது. இந்த நீட்டு

பரப்பிழைமத்தில் மேல் விளிம்பு புறங்கை எலும்பின் தலைக்கு இரு பக்கமுமாகச் சென்று ஆழப்படுக்கைப் புறங்கை முடிப் பிழைமத்துடன் ஒட்டிக்கொள்கிறது. அவை ஒட்டுமிடம் புறங்

கைத் தலைக்கு முன்பக்கமக இருக்கிறது. இந்தப் பரப்பிழைமத் துடன் விரலுக்குரிய எலும்பிடைத் தசை நாணின் ஒரு பகுதி யும், புழுத்தசை நாணின் மொத்தப் பகுதியும் வந்திணை கின்றன (படம் 87). இணைகின்ற இந்த இடம் தடித்திருக்கும்.

இந்த விளிம்பு விரலின் முதல் எலும்பின் பககங்கள் வழியாகச் சாய்வாகச் சென்று பின்புறத்தில் முதல் இடைப் பெலன்ஜியல்

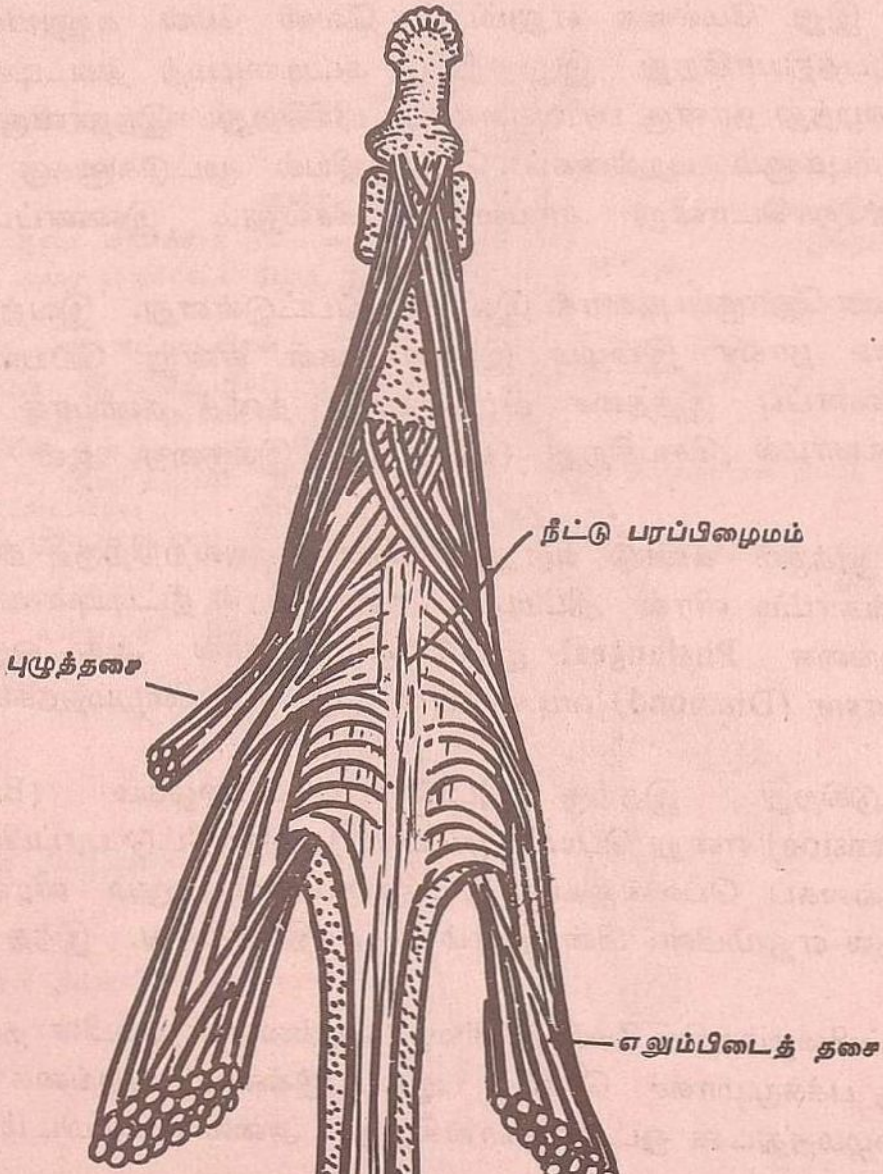

படம் 86. நீட்டு பரப்பு இழைமம்

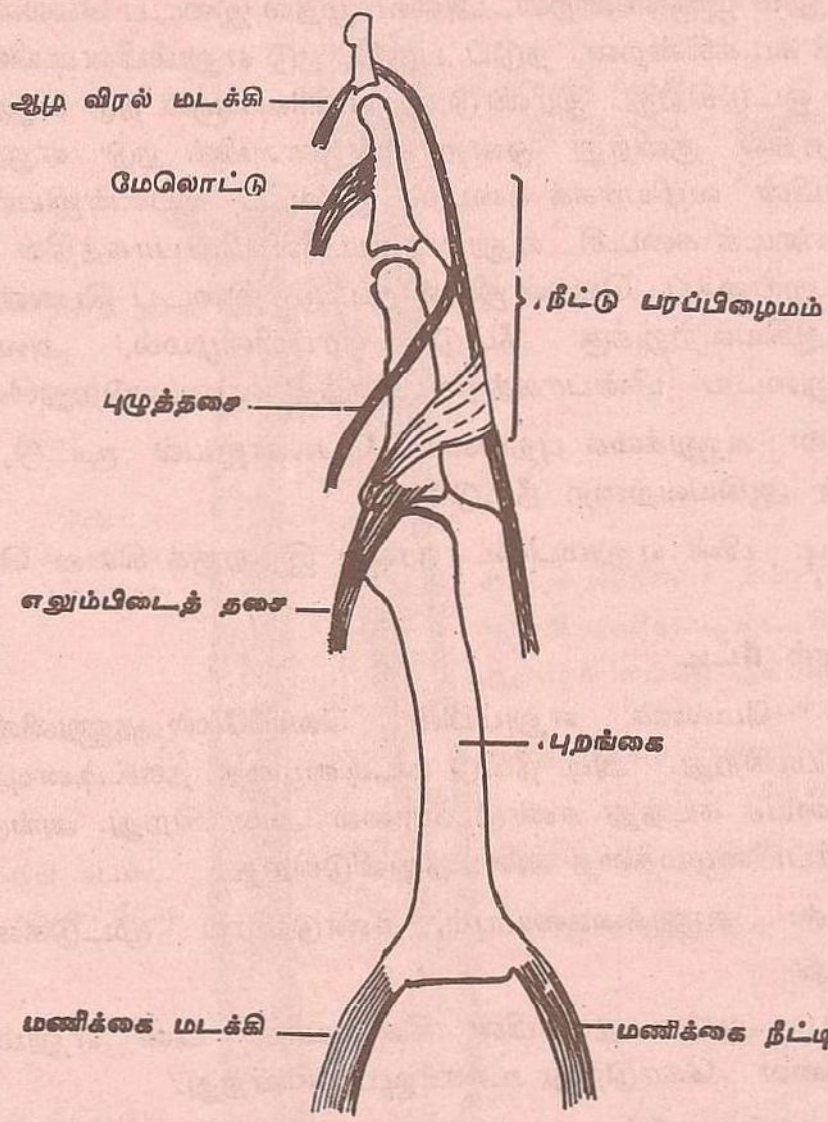

படம் 87. விரலின் தசை நாண்கள்

மூட்டுக்குப் பின்னால் செல்கிறது. செல்லும்போது தசை நாண் இழைத்தொகுப்புகளை நிணத் தசை நாண்களுடன் சேருவதற்கு அனுப்புகிறது. நீட்டு தசை நாண்களின் இன்றியமையாத பாகம் இந்த நீட்டு பரப்பிழைமத்தின் நடுவில் செல்கிறது. இரு பக்கமுள்ள தசை நாண் தொகுப்புகள் அதை உறுதியான நிலையில் இருத்துகின்றன. இந்த நீட்டு பரப்பிழைமம் மூன்று பகுதிகளாகப் பிரிகிறது. ஒன்று நடுவிலும் மற்ற இரண்டு

ஓரங்களிலும் இருக்கின்றன. அவை முதல் இடைப் பெலன்ஜியல் மூட்டைக் கடக்கின்றன. நடுப் பகுதி, நடு எலும்பினடியில் பின் புறத்தில் ஒட்டுகிறது. இரண்டு ஓரப்பிரிவுகளும் நடு எலும்பின் பின்பாகத்தில் குவிந்து ஒன்றாகின்றன. பின் நடு எலும்பின் பின்பரப்பின் வழியாகக் கடைசி, இடைப் பெலன்ஜியல் மூட்டைத்தாண்டிக் கடைசி எலும்பினடியில் பின்பாகத்தில் ஒட்டு கிறது. புறங்கைப் பெலன்ஜியல் மூட்டு இடைப் பெலன்ஜியல் மூட்டு ஆகியவற்றுக்கு நீட்டு பரப்பிழைமம், அவற்றின் உறையினுடைய பின்பாகத்தில் இருந்து வலுப்படுத்துகின்றது.

செயல்: கணுக்கை புறங்கைப் பெலன்ஜியல் மூட்டு, விரல் மூட்டுகள் ஆகியவற்றை நீட்டுகிறது.

நரம்பு: பின் எலும்பிடை நரம்பு இதற்குக் கிளை கொடுக் கின்றது.

சுண்டுவிரல் நீட்டி

இது மேல்கை எலும்பின் வெளிமேல் கணுவிலிருந்து உற்பத்தியாகிறது. அடி நீட்டு கட்டிழைமத் தகட்டினடியாகப் புறங்கையைக் கடந்து சுண்டு விரலை அடைகிறது. அங்கு அது நீட்டு பரப்பிழைமத்தை அடைந்துவிடுகிறது.

செயல்: கணுக்கையையும், சுண்டுவிரல் மூட்டுகளையும் நீட்டுகிறது.

நரம்பு: ஆரை நரம்பின் கிளையான பின் எலும்பிடை நரம்பு கிளை கொடுத்து உணர்வூட்டுகின்றது.

உள்புறக்கணுக்கை நீட்டி (படம் 88)

மேல்கை எலும்பின் வெளிமேல் கணுவிலிருந்தும், அரந்தி எலும்பின் பின் விளிம்பிலிருந்தும் உற்பத்தியாகிறது. நீட்டு கட்டிழைமத் தகட்டின் அடியாக 5-ஆவது புறங்கை எலும்பை அடைகிறது. இதனடியில் பின் பரப்பில் ஒட்டிக்கொள்கிறது.

செயல்: இது கணுக்கையை நீட்டுவதுடன் உள்ளிழுக்கவும் செய்கிறது.

நரம்பு: ஆரை நரம்பு கிளை கொடுத்து உணர்வூட்டுகிறது.

நீண்ட கட்டைவிரல் அகட்டி

ஆரை எலும்பிலிருந்தும் அரந்தி எலும்பிலிருந்தும் இத்தசை

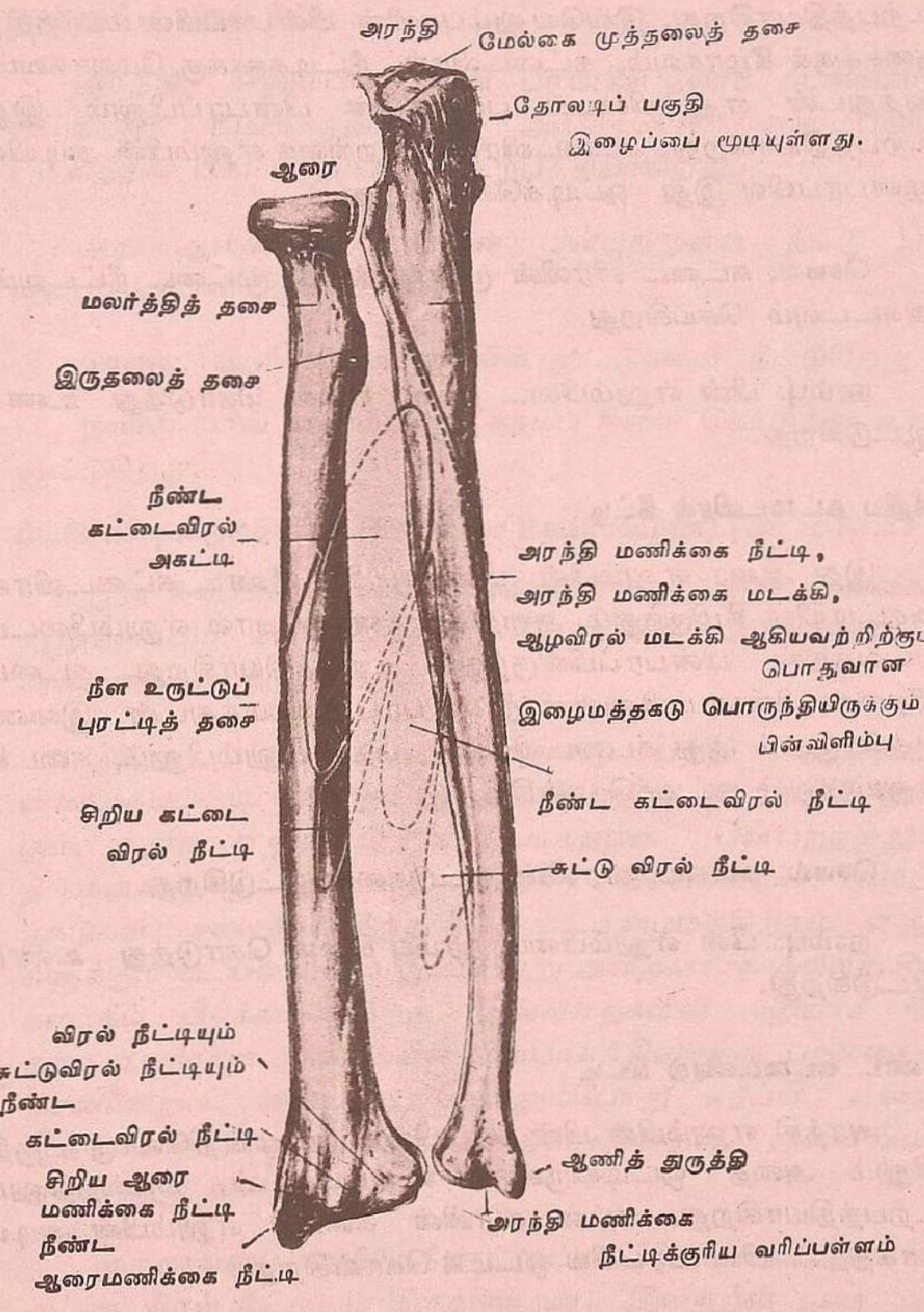

படம் 88. முன்கை எலும்புகளின் பின்தோற்றம்

உற்பத்தியாகிறது. இவ்வெலும்புகளின் பின்பரப்பில் மலர்த்தித் தசைக்குக் கீழாகவும், கட்டைவிரல் நீட்டிகளுக்கு மேலாகவும், அத்துடன் எலும்பிடைப் படலத்தின் பின்பரப்பிலும் இது உற்பத்தியாகிறது. கட்டைவிரலின் புறங்கை எலும்பின் அடியில் முன்பரப்பில் இது ஒட்டிக்கொள்கிறது.

செயல்: கட்டை விரலின் முன்புறங்கை மூட்டை நீட்டவும், அகட்டவும் செய்கிறது.

நரம்பு: பின் எலும்பிடை நரம்பு கிளை கொடுத்து உணர் வூட்டுகிறது.

சிறிய கட்டைவிரல் நீட்டி

இது ஆரை எலும்பின் பின்பரப்பில் நீண்ட கட்டைவிரல் அகட்டியின் கீழிருந்தும், அதை ஒட்டினாற்போல் எலும்பிடைப் படலத்தின் பின்பரப்பிலிருந்தும் உற்பத்தியாகிறது. கட்டை விரலின் பின்பரப்பிலுள்ள நீட்டு பரப்பிழைமத்துடன் இணை வதன் மூலம் அது கட்டைவிரலன் முதல் எலும்பிலும், கடைசி எலும்பிலும் ஒட்டிக்கொள்கிறது.

செயல்: கட்டை விரலின் மூட்டுகளை நீட்டுகிறது.

நரம்பு: பின் எலும்பிடை நரம்பு கிளை கொடுத்து உணர் வூட்டுகிறது.

நீண்ட கட்டைவிரல் நீட்டி

அரந்தி எலும்பின் பின் பரப்பில் மைய மூன்றிலொரு பகுதி யிலும் அதை ஒட்டியிருக்கும் எலும்பிடைப் படலத்திலும் உற்பத்தியாகிறது. கட்டைவிரலின் கடைசி எலும்பின் அடிப் பாகத்தின் பின் பரப்பில் ஒட்டிக் கொள்கிறது.

செயல்: கட்டைவிரலின் மூட்டுகளை நீட்டுகிறது.

நரம்பு: பின் எலும்பிடை நரம்பு கிளை கொடுத்து உணர் வூட்டுகிறது.

ஆள்காட்டி விரல் நீட்டி

அரந்தி எலும்பின் பின் பரப்பில் நீண்ட கட்டைவிரல் நீட்டிக்குக் கீழ்ப்பகுதியிலும், அருகிலுள்ள எலும்பிடைப் படலத்தின் பின் பகுதியிலும் உற்பத்தியாகிறது.

அது ஆள்காட்டி விரலின் பின்புறமுள்ள நீட்டு பரப் பிழைமத்துடன் இணைகிறது.

செயல்: ஆள் காட்டி விரலின் மூட்டுகளை நீட்டுகிறது.

நரம்பு: பின் எலும்பிடை-நரம்பு கிளை கொடுத்து உணர் வூட்டுகிறது.

நீட்டு கட்டிழைமத்தகடு (Extensor Retinaculam) (படம் 73,84,85)

இது 2-3 செ. மீ. அளவு அகலமுள்ளது. இது முன்கையும் கணுக்கையும் சேருமிடத்தில் பின்புறத்தில் படுக்கைவாட்டில் அமைக்கப்பட்டிருக்கிறது.

இந்த நீட்டு கட்டிழைமத்தகடு பற்றி ஏற்கெனவே விவரிக்கப்பட்டிருக்கிறது. இதனடியிலிருந்து அரந்தியின் தலைக் கும், ஆரை எலும்பின் அடிப்பாகத்தின் பின்புறத்திலுள்ள தடிமன்களுக்கும் தடுப்புத் தகடுகள் செல்கின்றன. தடுப்புத் தகடுகள் செல்வதால் இந்த நீட்டு கட்டிழைமத்திற்கும் எலும்பு களுக்குமிடையில் உள்ள இடம் ஆறு அறைகளாக அல்லது கிளை களாகப் பிரிக்கப்படுகிறது. இவ்வறைகளின் வழியாக நீட்டு தசை நாண்கள் முன்கையின் பின்பாகத்திலிருந்து புறங்கைக்குச் செல்கின்றன. அவ்வாறு செல்லும்போது சுரப்பி உறைகள் இததசை நாண்களை மூடிப் பாதுகாக்கின்றன. அவை வெளிப் புறமிருந்து உள்புறமாக...

முதலாவது அறையில்: நீண்ட கட்டைவிரல் அகட்டியும் சிறிய கட்டைவிரல் நீட்டியும் இருக்கின்றன. இவற்றின் தசை நாண் கள் ஒரு பொதுச் சுரப்பி உறைக்குள் இருக்கின்றன.

இரண்டாவது அறையில்: நீண்ட வெளிக்கணுக்கை நீட்டியும் சிறிய வெளிக்கணுக்கை நீட்டியும் இருக்கின்றன. இவற்றின்

தசை நாண்கள் தனித்தனியாகச் சுரப்பி உறைக்குள் இருக்கின்றன.

மூன்றாவது அறையில்: நீண்ட கட்டை விரல் நீட்டியின் தசை நாண் ஒரு தனிச்சுரப்பி உறைக்குள் இருக்கிறது.

நான்காவது அறையில்: விரல் நீட்டி, ஆள்காட்டி விரல் நீட்டி இவற்றின் தசை நாண்கள் ஒரு பொதுச் சுரப்பிச் சவ்வினுள் இருக்கின்றன. இந்த அறையில் முன் எலும்பிடைத் தமனியும் செல்கிறது.

ஐந்தாவது அறையில்: சுண்டு விரல் நீட்டியின் தசைநாண் ஒரு தனிச் சுரப்பிச் சவ்வினுள் இருக்கிறது.

ஆறாவது அறையில்: உள் கணுக்கை நீட்டியின் தசை நாண் ஒரு தனிச் சுரப்பிச் சவ்வு உறைக்குள் இருக்கிறது.

இந்த நீட்டு தசை நாண்களின் சுரப்பி உறைகள் நீட்டு கட்டிழைமத்தகட்டின் மேல்விளிம்புக்கருகில் ஆரம்பித்து, புறங்கை எலும்பின் மட்டத்தில் வெவ்வேறு நீளத்தில் அமைந்திருக்கின்றன. கட்டைவிரல் அகட்டி, நீண்ட, சிறிய கட்டைவிரல் நீட்டிகள், நீண்ட சிறிய கணுக்கை நீட்டிகள், உள் கணுக்கை நீட்டி ஆகியவற்றின் சுரப்பி உறைகள் புறங்கை எலும்பின் அடிப்பாகம் வரைதான் மூடியுள்ளன.

ஆரை நரம்பின் ஆழக்கிளையும் பின் எலும்பிடை நரம்பும் (படம் 73) (Deep branch of the Radial nerve and Posterior interosseous nerve)

ஆரை நரம்பின் ஆழக்கிளையும், மேல்கை எலும்பின் வெளிமேல் கணு மட்டத்தில் ஆரை நரம்பிலிருந்து உற்பத்தியாகிறது. மேல்கை ஆரைத் தசையின் அடியில் இறங்கிச் சிறிய வெளிக் கணுக்கை நீட்டித் தசைக்குக் கிளை கொடுக்கிறது. பின் அது, மலர்த்தித் தசைக்குக் (Spinator) கிளை கொடுத்துப் பிறகு அது ஆரை எலும்பின் வெளிப்பரப்பையும் பின் பரப்பையும் கடந்து அத்தசையின் கீழ் விளிம்பிற்குச் சிறிது மேலாக வெளி வருகிறது. இந்த இடத்திலிருந்து அது பின் எலும்பிடை நரம்பு என்று

பெயர் பெறுகிறது. அது விரல் நீட்டிக்கும் நீண்ட கட்டைவிரல் அகட்டிக்கும் நடுவில் இறங்கும் முன்னால் சுற்றியுள்ள தசைக் குக் கிளைகள் கொடுக்கிறது. நீண்ட கட்டைவிரல் அகட்டிக்கு அடியில் சென்று எலும்பிடைப் படலத்தின்பக்கம் வருகிறது. அங்கு அத்துடன் பின் எலும்பிடைத் தமனி சேருகிறது. அது கணுக்கை மூட்டுக்கு நரம்புகள் கொடுத்து முடிவடைகிறது.

பகுத்தாய்வு

ஆரைத் தமனியை ஆரை எலும்பின் கீழ்முனையின் முன் பரப்பில் பார்க்கவும் (படம் 89). அது நீண்ட கட்டை விரல்

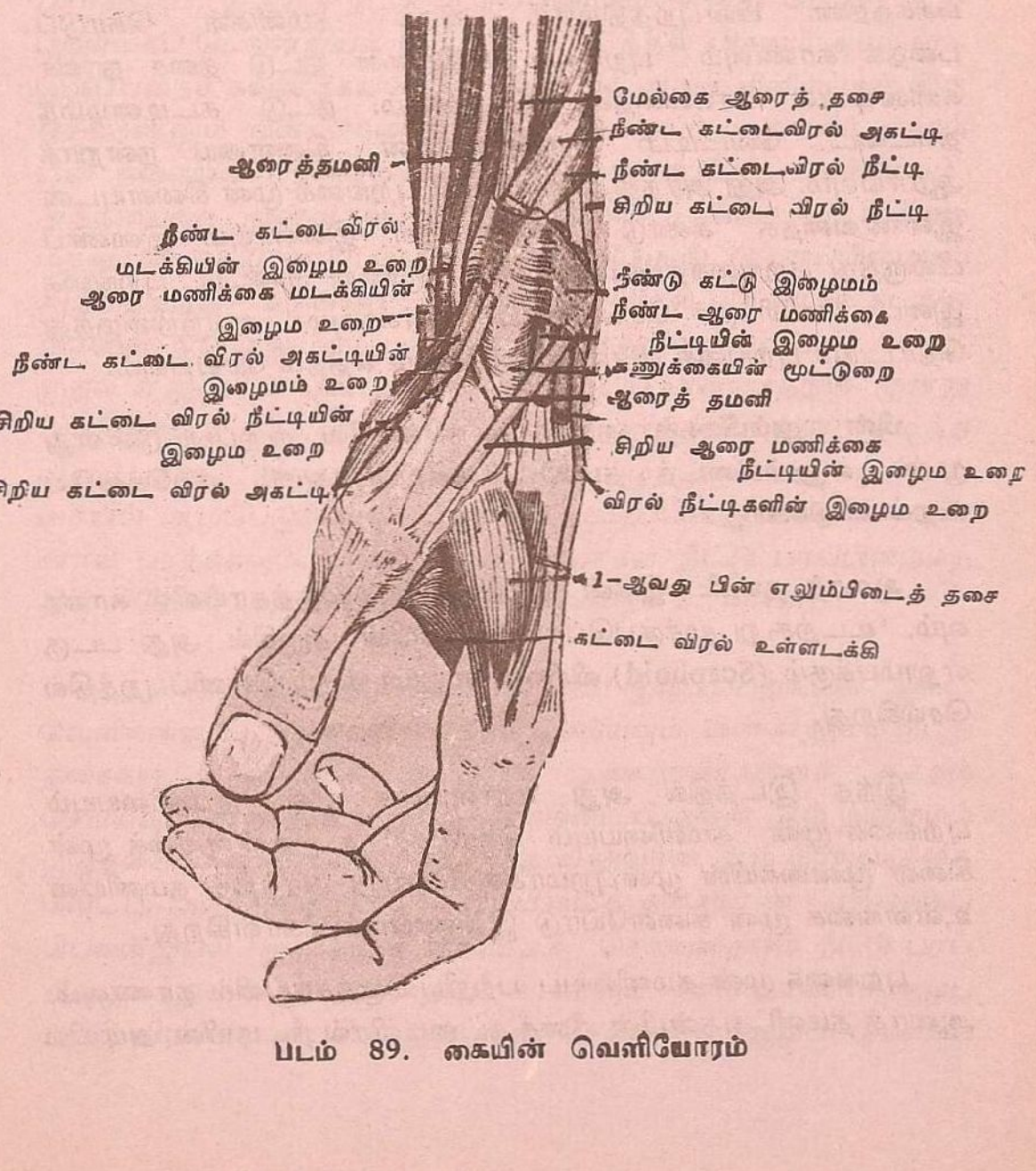

படம் 89. கையின் வெளியோரம்

அகட்டி சிறிய கட்டைவிரல் நீட்டி முதலியவற்றிற்கு அடியிலும் பின் அது நீண்ட கட்டைவிரல் நீட்டித் தசையின் அடியிலும் செல்வதைப் பார்க்கவும். இந்த இடத்திற்கு 'உடற்கூறு மூக்குப்பொடி டப்பி' (Anatomical snuff box) என்று பெயர். (பொடியை இப்பள்ளத்தில் வைத்து உறிஞ்சும் பழக்கம் அக் காலத்தில் இருந்தது) ஆரைத் தமனி நீண்ட கட்டைவிரல் நீட்டி யைக் கடந்து முதல் எலும்பிடை இடைவெளிக்குச் செல்கிறது. அவ்விடத்தில் அது புறங்கை முன் கிளைகளையும் உள்ளங்கை முன் கிளைகளையும் கொடுக்கிறது. அத்துடன் கட்டை விரலின் பின்புறத்திற்கும் ஆள்காட்டி விரலின் வெளிப் பக்கத்தின் பின்புறத்திற்கும் விரல் தமனிகள் கொடுப் பதைக் காணவும். புறங்கை முன்கிளை நீட்டு தசை நாண் களினடியில் செல்வதைக் கவனிக்கவும். நீட்டு கட்டிழைமத் தகட்டை வெட்டிப் புறங்கை முன் கிளையை நன்றாக ஆராயவும். அது அரந்தித் தமனியின் புறங்கை முன் கிளையுடன் இணைவதைக் கண்டு அத்தமனிகள் இணையும் இணைப் பிலிருந்து புறங்கைத் தமனிகள் உள் மூன்று இடைப் புறங்கை இடை வெளிக்குச் செல்வதைப் பார்க்கவும். அவற்றிலிருந்து தொடரும் புறங்கை விரல் தமனிகளைச் சுத்தம் செய்யவும்.

பின் எலும்பிடைத் தமனி: ஏற்கெனவே கூறப்பட்டுள்ளது முன் எலும்பிடைத் தமனியின் கீழ்ப்பாகமும் ஏற்கெனவே கூறப்பட்டுள்ளது.

ஆரைத் தமனி: இதன் பயணத்தைப் பகுத்தாய்வில் காண வும். 'உடற்கூறு மூக்குப்பொடி டப்பியின்' அருகில் அது படகு எலும்புக்கும் (Scaphoid) வியனக எலும்புக்கும் வெளிப்புறத்தில் செல்கிறது.

இந்த இடத்தில் அது உள்ளங்கை முன் தமனியையும் புறங்கை முன் தமனியையும் கொடுக்கிறது. உள்ளங்கை முன் கிளை முன்கையின் முன்புறமாகச் சென்று அரந்தித் தமனியின் உள்ளங்கை முன் கிளையோடு இணைப்புக் கொள்கிறது.

புறங்கை முன் தமனியைப் பற்றிப் பகுத்தாய்வில் காணவும். ஆரைத் தமனி அதன்பின் நீளக் கட்டைவிரல் நீட்டியின் அடியில்

சென்று புறங்கை விரல் தமனிகளைக் கொடுக்கிறது. அத் தமனிகள் கட்டை விரலின் இருபுறங்களுக்கும், ஆள் காட்டி விரலில் வெளி ஓரத்திற்கும் இரத்தம் கொடுக்கின்றன. அதன் பின் முதல் பின் எலும்பிடைத் தசையின் இரு தலைகளுக்குள் நுழைந்து உள்ளங்கைக்குச் செல்கிறது.

பகுத்தாய்வு

நீட்டு தசைநாண்களை விரல்களில் ஆராயவும். புறங்கைப் பெலன்ஜியல் மூட்டின் அருகில் அவை ஒரு தகடாக விரிவதைப் பார்க்கவும். இதற்கு நீட்டு பரப்பிழைமம் என்று பெயர். இது புறங்கைப் பெலன்ஜியல் மூட்டின் மட்டத்தில் மிகவும் அகலமாக இருப்பதைக் கவனிக்கவும். அவ்விடத்தில் அதன் விளிம்புகள் இரு ஓரங்களிலும் முன்பக்கமாகத் திரும்புவதையும், புறங்கை எலும் பின் தலையின் இருபுறங்களிலும் செல்வதையும் பார்க்கவும் அத்தலைக்கு முன்னால் ஆழப்படுக்கைப் புறங்கை முடிப்பிழை மத்துடன் ஒட்டுகிறது. இம்மூட்டிற்குக் கீழே நீட்டு பரப்பிழைமம் சுருங்குகிறது. சுருங்கிய இது முதல் விரல் மூட்டைக் கடந்து விரலின் நடு எலும்பையும், கடைசி எலும்பையும் அடைகிறது. முதல் எலும்பின் பின்புறமாக நீட்டு பரப்பிழைமத்தின் மூன்று பகுதிகளைக் கவனிக்கவும். அவை ஓரங்களிலிருந்து தடித்த விளிம்புகளும், மையப் பகுதியுமாகும். புழுத் தசைகளை உள்ளங் கையில் ஆழப்படுக்கைப் புறங்கை முடிப்பிழைமங்களின் முன் னால் பார்க்கவும். புழுத் தசை நாண்கள் நீட்டு பரப்பிழைமத் தின் வெளி விளிம்பில் வந்திணைவதைக் காணலாம்.

புறங்கை எலும்புகளினிடையிலுள்ள இடைப்புறங்கை இடை வெளிகளைப் புறங்கையில் சுத்தம் செய்யவும். பின் எலும்பிடைத் தசைகள் தென்படும். அவற்றின் தசைநாண்களைச் சுத்தம் செய்யவும். புறங்கை எலும்புகளுக்கிடையிலுள்ள ஆழ் இழைமம் இத்தசைகளை மூடியுள்ளது. அந்த வலுவான ஆழ் இழைமத்தை வெட்டி அகற்றவும். பின் எலும்பிடைத் தசைநாண் புறங்கைப் பெலன்ஜியல் மூட்டைத் தாண்டிச் செல்வதையும் நீட்டு பரப் பிழைமத்துடன் ஒட்டுவதையும் காணவும். தசை நாணின் ஆழப் பகுதி விரலின் கடைசி எலும்புவரைசெல்லலாம். ஆழப்படுக்கைப்

புறங்கை முடிப்பிழைமத்தைக்கண்டு பிடிக்கவும். அது புறங்கைத் தலைகளின் முன் பரப்புக்கிடையில் இருக்கின்றது. அதை வெட்டி விடவும். இப்பொழுது புறங்கைத் தலைகளை நன்றாக அகட்ட முடியும். அவற்றை ஒன்றை விட்டு ஒன்றை அகட்டி நீட்டு பரப்பிழைமம், ஆழப்படுக்கைப் புறங்கை முடிப்பிழைமம் வரை செல்வதைக் காணவும்.

பின் எலும்பிடைத் தசைகளை அவை உற்பத்தியாகும் இரண்டு புறங்கை எலும்புகளிலிருந்து பிரித்துக் கீழ்ப்பக்க மாகத் தள்ளவும். முன் எலும்பிடைத் தசைகள் தென்படும். முன் எலும்பிடைத் தசைகளுக்கு ஒரு தலைதான் இருப்பதையும் அது எந்த விரலை அசைக்கிறதோ அந்த விரலில் புறங்கை எலும் பிலிருந்து ஆரம்பிப்பதையும் காணவும். (படம் 90)

முன் எலும்பிடைத் தசைகள் மிகவும் மெலிந்திருப்பதைக் காணவும். முன் எலும்பிடைத் தசை நாண்களும் நீட்டு பரப் பிழைமத்தில் ஒட்டுவதைக் கவனிக்கவும்.

ஆழப்படுக்கைப் புறங்கை முடிப்பிழைமம்

புறங்கைப் பெலன்ஜியல் மூட்டுகளின் முன்பக்கமாக உள்ள அதன் முடிப்பிழைமங்களை இணைத்து அவற்றிற்கு இடையில் இருக்கும் உறுதியான இழைமப்பட்டைக்கு ஆழப்படுக்கைப் புறங்கை முடிபபிழைமம் என்று பெயர். இது கட்டை விரலை இணைப்பதில்லை. இது உறுதியாக முதல் விரலெலும்பில் ஒட்டிக் கொண்டிருக்கின்றது. புறங்கை எலும்பில் அவ்வளவு உறுதியாக ஒட்டுவதில்லை. மேலும், இவை நீட்டு பரப்பிழை மத்துடனும் ஒட்டியிருக்கின்றன. ஆதலால் விரல்கள் அசையும் போது இம்முடிப்பிழைமம் அசைகின்றது. விரலை மடக்கும் போது புறங்கை எலும்பின் முன்பரப்பிலும் நீட்டும்போது புறங்கை எலும்பின் தலைப்பக்கத்திலும் அவை செல்கின்றன.

புழுத்தசைகள் *(படம் 67,86,87)*

ஆழ விரல் மடக்கியின் நான்கு தசை நாண்களிலிருந்தும் நான்கு புழுத் தசைகள் உருவாகின்றன. முதல் தசை நாண் வெளிப் புறத்திலிருந்து உற்பத்தியாகின்றது. மற்ற மூன்று

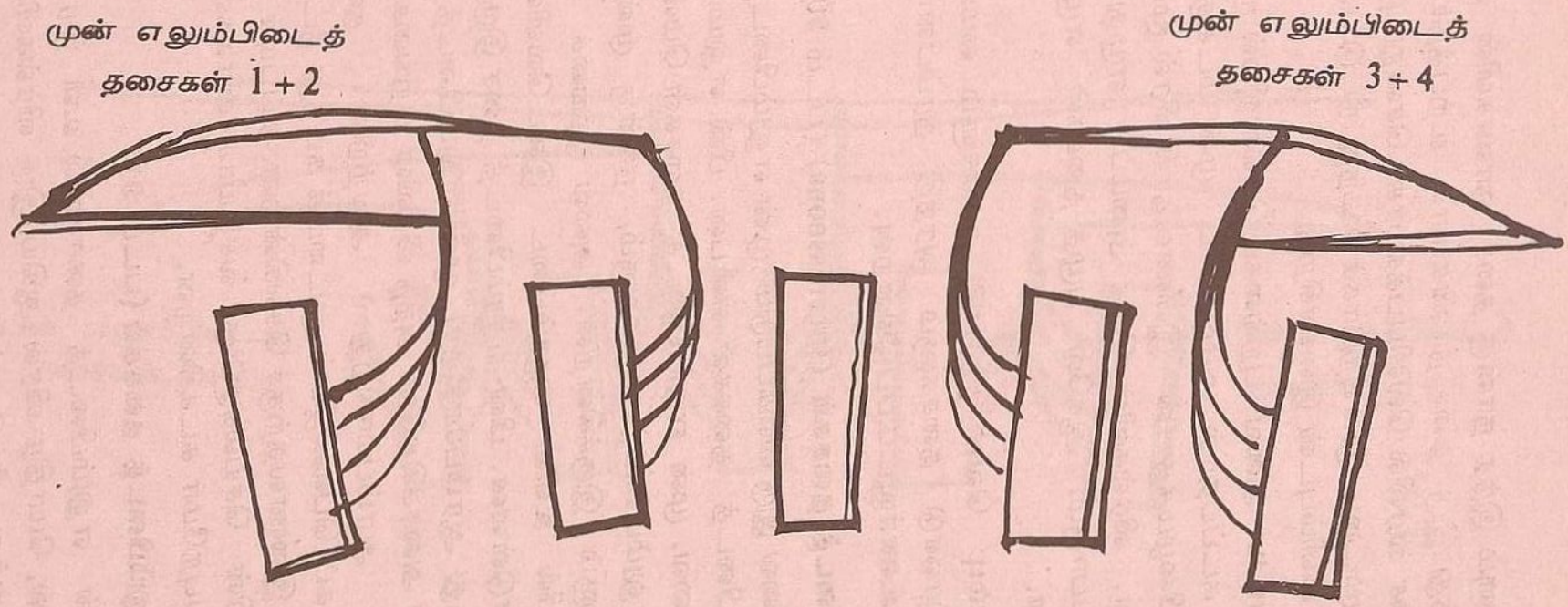

படம் 90. முன் எலும்பிடைத் தசைகள்

தசைகளும் இந்த நான்கு தசை நாண்களின் அண்மைப் பகுதியிலிருந்து இரு தசை நாண்களாக உற்பத்தியாகின்றன. பின் இத்தசை விரலில் வெளிப்பக்கமாகச் சென்று புறங்கைப் பெலன்ஜியல் மூட்டை முன்புறமாகக் கடந்து நீட்டு பரப்பிழைமத்தின் வெளி விளிம்புடன் இணைகிறது.

செயல்: அவை புறங்கைப் பெலன்ஜியல் மூட்டை முன்புறமாகக் கடப்பதால் அம்மூட்டை முன் மடக்குகின்றன. நீட்டு பரப் பிழைமத்துடன் இணைவதால் விரல் மூட்டுகளை நீட்டுகின்றன. விரல்களின் இந்த அமைப்பு எழுதும்போது உள்ள அமைப்பாகும். ஆகவே புழுத் தசைகள் எழுதுவதற்கு உதவுகின்றன.

நரம்பு: வெளி இரண்டு தசைகளும் மைய நரம்பினாலும் உள் இரண்டு தசைகளும் அரந்தி நரம்பினாலும் கிளையின் மூலம் உணர்வூட்டப்படுகின்றன.

எலும்பிடைத் தசைகள் (Interosseous) (படம் 90,91)

இவை இரு வகைப்படும். முன் எலும்பிடைத் தசைகள், பின் எலும்பிடைத் தசைகள் என்பன. பின் எலும்பிடைத் தசைகள் பெரியவை. முன் எலும்பிடைத் தசைகள் மெலிந்தவை. நான்கு பின் எலும்பிடைத் தசைகளும், நான்கு முன் எலும்பிடைத் தசைகளும் இருக்கின்றன. அவை புறங்கை எலும்புகளுக்கும் இடையில் உள்ள எலும்பிடை இடைவெளியை அடைத்துக் கொண்டுள்ளன. பின் எலும்பிடைத் தசை இரு புறங்கை எலும்பிலிருந்து ஆரம்பமாகிறது. முன் எலும்பிடைத் தசை அது எந்த விரலை அசைக்கிறதோ அந்த விரலின் புறங்கை எலும்பிலிருந்துதான் ஆரம்பமாகிறது. அவற்றின் தசை நாண்கள் புறங்கைப் பெலன்ஜியல் மூட்டைக் கடந்து நீட்டு பரப்பிழைமத்துடன் இணைவதற்குச் செல்கின்றன. அப்படிச் செல்லும் போது அவற்றின் செயல்களுக்கு வசதியாக விரல்களின் உள்புறமோ வெளிப்புறமோ கடக்கின்றன.

பின் எலும்பிடைத் தசைகள் (படம் 91)

பின் எலும்பிடைத் தசைகளில் உள் இரண்டு தசைகளும் நடுவிரல், மோதிர விரல் ஆகிய இரு விரல்களின் உள்புறமாகக் கடந்துவந்து நீட்டு கட்டிழைமத்துடன் இணைகின்றன. வெளி

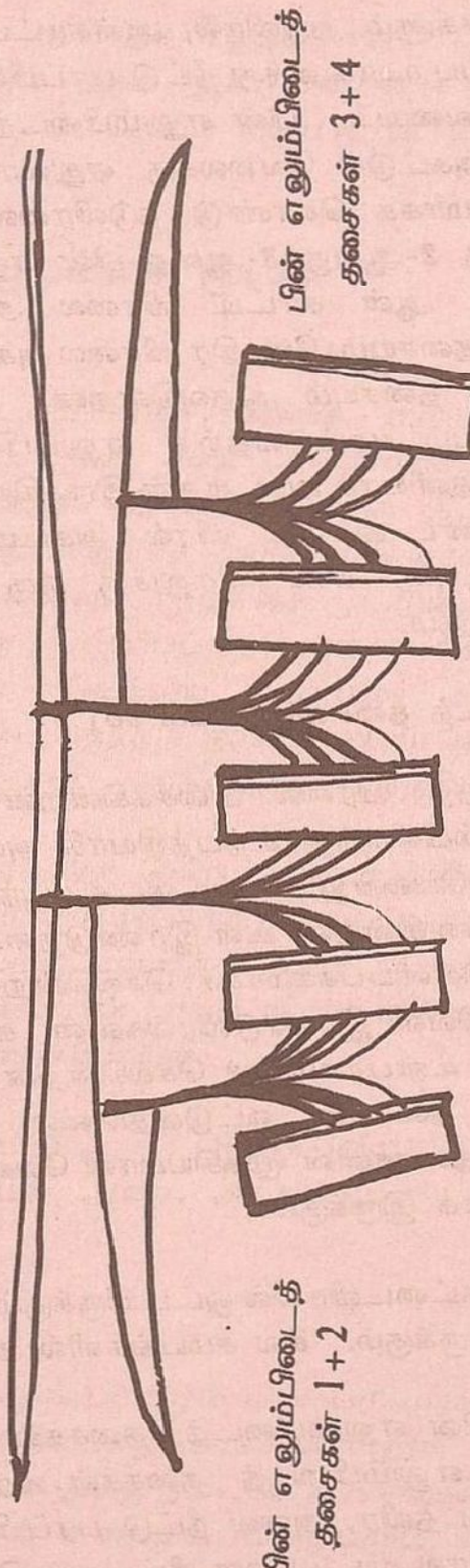

படம் 91. பின் எலும்பிடைத் தசைகள்

இரண்டு தசைகளும் நடுவிரல், ஆள்காட்டி விரல் ஆகிய விரல்களின் வெளிப்புறமாக வந்து நீட்டு பரப்பிழைமத்துடன் இணைகின்றன. இவ்வமைப்பு பின் எலும்பிடைத் தசைகளின் முக்கிய வேலையாக அகட்டும் வேலைக்கு ஏதுவாக இருக்கிறது. நடுவிரலை மையமாகக் கொண்டு நடுவிரலை உள்ளும் வெளியும் அகட்டுவதற்கு 2-ஆவது 3-ஆவது பின் எலும்பிடைத் தசைகள் உதவுகின்றன. ஆள் காட்டி விரலை அகட்டுவதற்கு முதல் எலும்பிடைத்தசையும், மோதிர விரலை அகட்டுவதற்கு 4-ஆவது எலும்பிடைத் தசையும் உதவுகின்றன. கட்டை விரலையும் சுண்டுவிரலையும் அகட்டுவதற்கு எலும்பிடைத் தசை இல்லை. அவற்றிற்குத் தனியாக அகட்டிகள் இருக்கின்றன. அவை கட்டை விரலுக்கு நீண்ட கட்டை விரல் அகட்டியும் சிறிய கட்டை விரல் அகட்டியும், சுண்டுவிரலுக்கு ஒரு சிறிய சுண்டு விரல் அகட்டியும் ஆகும்.

முன் எலும்பிடைத் தசைகள் (படம் 90)

அவை எந்த விரலை அசைக்கின்றனவோ, அந்த விரலின் புறங்கை எலும்பிலிருந்து உற்பத்தியாகி அவற்றின் தசை நாண்கள் புறங்கைப் பெலன்ஜியல் மூட்டைக் கடந்து நீண்ட பரப்பிழைமத்துடன் இணைகின்றன. உள் இரண்டுதசைகளும் உள் இரண்டு விரல்களின் வெளிப்பக்கமாகச் செல்கின்றன. வெளி இரண்டு தசைகளும் (வெளி இரண்டுவிரல்களின் கட்டை விரல் ஆள் காட்டி விரல்) உள்பக்கமாகச் செல்கின்றன. நடுவிரலுடன் முன் எலும்பிடைத் தசைகள் ஒட்டுவதில்லை. இவ்வமைப்பு முன் எலும்பிடைத் தசைகளின் முக்கியமான வேலையான உள்ளடக்குவதற்கு ஏதுவாக இருக்கும்.

குறிப்பு: கட்டைவிரலில் ஒட்டியிருக்கும் முன் எலும்பிடைத் தசை மெலிந்திருக்கும். சில சமயங்களில் அது இருப்பதில்லை.

செயல்: பின் எலும்பிடைத் தசைகள் விரல்களை அகட்டுகின்றன. முன் எலும்பிடைத் தசைகள் விரல்களை உள்ளடக்குகின்றன. இவை தவிர, அவை நீட்டு பரப்பிழைமத்துடன் ஒட்டியிருப்பதால் விரல் மூட்டுகளை நீட்டவும் செய்கின்றன.

நரம்பு: அரந்தி நரம்பின் ஆழக்கிளை எலும்பிடைத் தசைகள் யாவற்றையும் உணர்வூட்டுகின்றன. முதல் பின் எலும்பிடைத் தசை சில சமயங்களில் மைய நரம்பிலிருந்து கிளை பெறலாம்.

முழங்கை மூட்டு

பகுத்தாய்வு

முழங்கை மூட்டைப் பார்க்க மேல்கை எலும்பின் மேல் கணுக்களிலிருந்து தசைகளை நீக்கி அவற்றைக் கீழ்நோக்கித் தள்ளவும். முழங்கைக்குச் சிறிது மேலாக இருதலைத்தசை மேல்கைத்தசை, முத்தலைத்தசை ஆகிய தசைகளை வெட்டி அவற்றைக் கீழாகத் தள்ளவும். முழங்கை மூட்டுறையைத் தெளிவாகப் பார்க்க அதன் வெளிப்புறத்திலுள்ள எல்லாத் தசைகளையும் சுற்றியுள்ள மெல்லிய இழைமச் சவ்வுகளையும் எடுக்கவும். மைய நரம்பு, அரந்தி நரம்பு, ஆரை நரம்பு, மேல்கைத் தமனி ஆகியவற்றைப் பத்திரமாக வைத்திருக்கவும்.

முழங்கை 'மூட்டில பங்கு பெறும் எலும்புகளின் பாகங்கள் மேல்கை எலும்பின் கப்பியும்(**Trochlea**), தலைப்பும் (**Capitulum**), அரந்தி எலும்பின் கப்பிப் பள்ளத்துடனும் (**Trochlear notch**), ஆரை எலும்பினது தலையின் (**Head of the radius**) மேல் பரப்புடனும் முறையே இணைகின்றன.

இம்மூட்டு கீல் மூட்டு ஆகும் (**Hinge Joint**). இந்த மூட்டின் உறையும் அறையும் மேல் ஆரை, அரந்தி மூட்டுடன் தொடர்ச்சியாக இருக்கின்றன.

முழங்கை மூட்டு உறை

மூட்டுறைகளின் முன் பாகமும் பின் பாகமும் மெலிந்திருக்கின்றன. அத்துடன் அதில் குறுக்காகச் செல்லும் இழைமங்கள் இம்மூட்டின் அசைவுகள் நன்கு நடைபெற உதவுகின்றன. இதன் பக்கங்களில் உறுதியான உள் முடிப்பிழைமமும் வெளி இணைகிளை முடிப்பிழைமமும் இருக்கின்றன.

முடிப்பிழைமங்கள் (ligaments)

முன் முடிப்பிழைமங்கள் (Anterior ligament) (படம் 92)

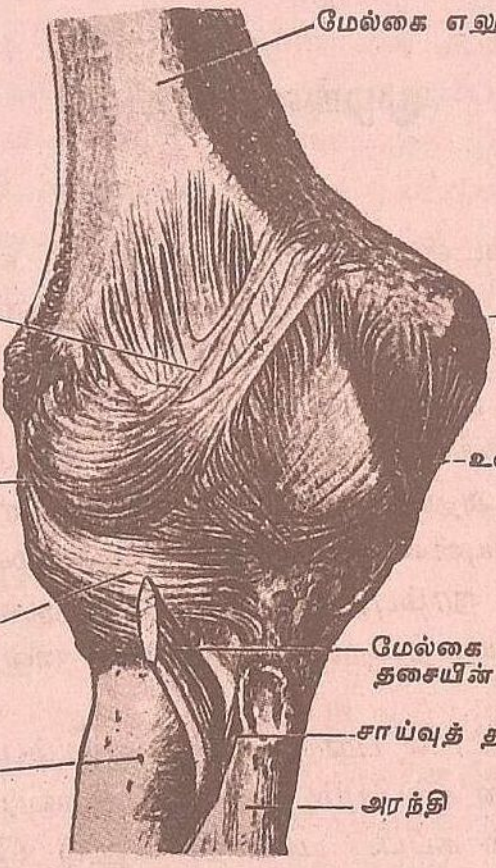

படம் 92. முழங்கை மூட்டின் முன்தோற்றம்

மேலாக மேல்கை எலும்பின் மேல் கணுக்களையும் ஆரை கொரனாய்டு பள்ளங்களின் மேல் விளிம்புகளையும், கீழாக அரந்தி எலும்பின் கொரனாய்டு துருத்தியையும், ஆரை எலும்பின் வட்ட முடிப்பிழைமத்தையும் இணைக்கிறது.

பின் முடிப்பிழைமம் (Posterior ligament)

இது மெலிந்திருக்கிறது. இது மேல்கை எலும்பின் மேல் கணுக்களை முழங்கை முண்டுப் பள்ளத்தின் தரைப்பகுதியின் குறுக்காக இணைக்கும் ஒரு கோட்டின் மட்டத்திலிருந்து அரந்தி எலும்பின் முழங்கை முண்டுத் துருத்தியின் இணையும் விளிம்பு வரை பரந்திருக்கிறது.

வெளி இணைகிளை முடிப்பிழைமம் (Radial collateral ligament)

இது உறுதியானது. இதுமேல்கை எலும்பின் வெளி மேல் கணுவின் கீழ்ப்பகுதியையும், ஆரை எலும்பின் வட்ட முடிப் பிழைமத்தின் பின்பாகத்தையும் இணைக்கிறது.

உள் இணைகிளை முடிப்பிழைமம் (Ulnar collateral ligament) (படம் 93)

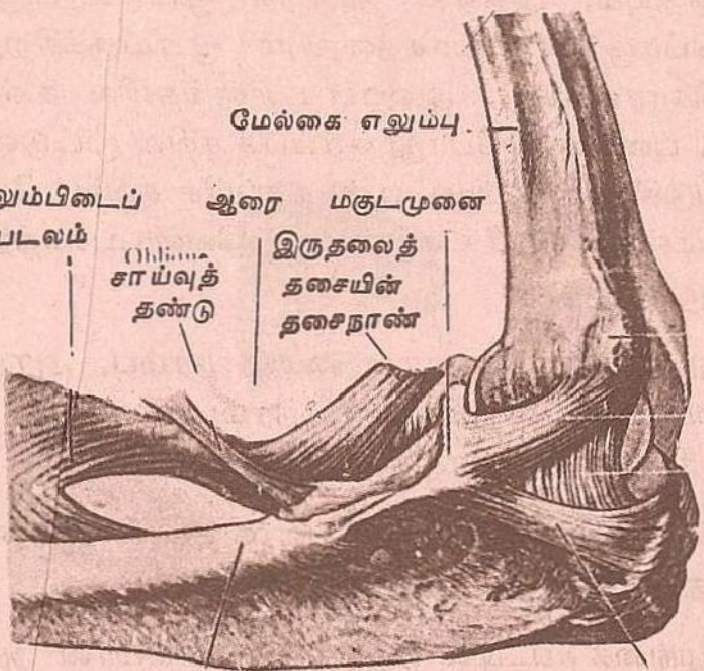

படம் 93. முழங்கை மூட்டின் உள்தோற்றம்

இது மேல்கை எலும்பின் உள் மேல் கணுவின் கீழ் விளிம்பில் ஒட்டியிருக்கிறது. இதன் மையப் பாகம் மெலிந்தும் விளிம்புகள் தடித்தும் இருக்கின்றன. அதன் தடித்த விளிம்புகள் அரந்தி எலும்பின் கொரனாய்டு துருத்தியின் உள் ஓரத்துடனும் முழங்கை முண்டுத் துருத்தியின் உள் ஓரத்துடனும் இணைகின்றன. அதன் மையப் பாகம் இத்துருத்திகளை இணைக்கும் ஒரு சாய்வுப் பட்டையுடன் (Oblique band) இணைகிறது. அரந்தி நரம்பு இந்த முடிப்பிழைமத்தின் மையப் பாகத்தின் மீதும் பின் விளிம்பின்மீதும் செல்கிறது. பின் அரந்தி முன் வளைவுத் தமனி இதனருகில் மேல் நோக்கிச் செல்கிறது.

பகுத்தாய்வு

படுக்கைக் கோட்டில் முழங்கை மூட்டுறையின் முன்பாகத்திலும் பின் பாகத்திலும் கோடிழுத்து அக்கோட்டில் வெட்டவும். பின் சுரப்பிச் சவ்வை ஆராயவும்.

சுரப்பிச் சவ்வு (Synovial Membrane) *(படம் 94)*

மற்ற எல்லா மூட்டுகளையும் போல் சுரப்பிச் சவ்வு மூட்டுறையின் உள்பக்கத்தையும், அதனை அடுத்த மூட்டுறைக்குள் உள்ள எலும்பின் பொருந்தாத பாகத்தையும் மூடியிருக்கிறது. முழங்கைமுண்டு கொரனாய்டு, ஆரைப் பள்ளங்களில் உள்ள கொழுப்பு மெத்தை புடைக்கும்போது சுரப்பிச் சவ்வு மூட்டுறையிலிருந்து பிரிக்கப்படுகிறது. இம்மூட்டின் சுரப்பிச் சவ்வு மேல் ஆரை அரந்தி மூட்டின் சுரப்பிச் சவ்வுடன் வெளிப்பக்கத்தில் தொடர்ச்சியாக இருக்கிறது.

நரம்பு: அருகிலுள்ள நரம்புகளான மைய நரம்பு, அரந்தி நரம்பு, ஆரை நரம்பு, பின் எலும்பிடை நரம்பு, தசைத்தோல் நரம்பு ஆகியவை கிளைகள் கொடுக்கின்றன.

தமனி: முழங்கை மூட்டைச் சுற்றியுள்ள தமனி இணைப்புப் பின்னலிலிருந்து வருகிறது.

அசைவுகள்: முழங்கை மூட்டில் ஏற்படும் முக்கியமான அசைவுகள் மடக்குதலும் நீட்டுதலும் ஆகும். இவ்வசைவுகள் நீளவெட்டுத் தளத்தில் (Sagittal Plane) நடைபெறுவதில்லை. முழுமையாக நடக்கும்போது முன்கை எலும்புகள் ஒன்றோடென்று இணையாக இருக்கின்றன. முழுமையாக நீட்டும்போது அரந்தி எலும்பு வெளிப்பக்கமாக ஒருகோணத்தில் இருக்கிறது. எனவே, வெளிச் சுழற்றப்பட்ட முன்கையின் எலும்புகள் மேல்கை எலும்புடன் வெளிப்பக்கமாக ஒரு கோணத்தை ஏற்படுத்துகின்றன. இந்தக் கோணத்திற்குச் சுமக்கும் கோணம் (Carrying angle) என்று பெயர். இது ஏறக்குறைய 165° ஆகும். முன்கையை உள்சுழற்றும்போது அரந்தியின் இந்தக் கோணம் மறைந்து மேல்கையும் முன் கையும் ஒரே நேர்க் கோட்டிலும், முன் கையில் ஆரையும் அரந்தியும் ஒன்றிற்குக் குறுக்காக மற்றொன்றுமாக (Diagnals) இருக்கின்றன.

முழங்கை மூட்டு கீல்மூட்டாக இருந்தாலும் மேல்கைக்கும் அரந்திக்கும் இடையிலுள்ள மூட்டின் பாகம் அழுந்து மூட்டு

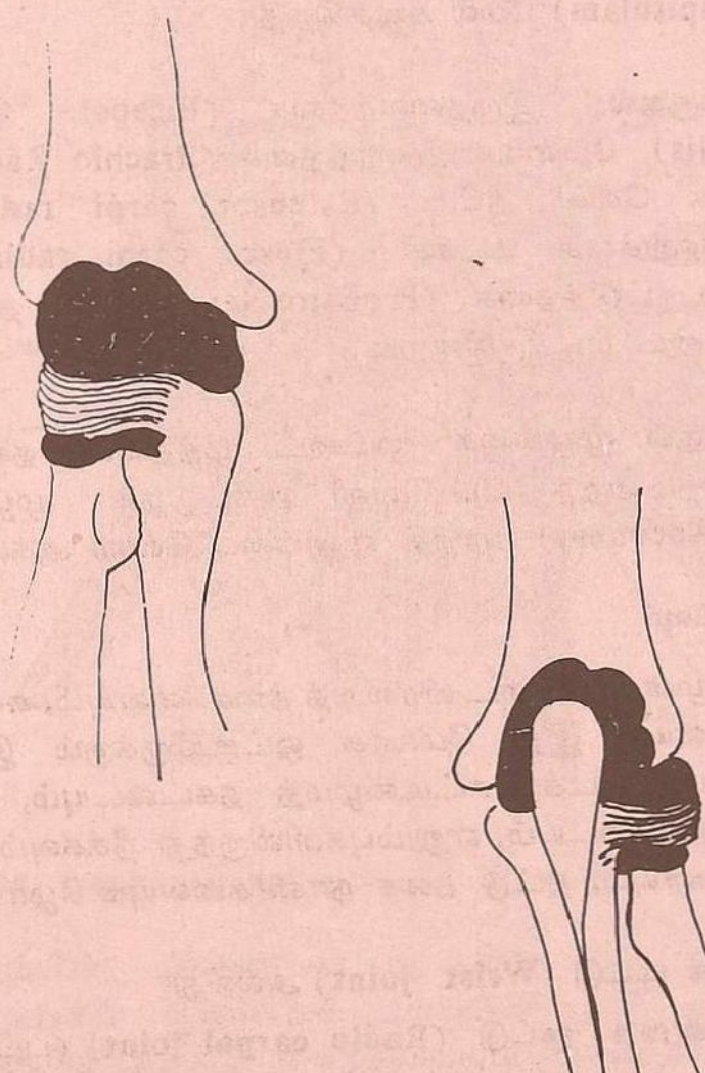

படம் 94. முழங்கை மூட்டின் சுரப்பிச் சவ்வு

(Saddle Joint) ஆக இருப்பதால் அது அரந்தி எலும்பைச் சிறிதளவு அகட்டவும், உள்ளடக்கவும் செய்கிறது.

இம்மூட்டின் அசைவுகள் மேல் ஆரை அரந்தி மூட்டின் அசைவுகளிலிருந்து வேறுபட்டிருப்பினும் ஆரை அரந்தி மூட்டின் அசைவுகளின் போது ஆரை எலும்பின் தலை மேல்கைத் தலைப்பின் **(Capitulam)** மேல் சுழல்கிறது.

மடக்குதல்: இருதலைத்தசை **(Biceps)**, மேல்கைத்தசை **(Brachialis)**, மேல்கை ஆரைத்தசை **(Brachio Radialis)**, நீண்ட கணுக்கை வெளி நீட்டி **(Extensor carpi radialis longus)**, வெளிக்கணுக்கை மடக்கி **(Flexor carpi radialis)**, புரட்டி நீண்ட உருட்டுத்தசை **(Pronator teres)** ஆகிய தசைகள் முழங்கை மூட்டை மடக்குகின்றன.

நீட்டுதல்: முழங்கை மூட்டை முத்தலைத் தசை **(Triceps)** நீட்டுகிறது. அரந்தியை வெளி அகட்டுதல் முழங்கை இணை தசை **(Anconens)** அரந்தி எலும்பை வெளி அகட்டுகிறது.

பகுத்தாய்வு:

மீதமுள்ள கட்டை விரலடித் தசைகளையும், சுண்டு விரலடித் தசைகளையும் இது மேலாக ஒட்டியிருக்கும் இடத்திலிருந்து எடுக்கவும். மடக்கு கட்டிழைமத் தகட்டையும், நீட்டு கட்டிழைமத் தகட்டையும், எலும்புகளிலிருந்து நீக்கவும். மடக்கு தசை நாண்களையும், நீட்டு தசை நாண்களையும் கீழாகத் தள்ளவும்.

கணுக்கை மூட்டு (Wrist joint) அல்லது

ஆரை முன்கை மூட்டு (Radio carpal joint) (படம் 95,96,97)

கணுக்கை மூட்டில் கணுக்கை எலும்புகளில் படகு எலும்பு **(Scaphoid)**, பிறை எலும்பு **(lunate)**, **Triquetrum** எலும்புகளின் எலும்பிடை முடிப்பிழைமங்களும், குவிந்த மேற்பரப்பும், ஆரை எலும்பின் கீழ்ப்பரப்பும், முக்கோண வடிவ மூட்டுத் தட்டும் **(Triangular articular disc)** சேர்ந்து உருவாக்கும் கவிந்த பாகமும் பங்கு கொள்கின்றன. இந்த முக்கோண வடிவ மூட்டுத் தட்டு

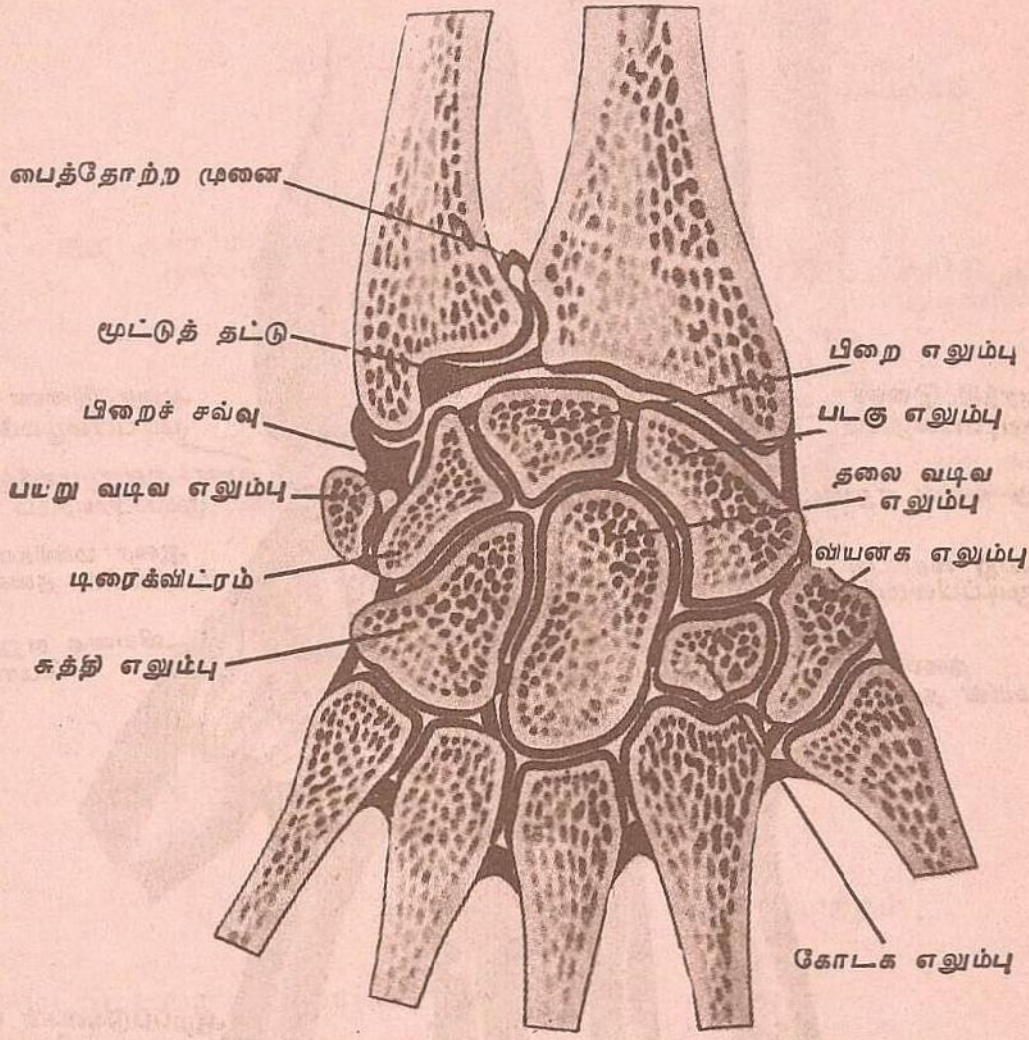

படம் 95. கணுக்கை மூட்டின் மகுட வெட்டுத் தோற்றம்

ஆரை எலும்பின் இணையும் பரப்பின் உள் ஓரத்தையும் அரந்தி எலும்பின் இணையும் பரப்பின் உள் ஓரத்தையும் அரந்தி எலும்பின் ஆணித் துருத்தியையும் இணைக்கிறது. இது அரந்தி எலும்பை இம் மூட்டில் பங்கு பெறாமல் செய்கிறது. கை ஓய்வாக இருக்கும் நிலையில் படகு எலும்பும், பிறை எலும்பின் வெளிப்பகுதியும் மட்டுமே ஆரை எலும்புடனும், பிறை எலும்பின் மிஞ்சிய பகுதி மூட்டுத் தகட்டுடனும் (Articular disc) ட்ரைகுவிட்ரம் எலும்பு மூட்டுறையின் உள் பகுதியுடனும் தொடர்பு கொண்டுள்ளன.

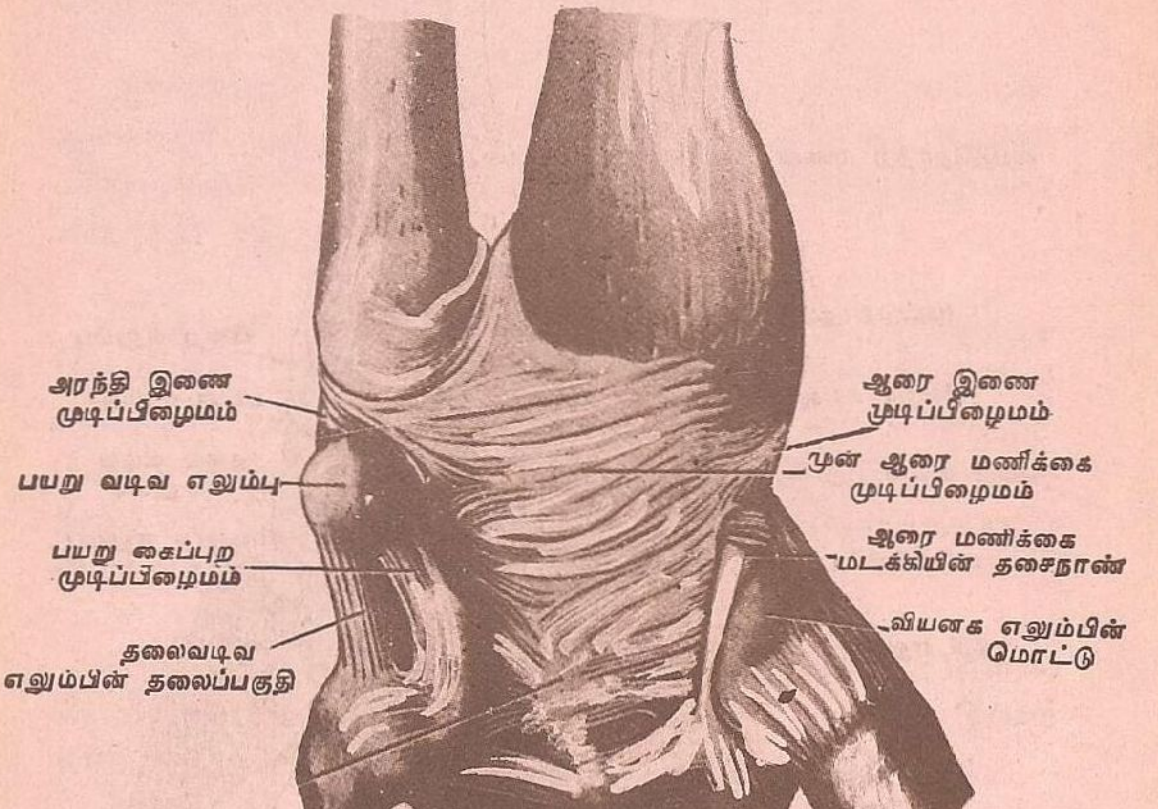

படம் 96. கணுக்கை மூட்டின் முன் தோற்றம்

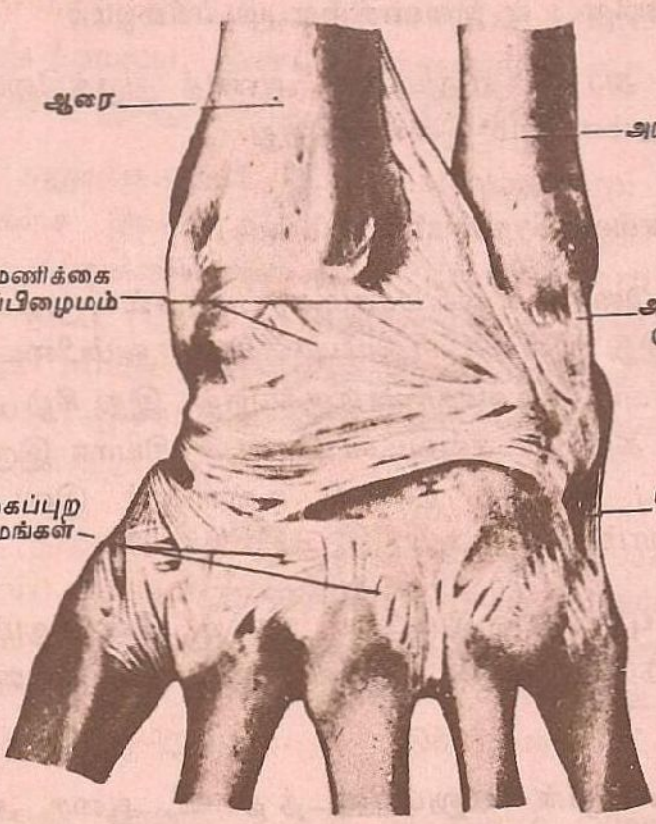

படம் 97. கணுக்கை மூட்டின் பின் தோற்றம்

மூட்டு உறை (Capsule of the joint)

இந்த உறை மேலே ஆரை எலும்பின் கீழ் முனையின் விளிம்பிலும் அரந்தி எலும்பின் கீழ்முனையிலுள்ள மூட்டுத் தட்டின் விளிம்புகளிலும் ஒட்டியிருக்கிறது. கீழாக மேல் வரிசையில் உள்ள பயறு வடிவ எலும்பைத் தவிர மற்ற எலும்புகளுடனும் ஒட்டி இருக்கிறது. மூட்டுறையின் முன்பக்கத்திலும் பின்பக்கத்திலும் கீழ்நோக்கி உள்புறமாக, சாய்வாகச் செல்லும் இழைமங்கள் காணப்படுகின்றன.

முடிப்பிழைமங்கள் (Ligaments)

கணுக்கையின் வெளி இணைகிளை முடிப்பிழைமம்

இது ஆரை எலும்பின் ஆணித் துருத்தியையும் படகு எலும்பையும் இணைக்கிறது.

கணுக்கையின் உள் இணைகிளை முடிப்பிழைமம்

இது அரந்தி எலும்பின் ஆணித் துருத்தியையும் **Triquetrum** எலும்பையும் இணைக்கிறது.

சுரப்பிச் சவ்வு (Synovial membrane)

மூட்டுறையின் உள்பக்கம் சுரப்பிச் சவ்வு மூடிக் கொண்டிருக்கிறது. இது முன்கை எலும்புகளின் எலும்பிடை முடிப்பிழைமங்களையும் மூடிக்கொண்டிருக்கிறது. இது கீழ் ஆரை அரந்தி மூட்டின் சுரப்பிச் சவ்வுடன் தொடர்ச்சியாக இருக்கலாம். இத் தொடர்பு மூட்டுத் தட்டில் உள்ள ஓர் இடைவெளி மூலம் ஏற்படலாம்.

நரம்பு: முன் எலும்பிடை நரம்பு, பின் எலும்பிடை நரம்பு, அரந்தி நரம்பின் பின் கிளை ஆகியவை கிளைகள் கொடுக்கின்றன.

தமனி: முன் எலும்பிடைத் தமனி, ஆரை அரந்தித் தமனிகளின் முன், பின் கைப்புறக் கிளைகள், உள்ளங்கை, புறங்கைக் கிளைகள், ஆகியவற்றிலிருந்து இம்மூட்டிற்கு இரத்தம் வருகிறது.

அசைவுகள்

இம்மூட்டின் அசைவுகள், இடை முன்கை (Intercarpal) நடுமுன்கை (Midcarpal) மூட்டுகளின் அசைவுகளுடன் தொடர்புள்ளவை. இம்மூட்டில் பங்கு பெறும் எலும்புகளின் பரப்பு வேறு வேறு திசையில் வளைந்திருப்பதால் வேறு அசைவுகள் ஏற்பட்டாலும் சுழற்சி ஏற்பட வழியில்லை. நீட்டுதலும், உள்ளடக்குதலும் மிகவும் அதிகமாக நடைபெறுகின்றன. முன்கையை உள் சுழற்றியிருக்கும் நிலையில் கையை உள்ளடக்கும் போது அசைவு அரந்தியின் பக்கமாக ஆனால், இந்த நிலையில் வெளிப்புறமாக நடைபெறுகிறது.

மடக்குதல்: கணுக்கை உள் மடக்கி (Flexor Carpi Ulnaris), கணுக்கை வெளி மடக்கி (Flexor Carpi Radialis), ஆழ் விரல் மடக்கி (Flexor Digitorum Profundus), மேலொட்டு விரல் மடக்கி

(Flexor Digitorum Superficialis), நீண்ட கட்டை விரல் மடக்கி, (Flexor Pollicis Longus), நீண்ட உள்ளங்கைத்தசை (Palmari Longus) ஆகியவை இம்மூட்டை மடக்குகின்றன.

நீட்டுதல்: கணுக்கை உள் நீட்டி (Extensor Carpi Ulnaris), நீண்ட கணுக்கை வெளி நீட்டி (Extensor Carpi Radialis Longus), சிறிய கணுக்கை வெளி நீட்டி (Extensor carpi Radialis Brevis), விரல் நீட்டி (Extensor Digitorum), சுண்டுவிரல் நீட்டி (Extensor Digiti Minimi), நீண்ட கட்டைவிரல் நீட்டி (Extensor Pollicis Longus), ஆள்காட்டி விரல் நீட்டி (Extensor Indicis) ஆகியவை நீட்டுகின்றன.

அகட்டுதல்: நீண்ட கணுக்கை வெளி நீட்டி (Extensor Carpi Radialis Longus), சிறிய கணுக்கை வெளி நீட்டி (Extensor Carpi Radialis Brevis), வெளிப்புறக் கணுக்கை மடக்கி (Flexor Carpi Radialis), நீண்ட கட்டை விரல் அகட்டி (Abductor Pollicis Longus) ஆகியவை இம்மூட்டை அகட்டுகின்றன.

உள்ளடக்குதல்: கணுக்கை உள் மடக்கியும் (Flexor Carpi Ulnaris) கணுக்கை உள் நீட்டியும் (Extensor Carpi Ulnaris) கணுக்கை மூட்டை உள்ளடக்குகின்றன.

பகுத்தாய்வு

கணுக்கை மூட்டின் முன்பக்கம், அதன் உறையின் முன் பாகத்தையும் உள் இணைகிளை முடிப்பிழைமத்தையும், வெளி இணைகிளை முடிப்பிழைமத்தையும் படுக்கை வாட்டில் வெட்டவும். கையைப் பின்புறமாக வளைத்து மூட்டினுள் பொருந்தும் எலும்புகளின் பாகங்களை வெளிப்படுத்தவும்.

ஆரை அரந்தி மூட்டுகள்
(Radio ulnar joints)

முன் ஆரை அரந்தி மூட்டு (Proximal Superior radio ulnar joint)

இந்த மூட்டில் ஆரை எலும்பின் உருண்டைத் தலையின் பக்கமும், அரந்தி எலும்பின் ஆரைப் பள்ளமும் இணைகின்றன.

முடிப்பிழைமங்கள்

வட்ட முடிப்பிழைமம் (Annular ligament) (படம் 98)

இந்த உறுதியான இழைமப் பட்டை ஆரைப் பள்ளத்தின்

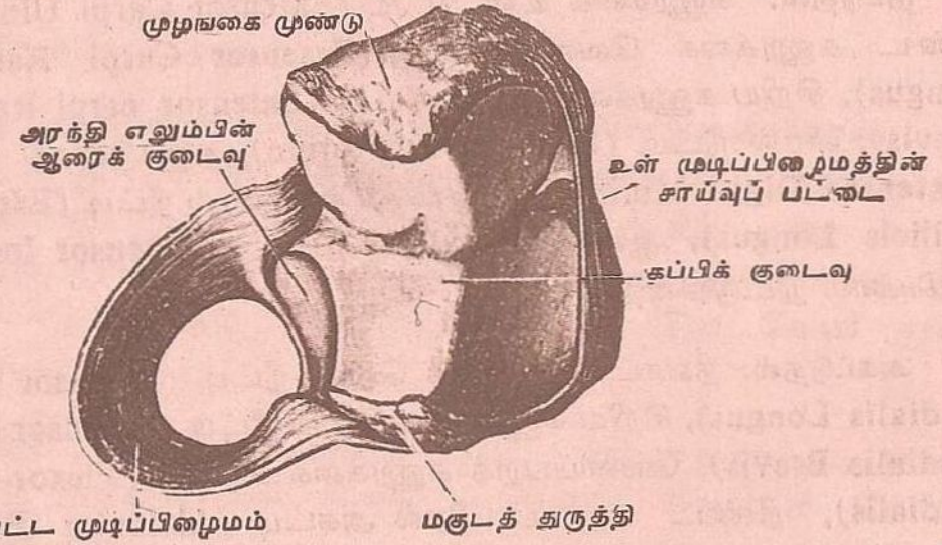

படம் 98. கையின் வட்ட முடிப்பிழைமம்

முன் விளிம்பிலும், பின்விளிம்பிலும்ஒட்டியிருக்கிறது. அது ஆரை எலும்பின் தலையைச் சுற்றி அமைந்திருப்பதால் அதை ஆரைப் பள்ளத்தில் பொருந்தியிருக்கும்படி செய்கிறது.இது ஏறக்குறைய கூம்பு வடிவத்தில் இருக்கிறது. இது ஆரை எலும்பின் தலையுடன் ஒட்டி இருப்பதுடன், கழுத்தைச் சுற்றி மேலாக ஒட்டியுள்ளது. இதனால் ஆரை எலும்பின் தலை அதனுள் நன்றாகச் சுற்றினாலும் கீழே இறங்க முடியாமல் வைக்கப்பட்டிருக்கிறது. மேலாக இந்த முடிப்பிழைமம் முழங்கை மூட்டின் முன் முடிப்பிழைமத்துடனும் வெளி இணைகிளை முடிப்பிழைமத்துடனும் தொடர்ச்சியாக இருப்பதால் உறுதிப்படுத்தப்படுகிறது.

நாற்கோண முடிப்பிழைமம் (Quadrate ligament)

இது ஆரை எலும்பின் கழுத்தையும் அரந்தி எலும்பின் ஆரைப் பள்ளத்தின் கீழ் விளிம்பையும் இணைக்கிறது. இது ஒரு மெல்லிய முடிப்பிழைமமாகும்.

சுரப்பிச் சவ்வு (Synovial Membrane)

இது வட்ட முடிப்பிழைமத்தின் உள்பக்கத்தை ஒட்டியிருக்கிறது.

அதன் கீழ் விளிம்பினோரமாக மேல் நோக்கிச் சென்று மூட்டுறைக்குள் இருக்கும் கழுத்துப் பாகத்தைச் சூழ்ந்து இருக்கிறது. இது முழங்கை மூட்டின் சுரப்பிச் சவ்வுடன் தொடர்ச்சியாக இருக்கிறது.

கீழ் ஆரை அரந்தி மூட்டு (Inferior or Distal Radio Ulnar Joint) (படம் 95)

கீழ் ஆரை அரந்தி மூட்டில் அரந்தியின் தலை ஆரை எலும்பின் அரந்திப் பள்ளத்துடன் இணைகிறது.

மூட்டு உறை

இது நெகிழ்ச்சியான இழைகளால் ஆனது. அது மூட்டுத் தட்டின் முன் பின் விளிம்புகளிலும், ஆரை அரந்தி எலும்புகளின் அண்மைப் பகுதியிலும் ஒட்டியிருக்கிறது. அரந்தி ஆரை எலும்புகளுக்கிடையே மேலாக அது எலும்பிடைப் படலத்தின் கீழ் விளிம்பு வரை செல்வதால் இம்மூட்டு அறை அதுவரை நீண்டிருக்கிறது. இந்த இடத்திற்கு வெளித்தள்ளிய மூட்டறைப் பகுதி (Recessrs saceiformis) என்று பெயர்.

சுரப்பிச் சவ்வு

இது மூட்டுறையின் உள்பக்கத்தையும் மூட்டுத்தட்டின் மேற்பரப்பையும் மூடியிருக்கிறது.

மூட்டுத்தட்டு (Articular disc)

இந்த முன்கோண வடிவமுள்ள மூட்டுத்தட்டு கீழாக அரந்தியையும், ஆரையையும் இணைக்கும் இன்றியமையாத பாகமாகும். அதன் அடிப்பாகம் ஆரை எலும்பின் அரந்திப் பள்ளத்தின் கீழ் விளிம்புடனும், அதன் முனை அரந்தியின் ஆணித்துருத்தியின் வேரிலுள்ள ஒரு குழிவுடனும் ஒட்டியிருக்கிறது. அது அரந்தி எலும்பின் கீழ்ப்பாகத்தை மூடியிருப்பதால் 'அரந்தி எலும்பும், கீழ் ஆரை அரந்தி மூட்டும், கணுக்கை மூட்டிலிருந்து பிரிக்கப்படுகின்றன. சில சமயங்களில் இந்தத் தட்டில் துளை இருக்கலாம். இருப்பின் கீழ் ஆரை அரந்தி மூட்டின் அறையும், கணுக்கை மூட்டின் அறையும் தொடர்ச்சியாக இருக்கும்.

பகுத்தாய்வு

முன் கையின் முன்னும் பின்னும் உள்ள தசைகளை நீக்கி எலும்பிடைப் படலத்தை வெளிப்படுத்தவும்.

மைய ஆரை அரந்தி இணைப்பு (Middle Radio Ulnar Joint)

முன் கையில் ஆரை அரந்தி எலும்புகளின் உடம்பைச் சாய்வுத் தண்டு, எலும்பிடைப் படலம் ஆகியவை இணைக்கின்றன.

சாய்வுத்தண்டு (Oblique Cord)

இது அரந்தி எலும்பினது மொக்கின் வெளிப் பக்கத்தையும், ஆரை எலும்பில் அதன் மொக்கிற்குச் சிறிது கீழேயுள்ள இடத்தையும் இணைக்கிறது. இது மலர்த்தித் தசையை மூடியுள்ள இழைமத்தில் உருவாகிறது. இதன் இழைகள் எலும்பிடைப் படலத்தின் இழைகளுக்கு எதிர்த்திசையில் செல்கின்றன. இது சிறிய பட்டை வடிவத்திலோ, தண்டு வடிவத்திலோ இருக்கிறது. சில சமயங்களில் இது இருப்பதில்லை.

எலும்பிடைப் படலம் (Interrosseous Membrane) *(படம் 99)*

இந்த இழைமப் படலம் அரந்தி எலும்பின் எலும்பிடை விளிம்பையும் ஆரை எலும்பின் எலும்பிடை விளிம்பையும் இணைக்கிறது. இந்த இரண்டு எலும்புகளுக்கிடையே ஏற்படும் அசைவுகளுக்கு இடையூறு ஏற்படாவண்ணம் இது இவ்விரு எலும்புகளையும் இணைக்கிறது. மேலாக 2 அல்லது 3 செ.மீ. அளவு ஆரை எலும்பு மொக்கின் மேலாக இது கீழ் ஆரை அரந்தி மூட்டின் உறையுடன் இணைகிறது. இந்தப் படலத்தின் இழைகள் கீழ் நோக்கியும் உள் நோக்கியும் செல்கின்றன. இதனால் அழுத்தும் விசை கையிலிருந்து ஆரை எலும்பின் வழியாக அரந்தி எலும்புக்குச் செலுத்தப்படுகிறது. அரந்தி எலும்பு முழங்கை மூட்டில் நன்கு பொருந்தியிருப்பதால் இந்த விசை மேல்கை எலும்புக்குச் செலுத்தப்படுகிறது. இது ஆரை எலும்பின் தலைப்புடன் இணைவது மூலமும் நடைபெறுகிறது.

எலும்பிடைப் படலத்தின் மேலாக ஆரை, அரந்தி எலும்புகளுக்கிடையில் பின் எலும்பிடை இரத்தக்குழாய்கள்

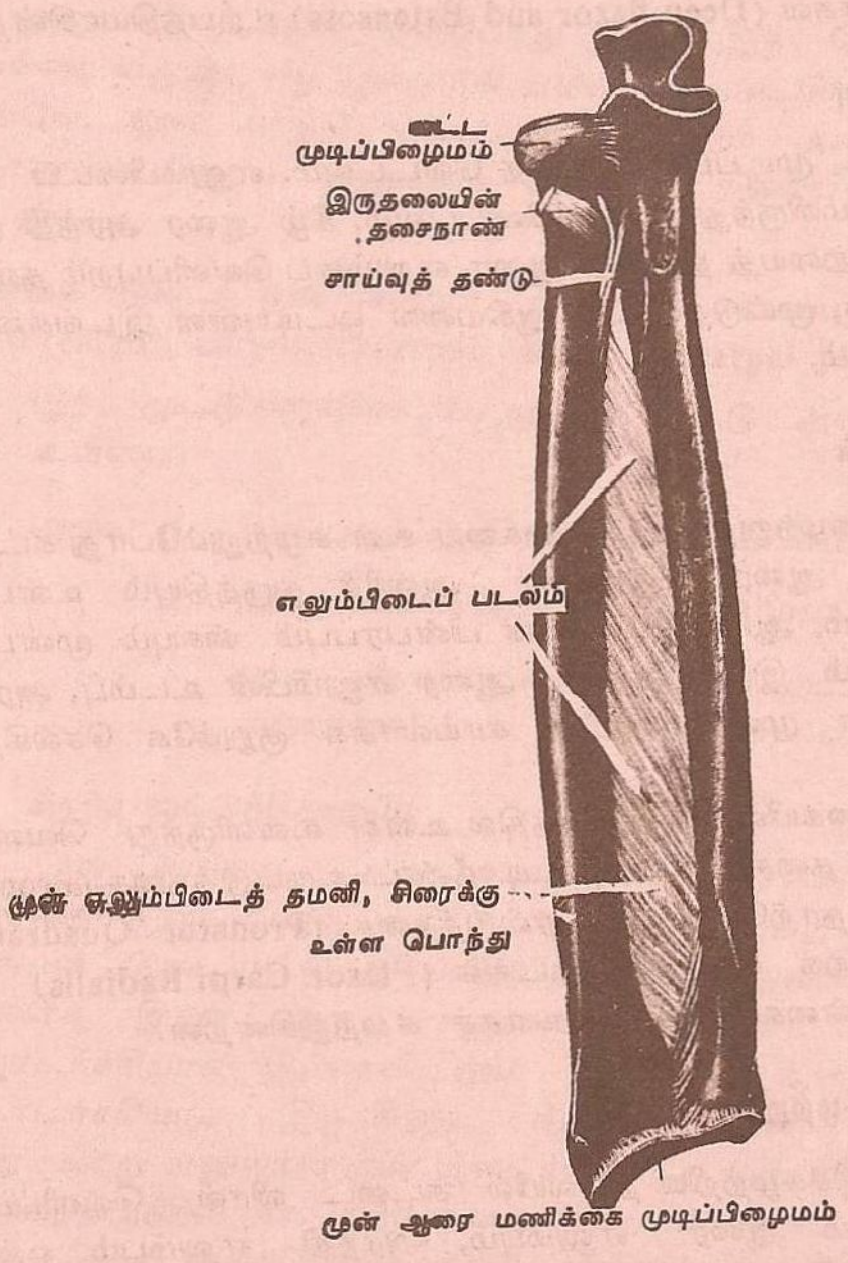

படம் 99. எலும்பிடைப்படலம்

செல்கின்றன. முன் எலும்பிடை இரத்தக் குழாய்கள், எலும்பிடைப்படலத்தின் கீழ் முனைக்கு 5 செ. மீ. மேலாகத் துளைக்கின்றன. இந்தப் படலத்திலிருந்து முன்கை ஆழ் மடக்கி, நீட்டுதசைகள் (Deep flexor and Extensors) உற்பத்தியாகின்றன.

பகுத்தாய்வு

வட்ட முடிப்பிழைமத்தை வெட்டவும். எலும்பிடைப் படலத்தை மேலிருந்து கீழாக வெட்டவும். கீழ் ஆரை அரந்தி மூட்டின் உறையைத் திறந்து ஆரை எலும்பை வெளிப்புறம் தள்ளி, மூட்டுறை, மூட்டுத் தட்டு ஆகியவை ஒட்டியுள்ள இடங்களைப் பார்க்கவும்.

அசைவுகள்

உள் சுழற்றுதல்: முன் கையை உள் சுழற்றும்போது கட்டை விரலும், ஆரை எலும்பின் ஆணித் துருத்தியும் உள்புறம் நோக்கியும், ஆரை எலும்பின் பின்பரப்பும் கையும் முன்புறம் நோக்கியும் இருக்கின்றன. ஆரை எலும்பின் உடம்பு, அரந்தி எலும்பின் முன்பரப்புமீது சாய்வாகக் குறுக்கே செல்கிறது.

முன்கையின் முன்பாகத்தில் உள்ள உள்ளிருந்து வெளியே செல்லும் தசைகளான புரட்டி நீண்ட உருட்டுத்தசை (Pronator Teres), நாற்கோணப் புரட்டுத்தசை (Pronator Quadratus), வெளிப்புறக் கணுக்கை மடக்கி (Flexor Carpi Radialis) ஆகியவை முன்கையை உட்புறமாகச் சுழற்றுகின்றன.

வெளிச் சுழற்றுதல்

வெளிச்சுழற்றிய நிலையில் கட்டை விரல் வெளிப்புறம் நோக்கியும் ஆரை எலும்பும், அரந்தி எலும்பும் ஒன்றுக்கொன்று இணையாகவும் இருக்கின்றன.

இருதலைத் தசை ஒரு பலம் வாய்ந்த வெளிச் சுழற்றியாகும். முன்கையின் பின்பாகத்திலுள்ள உள்ளிருந்து வெளியாகச் செல்லும் தசைகளான மலர்த்தித்தசை, நீண்ட கட்டை விரல் அகட்டி ஆகியவை முன்கையை வெளிப்புறமாகச் சுழற்றுகின்றன.

உள் சுழற்றிய கையை வெளிச்சுழற்ற ஆரம்பிக்கும்போது மேல்கை ஆரைத்தசை உதவுகிறது.

முழங்கை நீட்டியிருக்கும்போது இந்த இரு செயல்களும் மேல்கை எலும்பு சுழற்றுவதால் அதிகமாக நடைபெறுகின்றன. எனவே, ஆரை அரந்தி மூட்டில் நடைபெறும் அசைவுகளைச் சோதனை செய்ய முழங்கை மடங்கிய நிலையில் இருக்க வேண்டும்.

முன்கை இடை, முன்கைப்புறம், முன் இடைக்கைப்புற மூட்டுகள் (Intercarpal, carpometacarpal, Intermetacarpal joints)

இந்த மூட்டுகளுக்கிடையே மூன்று மூட்டு அறைகள்தாம் உள்ளன.

அவை: 1. சிறப்பு மூட்டுத்தொகுப்பு (Main Joint Complex)

2. பயறுவடிவ எலும்புமூட்டு (Pisiform Joint)

3. கட்டைவிரலின் முன்கைப்புற மூட்டு (Carpo metacarpal Joint of the thumb) என்பன.

1. சிறப்பு மூட்டுத்தொகுப்பு

இது பெரியது. அதன் உறை, சுரப்பிச்சவ்வு ஆகியவை முன்கை இடைமூட்டு, உள் நான்கு முன்கைப்புற மூட்டுகள், முன்கை இடைமூட்டு ஆகியவற்றிற்குப் பொதுவாக உள்ளன. மேலாக, இதன் அறை கணுக்கை மூட்டின் அறையுடன் தொடர்ச்சியாக இல்லாவிடினும் இவற்றின் உறை மட்டும் தொடர்ச்சியாக இருக்கிறது. கீழாக அதன் எல்லையில் அது மூன்று வலுவான முன் இடைக்கைப்புற முடிப்பிழைமங்கள் அமைந்திருக்கின்றன. இந்த உறையின் பாகங்களை, முன், பின், உள், வெளி முடிப்பிழைமங்கள் என்றும் கூறுவர். இதைத் தவிர ஒவ்வொரு வரிசையிலும் உள்ள முன்கை எலும்புகளுக் கிடையே எலும்பிடை முடிப்பிழைமம் இருக்கிறது.

அ) முன்கை இடைமூட்டு (Intercarpal joint)

முன்கை எலும்புகளுக்கிடையில் பொருந்தும் பாகம் தட்டையாக இருப்பதால் அவற்றுக்கிடையே அசைவு இல்லை.

எனினும், அவை நெருங்கி விலகக் கூடிய தன்மை வாய்ந்தவை. மேல் வரிசையிலும், கீழ்வரிசையிலும், முன்கை எலும்புகளுக் கிடையே கவிந்த பரப்பும் குவிந்த பரப்பும் உள்ளன. மேல் வரிசையின் கவிந்த பாகத்துடன் தலைவடிவ, முழி எலும்பு களும், வியனக, கோடக எலும்புகளின் கவிந்த பாகத்துடன் படகு எலும்பின் குவிந்த பாகமும் இணைகின்றன.

அசைவுகள்: மடக்குதல், நீட்டுதல், மேல் வரிசைக்கும், கீழ் வரிசைக்குமிடையே அகட்டுதல் உள்ளடக்குதல் ஆகியவை. எனவே, இவ்வெலும்பிடை முடிப்பிழைமம் கணுக்கை மூட்டின் அசைவுகளை அதிகமாக்க உதவுகிறது.

ஆ) உள் நான்கு முன்கைப்புற மூட்டுகள் (Medial Four carpo Meta carpal Joints)

ஆள் காட்டி விரலின் கைப்புற எலும்பு கோடக எலும் புடனும், நடுவிரலின் கைப்புற எலும்பு தலைவடிவ எலும்பு டனும் பொருந்துகின்றன. இவற்றுக்கிடையே அவ்வளவாக அசைவுகள் இல்லை. மோதிர விரலின் கைப்புற எலும்பு தலை வடிவ, முழி எலும்புகளுடனும், சுண்டுவிரலின் கைப்புற எலும்பு முழி எலும்புடனும் பொருந்துகின்றன. மோதிர விர லின் முன்கைப்புற மூட்டில் அதிக அசைவும் அதைவிட அதிக மான அசைவு சுண்டு விரலின் முன் கைப்புற மூட்டிலும் இருக்கின்றன.

இ) முன்கை இடை மூட்டு (Inter metacarpal joint)

இம்மூட்டுகள் கைப்புற எலும்புகளின் அடிப்பாகத்துக் கிடையில் சிறிதளவு அசைவை அனுமதிக்கின்றன.

2) பயறுவடிவ எலும்பு மூட்டு (Pisiform Joint)

பயறுவடிவ எலும்பு டிரைகுவிட்ரம் எலும்பின் உள்ளங்கைப் பக்கமாகப் பொருந்துகிறது.

பயறுவடிவ எலும்பையும், முழி எலும்பின் கொக்கியையும் இணைக்கும் பயறு முழி முடிப்பிழைமமும் **(Piso hamate liga ment)**, பயறுவடிவ எலும்பையும், 5-ஆவது பின்கைப்புற எலும்

பின் அடிப்பாகத்தையும் இணைக்கும் பயறு முன்கைப்புற முடிப் பிழைமமும் (Piso metacarpal ligament) பயறுவடிவ எலும்பை அதனிடத்தில் பொருந்தியிருக்குமாறு செய்கின்றன. இந்த முடிப்பிழைமங்கள் பயறுவடிவ எலும்பை உள் கணுக்கை மடக்கி இழுத்து விடாமல் பாதுகாக்கின்றன. கையை உள்ளடக் கும்போதும் அகட்டும் போதும் இந்த மூட்டு பயறுவடிவ் எலும் பைச் சரியாக அமைந்திருக்குமாறு செய்கிறது.

3. கட்டை விரலின் முன்கைப்புற மூட்டு (Carpo-Metacarpal Joint)

இது குதிரைச் சேணம் போன்ற அமைப்புள்ள மூட்டா கும். முதல் கைப்புற எலும்பு வியனக எலும்புடன் பொருந்து கிறது.

மூட்டு உறை: இது அடர்த்தியானது. ஆனால் தளர்ச்சியாக அமைக்கப்பட்டிருக்கிறது. இந்த அமைப்பு அசைவுகள் நன்கு ஏற்பட ஏதுவாகிறது. இது கட்டை விரலின் கைப்புற எலும்பி னது அடிப்பாகத்தின் சுற்றுப் பரப்பையும் வியனக எலும்பின் பொருந்தும் பாகத்தையும் இணைக்கிறது. இது பின் புறத் திலும், பக்கங்களிலும் மிகவும் அடர்த்தியாக இருக்கிறது.

சுரப்பிச் சவ்வு: இது மூட்டு உறையின் உள்பக்கத்தை மூடி யிருக்கிறது.

முடிப்பிழைமங்கள்

வெளி முடிப்பிழைமம் - இந்த இழைமப்பட்டை வியனக எலும்பின் வெளிப்பரப்பையும் பின்கைப்புற எலும்பினது அடிப் பாகத்தின் வெளிப்புறத்தையும் இணைக்கிறது.

உள்ளங்கை முடிப்பிழைமம்: இந்தச் சாய்வான பட்டை வியனக எலும்பின் முன்பரப்பையும், கைப்புற எலும்பின் அடிப் பாகத்தின் உள்புறத்தையும் இணைக்கிறது.

புறங்கை முடிப்பிழைமம்: இதுவும் சாய்வான பட்டையாக அமைந்திருக்கிறது. இது வியனக எலும்பின் பின்பரப்பையும் கைப்புற எலும்பினது அடிப்பாகத்தின் உள்புறத்தையும் இணைக்கிறது.

உறவு கொண்டிருப்பவை (Relations)

உள்ளங்கைப் பரப்பில் - கட்டை விரலடித் தசைகள் (Thenar Muscles), புறங்கைப் பரப்பில் - நீண்ட சிறிய கட்டை விரல் நீட்டிகள் (Long, Short Extensors of Thumb) உள்பக்கமாக - முதல் புறங்கை எலும்பிடைத் தசை, (First Dorsal interrosseous), ஆரைத் தமனி, வெளிப்பக்கமாக - நீண்ட கட்டை விரலகட்டியின் எலும்பிடைத் தசை நாண்கள் (Abductor Pollicis longus) உள்ளன.

அசைவுகள்

மூட்டில் பொருந்தும் எலும்புகளின் பாகங்கள் வளைந்திருப்பதால் அசைவுகள் நடக்கும்போது சுழற்சியும் ஏற்படுகிறது. ஆகவே, கட்டை விரலை மடக்கும்போது உள் சுழற்சியும், நீட்டும்போது வெளிச்சுழற்சியும் ஏற்படுகின்றன.

மடக்குதல்: சிறிய கட்டை விரல் மடக்கியும், எதிர் நீட்டியும் மடக்குகின்றன. கட்டை விரலின் மற்ற மூட்டுகள் மடங்கியிருக்கும்போது நீண்ட கட்டை விரல் மடக்கி உதவி செய்கிறது.

நீட்டுதல்: நீண்ட கட்டை விரல் நீட்டியும் சிறிய கட்டை விரல் நீட்டியும் நீட்டுகின்றன.

உள்ளடக்குதல் கட்டை விரல் உள்ளடக்கி.

எதிர்நீட்டுதல் எதிர் நீட்டும்போது கட்டை விரலின் நுனிப் பகுதியின் முன்பரப்பு மற்ற விரல்களின் நுனிப்பகுதியின் முன்பரப்போடு ஒட்டுகிறது. இப்படிச் செய்யும் போது கட்டை விரல் முதலில் அகட்டப்பட்டு, பின் மடங்கியும் உள் சுழன்றும் மற்ற விரல்களைத் தொடுகின்றது.

கட்டை விரல் எதிர் நீட்டியும், சிறிய கட்டை விரல் மடக்கியும் ஒன்றாக வேலை செய்து கட்டை விரலை எதிர் நீட்டுகின்றன.

சுற்றசைவு (Circumduction)

மேற்சொன்ன தசைகள் முறையே கட்டை விரலை முதலில்

நீட்டி, பின் அகட்டி, மறுபடியும் மடக்கிக் கடைசியாக உள் அடக்கினால் சுற்றசைவு என்ற அசைவுக் கோவை ஏற்படுகிறது. இந்த மூட்டுகள் அனைத்தையும் முன், பின் எலும்பிடை நரம்பு களும், அரந்தி நரம்பின் பின் கிளையும் ஆழக்கிளையும் உணர் வூட்டுகின்றன.

கைப்புற விரல் எலும்பு மூட்டு (Meta Carpo Phalengeal-Joint)

இது ஒரு மொக்கு மூட்டு (Condylar joint) ஆகும். இந்த மூட்டில் குவிந்த கைப்புற எலும்பின் தலைப்பரப்பு, முதல் விரல் எலும்பின் அடிப்பாகத்திலுள்ள கவிந்த இடத்துடன் பொருந்துகிறது. கட்டைவிரலில் இந்த மூட்டில் கைப்புற எலும்பின் பரப்பு குறைவாகவும் தட்டை.யாகவும் உள்ளதற் கேற்ப இங்குக் குறைந்த அளவு அசைவு ஏற்படுகிறது.

மூட்டு உறை

இந்த உறை முன்பக்கத்தில் அடர்த்தியாக இருக்கிறது. பக்கங்களில் இணைகிளை முடிப்பிழைமங்கள் இருக்கின்றன. பின்பக்கத்தில் இதற்குப் பதிலாக நீட்டு பரப்பிழைமம் இருக்கிறது.

முடிப்பிழைமங்கள்

இணைகிளை முடிப்பிழைமங்கள்: (Collateral ligament) இவை உறுதியான, சாய்வான பட்டைகளாக விளங்குகின்றன. இவ்வை கைப்புற எலும்புகளினுடைய தலைகளின் பின்பக்கமுள்ள மொக்குகளின் கீழ்ப்பரப்பையும், முதல் விரல் எலும்புகளி னுடைய அடிப்பாகத்தின் பக்கங்களையும் முன்பக்கமாக இணைக்கின்றன.

உள்ளங்கை முடிப்பிழைமம்: (Palmar ligament). இது உறுதியான இழைமத்தட்டாக அமைந்துள்ளது. இது முதல் விரல் எலும்புகளின் அடிப்பாகத்தில் அழுத்தமாக இணைக்கப் பட்டிருக்கிறது.

ஆனால் கைப்புற எலும்புகளின் கழுத்துடன் நெகிழ்ச்சியாக இணைகிறது. மூட்டு மடங்கியிருக்கும்போது, இது கைப்புற

எலும்புகளின் உடம்பு மட்டத்திலும், நீட்டிய நிலையில் தலை மட்டத்திலும், முழுவதும் நீட்டிய நிலையில் அதன் கீழ்ப்பரப்பு மட்டத்திலும், உள்ளங்கையில் இருக்கிறது. உள் நான்கு விரல்களில் இந்த முடிப்பிழைமத்தின் விளிம்புகள் வேறு பல பாகங்களுடன் இணைந்துள்ளன. அவை:

1. ஆழப்படுக்கைக் கைப்புற முடிப்பிழைமம்
   (Deep transverse metacarpel ligament)
2. மடக்கு இழைமத்திரை (Fibrous Flexor sheath)
3. உள்ளங்கை இழைமத் தகட்டின் துண்டுகள்
   (Slips of the palmar aponeurosis)
4. இணைகிளை முடிப்பிழைமங்கள் (Collateral ligament)
5. நீட்டு பரப்பிழைமம் என்பன.

செசமாய்டு எலும்புகள்

கட்டைவிரலில் கட்டை விரல் உள்ளடக்கியும், சிறிய கட்டை விரல் மடக்கியும் உள்ளங்கை முடிப்பிழைமக்கோடு சேருமிடத்தில் இந்த முடிப்பிழைமத்தின் இரு ஓரங்களிலும், செசமாய்டு எலும்புகள் உள்ளன. இவை அண்மையிலுள்ள கைப்புற எலும் பினது தலையின் பரப்போடு பொருந்துவதால் நீண்ட கட்டை விரல் மடக்கியின் தசை நாண் இவற்றுக்கிடையே உள்ள பள் ளத்தில் இருக்கிறது. சிறிய செசமாய்டு எலும்புகள் மற்ற விரல் களிலுள்ள உள்ளங்கை முடிப்பிழைமங்களிலும், முக்கியமாக ஆள்காட்டி விரல், சுண்டுவிரல் ஆகியவற்றின் உள்ளங்கை முடிப்பிழைமங்களிலும் இருக்கலாம்.

அசைவுகள்: மடக்குதல், நீட்டுதல், அகட்டுதல், உள் ளடக்குதல் சுழற்றுதல் ஆகியவை நடைபெறுகின்றன.

கைப்புற எலும்புகள் ஆரம் போல் பின்பக்கமாக வளைந் திருப்பதால் (பின்பக்கமாகக் குவிந்திருப்பதால்) விரல்களின் எலும்புகள் கைப்புற விரல் எலும்பு மூட்டு மடங்கும் போது

நெருங்கியும், நீட்டும்போது விலகியும் இருக்கின்றன. இவ்வசை வுகள் எலும்பிடைத் தசைகளின் உதவியின்றியே நடை பெறுகின்றன.

கச்சிதமாக அசைவுகள் (Precision movements) நடைபெறும் போது கைப்புற விரல் எலும்பு மூட்டை எலும்பிடைத் தசைகள் புழுத்தசைகள் நீண்ட விரல் மடக்கிகள் ஆகியவை மடக்கு கின்றன. விரல் நீட்டியும், மற்றும் ஆள்காட்டி விரலில் ஆள் காட்டி விரல் நீட்டியும், சுண்டு விரலின் சுண்டுவிரல் நீட்டியும் இந்த மூட்டை நீட்டுகின்றன. நடுவிரலும், மோதிர விரலும், கை புற விரல் எலும்பு மூட்டில் மடங்கியிருக்கும்போது ஆள்காட்டி விரல் நீட்டியும், சுண்டு விரல் நீட்டியும் இவ்விரல்களை நீட்டக் காரணமாயிருக்கின்றன.

கட்டைவிரலில் எல்லாத் திசைகளிலும் கைப்புற விரல் எலும்பு மூட்டில் அசைவுகள் குறைவு. நீண்ட, சிறிய கட்டை விரல் மடக்கிகள் இம் மூட்டை மடக்குகின்றன. அகட்டுதலை யும், உள்ளடக்குதலையும் முறையே சிறிய கட்டைவிரல் அகட்டி யும் கட்டை விரல் உள்ளடக்கியும் செய்கின்றன. நீண்ட சிறிய கட்டை விரல் நீட்டிகள் இம் மூட்டை நீட்டுகின்றன.

இடை விரல் எலும்பு மூட்டுகள் (Inter Phalengeal Joints)

இவை கைப்புற விரல் எலும்பு மூட்டுகளைப் போல் இருந் தாலும், கீல் மூட்டுகளைப் போல மடக்கவும், நீட்டவும் மட்டுமே உதவி செய்கின்றன. விரல் எலும்புகளின் தலைகளி லுள்ள உள் வெளி மொக்குகள், விரல் எலும்புகளின் அடிப் பாகத்திலுள்ள கவிந்த பாகங்களுடன் பொருந்துகின்றன. இவற் றுக் கிடையே உள்ள தடிமன் மொக்குகளுக்குகிடையே உள்ள பள்ளத்தில் பொருந்துகின்றன.

அசைவுகள்

மடக்குதல்: ஆழ விரல் மடக்கி எல்லா இடை விரல் எலும்பு மூட்டுகளையும் மடக்குகிறது.

மேலொட்டு விரல் மடக்கி மேலாக இருக்கும் இடை விரல் எலும்பு மூட்டை மட்டும் மடக்குகிறது.

நீட்டுதல்: விரல் நீட்டி நீட்டுகிறது.

எலும்பிடைத் தசைகளும், புழுத் தசைகளும், நீட்டு பரப் பிழைமம் மூலமாக நீட்டுகின்றன.

புறங்கை விரல் எலும்பு மூட்டு முழுமையாக நீட்டப்பட்டிருக்கும் போது விரல் நீட்டித்தசையால் இடை விரல் எலும்பு மூட்டுகளை நீட்ட முடிவதில்லை. அச்சமயம் எலும்பிடைத் தசைகளும் புழுத் தசைகளுமே இடை விரல் எலும்பு மூட்டு களை நீட்டுகின்றன.

எலும்பிடைத் தசைகளும், புழுத் தசைகளும், கைப்புற விரல் எலும்பு மூட்டுகளை மடக்குகின்றன. எனவே, அவை சக்தி யின்றி சூம்பிப்போகும் போது நீள விரல் நீட்டிகள் கைப்புற விரல் எலும்பு மூட்டுகளை முழுமையாக நீட்டியும், நீளவிரல் மடக்கிகள் தடை ஏதுமின்றி இடை விரல் எலும்பு மூட்டுகளை மடக்கியும் (பூனை நகம்) போன்றதொரு நிலையை ஏற்படுத்து கின்றன.

கட்டை விரலிலிருக்கும் ஒரே ஓர் இடை விரல் எலும்பு மூட்டை நீண்ட சிறிய கட்டை விரல் நீட்டிகள் நீட்டவும், நீண்ட கட்டை விரல் மடக்கிகள் மடக்கவும் செய்கின்றன. மைய நரம்பால் உணர்வூட்டப்படும் சிறிய கட்டை விரல் அகட்டியின் ஒருபாகம் நீட்டு பரப்பிழைமத்துடன் இணைவ தால் அது ஓரளவு இந்த மூட்டை நீட்டவும் செய்கிறது. எனவே, ஆரை நரம்பு பாதிக்கப்பட்டு எல்லா நீட்டித் தசைகளும் சக்தியை இழந்தாலும் மைய நரம்பால் உணர்வூட்டப்படும் சிறிய கட்டை விரலகட்டி இம்மூட்டை ஓரளவு நீட்டுகிறது.

பகுதி 3

நெஞ்சுப் பகுதி

பகுதி 3

செல்வப் பகுதி

இயல்-1

அறிமுகம்

கழுத்துக்கும் வயிற்றுக்கும் இடையிலிருக்கும் நெஞ்சுப் பகுதியிலுள்ள முக்கியமான உறுப்புகள் இதயம், அதனுடன் இணைந்த முக்கியத் தமனிகள், நுரையீரல்கள் என்பன. இதயமும், முக்கியமான தமனிகளும் நெஞ்சின் நடுப் பகுதியிலிருக்கின்றன. இந்த நடுப் பகுதிக்கு இடை நுரையீரல் (**Mediastinum**) என்று பெயர். அதனிருபுறமும் நுரையீரல்கள் அடைத்துக் கொண்டிருக்கின்றன. இவை தவிர, கழுத்திலிருந்து நெஞ்சுக்குள் செல்லும் உறுப்புகளும், நெஞ்சிலிருந்து கழுத்துக்குச் செல்லும் உறுப்புகளும், அதேபோல் வயிற்றிலிருந்து நெஞ்சுக்கு வரும் உறுப்புகளும், நெஞ்சிலிருந்து வயிற்றுக்கு வரும் உறுப்புகளும் உள்ளன.

நெஞ்சுப் பகுதி நெஞ்சுக் கூட்டினால் மூடப்பட்டிருக்கிறது. (படம் 100) இந்த நெஞ்சுக்கூடு ஒரு தனித்தன்மை வாய்ந்தது. அது முழுவதும் கடினமான உறுப்பினால் மூடப்படாமல் எலும்பும் மெதுவான பாகங்களும் சேர்ந்திருக்கின்றன (படம் 101). இத்தகைய அமைப்பு உள்ளிருக்கும் நுரையீரல்களின் வேலைக்குப் பயன்படுகிறது. முழுவதும் எலும்பினால், மண்டை ஓடு போல் அடைக்கப்பட்டிருந்தால் அது விரிந்து சுருங்கும் தன்மையை இழக்கும். மூச்சின் போது நெஞ்சு விரிந்து சுருங்குகிறது. மற்றும் முக்கிய உயிர்நாடிகளான இதயமும் நுரையீரல்களும் காக்கப்படவேண்டிய இன்றியமையாமை இருக்கிறது. ஆகவே இந்த இடத்தில் எலும்புகளுக்கு உறுதித்தன்மை கொடுக்கவும் அவற்றினிடையில் மெதுவான பாகங்கள் சுருங்கி விரியும் தன்மையைப் பெறவும், எலும்பும் சதைப்பகுதியும் மாறிமாறியிருப்பதால் நெஞ்சுக்கூட்டில் அசைவுகள் ஏற்படவும் வசதியாக இயற்கை இந்த அமைப்பை ஏற்படுத்தியுள்ளது.

பின்னால் 12 நெஞ்சு முள்ளெலும்புகளும் (**Thoracic vertebrae**) அதனுடன் இணையும் 12 விலா எலும்புகளும் (**Ribs**),

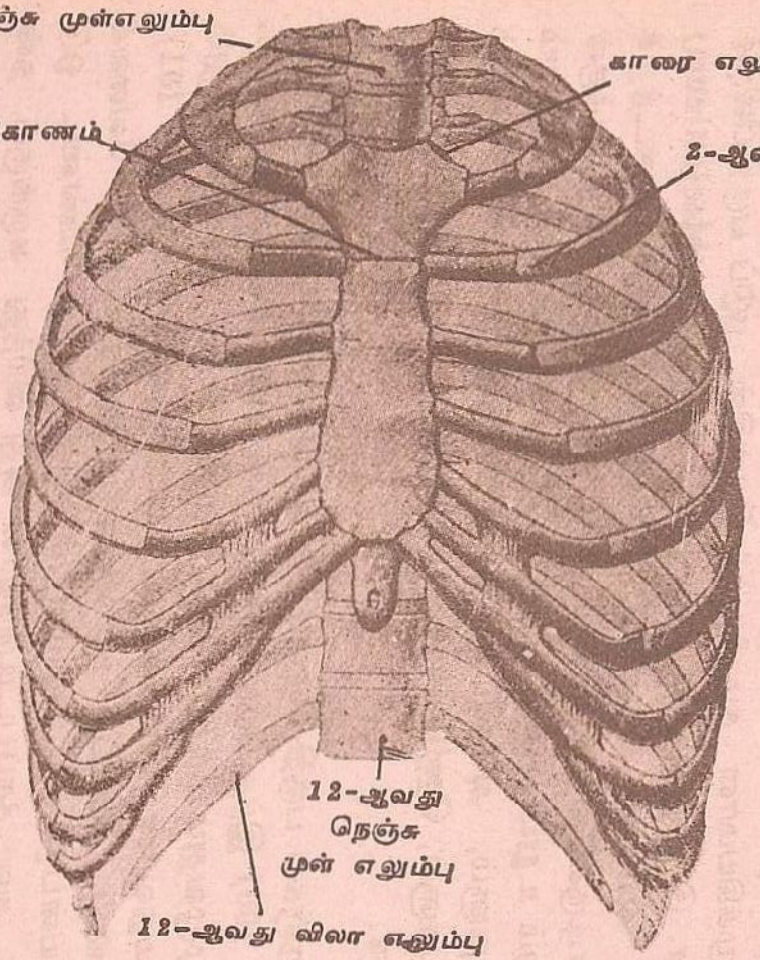

படம் 100. நெஞ்சுக் கூடு

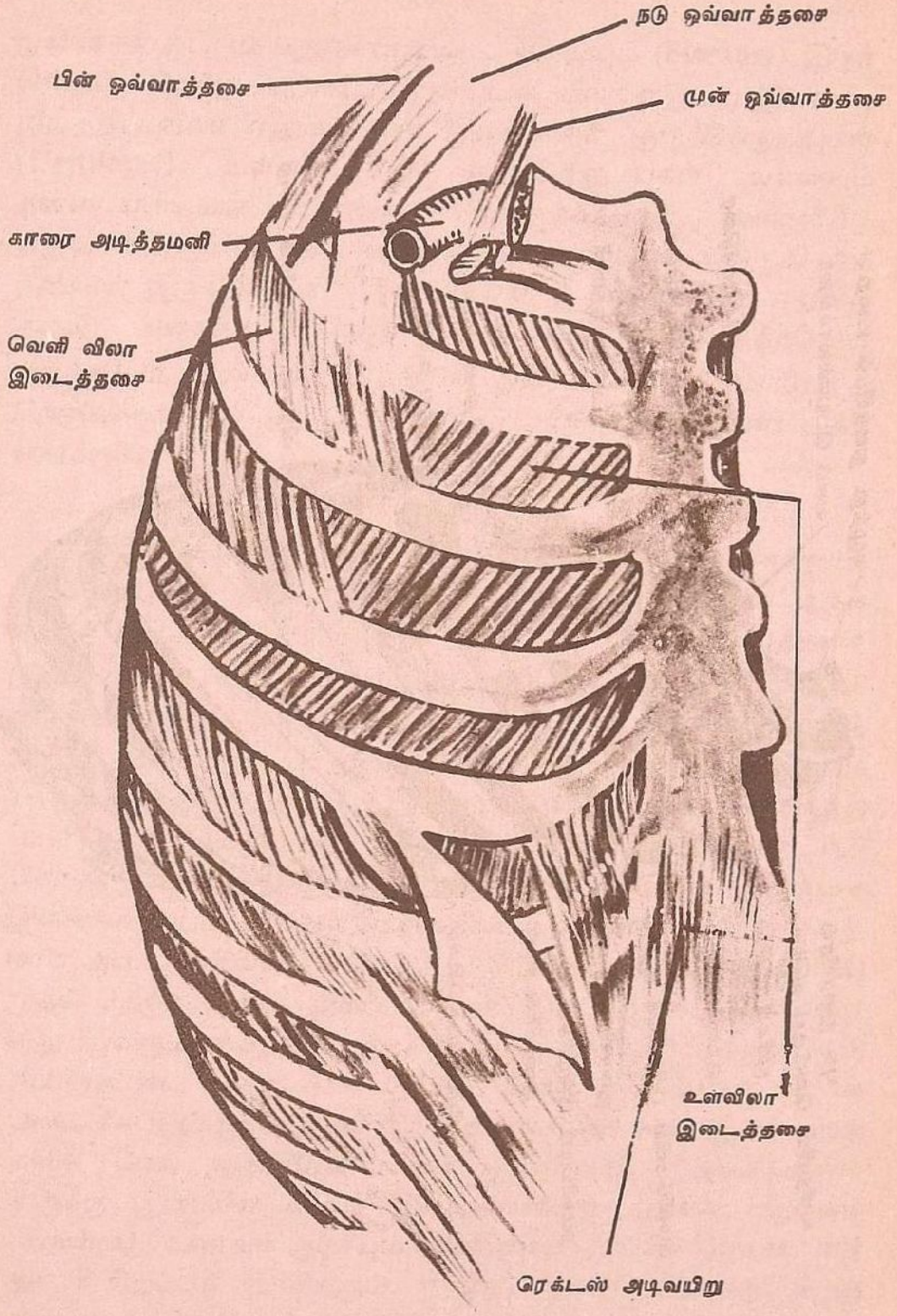

படம் 101. நெஞ்சுக் கூட்டின் எலும்புகளும் தசைகளும்

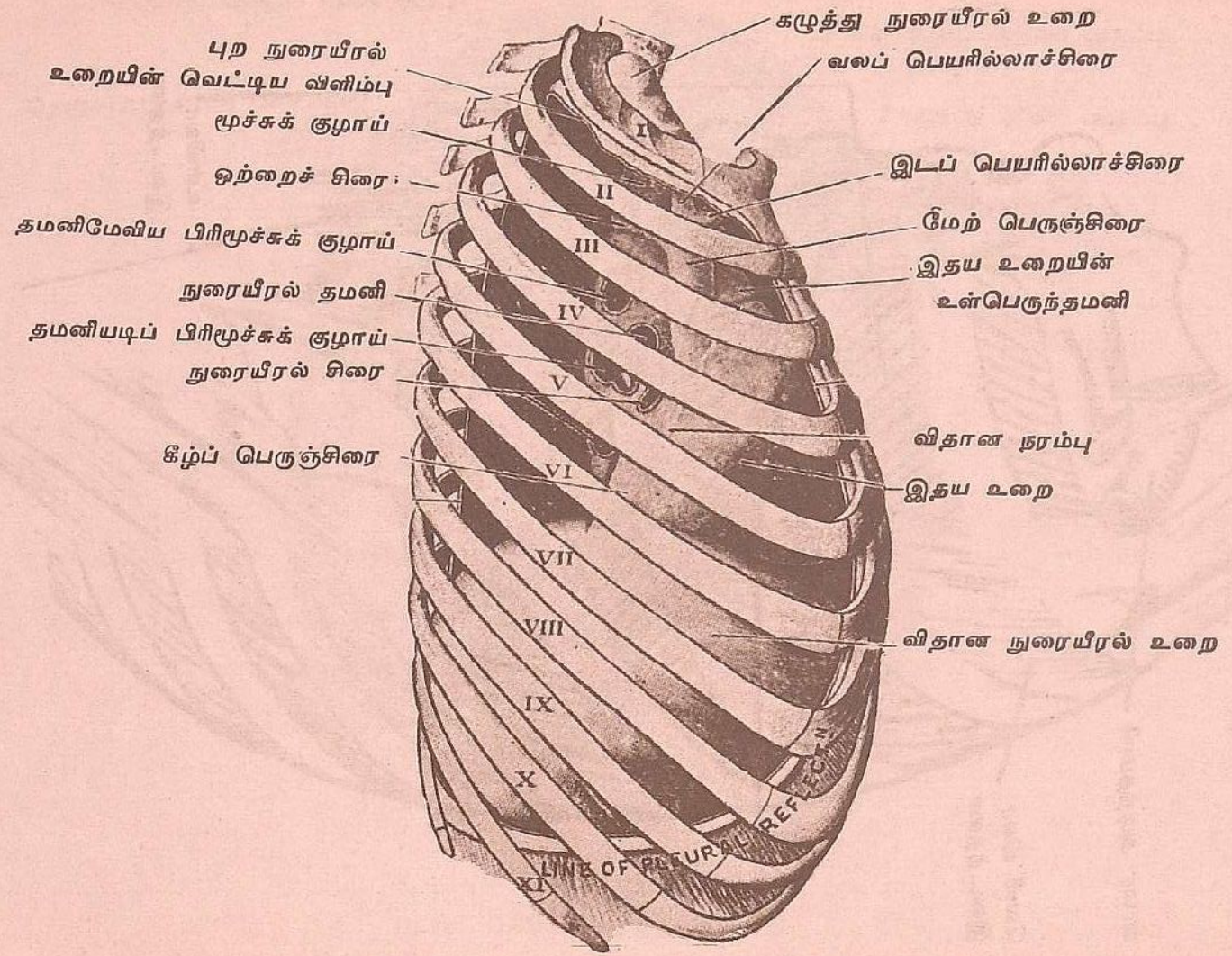

படம் 102. நெஞ்சுக் கூட்டின் தடுப்புச் சுவர்கள்

முன்னால் ஒட்டும் நெஞ்சுப்பட்டை எலும்பும் (Sternum) இருக்கின்றன. நெஞ்சுப்பட்டை எலும்புடன் விலா எலும்பு இணையுமிடத்தில் விலா எலும்புகளின் முனைகளில் குருத்தெலும்புகள் (Cartilages) உள்ளன. இக் குருத்தெலும்புகள் வளையும் தன்மையுடையன; ஆதலின் நெஞ்சுக்கூட்டின் அசைவிற்கு ஏதுவாக இருக்கின்றன. விலா எலும்புகளுக்கிடையில் விலாத் தசைகள் இருக்கின்றன. இவை இயங்கும் போது விலா எலும்புகளை அசைத்து நெஞ்சுக் கூட்டை விரிவுபடுத்தவோ, சுருக்கவோ செய்யும். அத்துடன் நுரையீரல் விரியும் போது நெஞ்சுக்கூட்டை விட்டு வெளியே துருத்தாமல் உள்ளடக்கி வைக்கும்.

நெஞ்சுக்கூடு வயிற்றிலிருந்து ஒரு தடுப்புச் சுவரினாலும், கழுத்திலிருந்து ஒரு தடுப்புச் சுவரினாலும் பிரிக்கப்பட்டிருக்கிறது. (படம் 102). கீழ் இருக்கும் தடுப்புச்சுவர் பிரிப்புத்தசை (Diaphragm) என்ற ஒரு வலுவான தசையினால் ஆனது. மேலிருக்கும் தடுப்புச் சுவருக்கு மேல் நுரையீரல் படலம் (Supra pleural membrane) என்று பெயர். இம் மேல் நுரையீரல் படலம் 7-ஆவது கழுத்து முன்னெலும்பின் படுக்கைத் துருத்தியிலிருந்து படர்ந்து 1-ஆவது விலா எலும்பின் உள் விளிம்பில் ஒட்டிக் கொண்டுள்ளது. வலப்பக்கம் ஒன்றும், இடப்பக்கம் ஒன்றுமாக இருக்கும். இப்படலங்கள் நெஞ்சுக்கூட்டின் உள்வாயை முழுவதுமாக அடைப்பதில்லை. நெஞ்சுக் கூட்டின் உள்வாய் (Inlet) முதல் நெஞ்சு முள் எலும்பு, அதன் இருபக்கமும் முதல் விலா எலும்புகளும் அவற்றின் குருத்தெலும்புகளும் முன்பக்கம் நெஞ்சுப் பட்டை எலும்பின் மேல் விளிம்பு ஆகியவற்றினால் அடைக்கப்பட்டிருக்கிறது. இந்த உள்வாயின் வல, இடப் புறங்களில் மேல் நுரையீரல் படலம் இருக்கிறது. இந்தப் படலங்களுக்கு இடையே உள்ள இடைவெளியில் மூச்சுக் குழாயும் (Trachea), உணவுக் குழாயும் (Oesophagus) செல்கின்றன. அத்துடன் சிறப்புத் தமனிகளும், நரம்புகளும் செல்கின்றன. நெஞ்சுக் கூட்டின் வெளிவாய் (Outlet) 12-ஆவது நெஞ்சு முள்ளெலும்பு 11, 12-ஆவது விலா எலும்புகள், அவற்றின் குருத்தெலும்புகள், 8-10-ஆவது விலா எலும்புகள், ஏற்படுத்தும் விலா

விளிம்புகள், 7-ஆவது விலா எலும்புகளின் குருத்தெலும்புகள், நெஞ்சுப் பட்டை எலும்பின கீழ் முனை ஆகியவற்றால் அடைக்கப்பட்டிருக்கிறது. இவ்வாயைப் பிரிப்புத் தசைமூடியிருக்கிறது. இப்பிரிப்புத் தசை மேற்பக்கம் குவிந்தும், கீழ்ப்பக்கம் சுவிந்தும் இருக்கிறது. இப்பிரிப்புத்தசை வயிற்றிலுள்ள உறுப்புகளையும், நெஞ்சிலுள்ள உறுப்புகளையும் பிரிக்கின்றது. எனினும், இதிலுள்ள பொந்துகள் மூலம் உணவுக்குழல், பெருந்தமனி ஆகியவை நெஞ்சிலிருந்து வயிற்றுக்கும் கீழ்ப்பெருஞ் சிரை வயிற்றிலிருந்து நெஞ்சுக்கும் செல்கின்றன.

விலா எலும்புகளில் முதல் 7 எலும்புகள் நெஞ்சுப் பட்டை எலும்புடன் முழுவதுமாக ஒட்டியிருக்கின்றன. அவற்றிற்கு மெய் விலா எலும்புகள் (True ribs) என்று பெயர். 8 முதல் 10 வரை உள்ள விலா எலும்புகள் நேரடியாக இணைவதில்லை. அவற்றிற்குச் சரியற்ற விலா எலும்புகள் (False ribs) என்று பெயர். அவற்றின் குருத்தெலும்புகள் ஒன்றோடொன்று இணைந்து ஒரு சாய்வான விளிம்பை ஏற்படுத்துகின்றன. இதற்கு விலா விளிம்பு (Costal margin) என்று பெயர். வல விலா விளிம்பும், இட விலா விளிம்பும் ஒரு கோணத்தில் 7-ஆவது குருத்தெலும்புடன் இணைகின்றன. இந்த இடத்திற்குக் கீழ் நெஞ்சுப்பட்டை எலும்புக் கோணம் (Infrasternal angle) என்று பெயர். இந்தக் கோணம் 7-ஆவது குருத்தெலும்பும், நெஞ்சுப்பட்டை எலும்பின் நடுப் பகுதியான உடம்பும், கீழ் முனையான வாள்முனைத் துருத்தியும் (Xiphoid process) ஒன்று சேருமிடத்தில் இருக்கிறது. 11, 12-ஆவது விலா எலும்புகளின் குருத்தெலும்புகள் நெஞ்சுப்பட்டை எலும்புடன் ஒட்டுவதில்லை. இவை தனித்து நிற்கின்றன. இவற்றிற்கு மிதக்கும்விலா எலும்புகள் (Floating ribs) என்று பெயர்.

இயல்-2

நெஞ்சுக் கூடு

பகுத்தாய்வு

கையைத் தனியே எடுத்தபின்னால் நெஞ்சை ஒட்டியுள்ள தசைகளையும் இரத்தக்குழாய்களையும், நரம்புகளையும் கவனிக்

கவும். பெரியமார்புத்தசை நெஞ்சுப்பட்டை எலும்பின் மேலும், மேல் ஆறு விலா எலும்புகளிலும் ஒட்டியிருப்பதைக் காணவும். இத்தசையை விலாப்பட்டை எலும்பின் பக்கத்தில் விலா நரம்புகளின் முன் தோல் கிளைகள் துளைத்து மேலொட்டாக வருவதைப் பார்க்கவும். இக்கிளைகள் 2 முதல் 5-ஆவது விலா நரம்புகளிலிருந்து வருபவை. முதல்விலா நரம்புக்கு முன் தோல் கிளை இல்லை.

இக்கிளைகளுடன் உள் விலா நரம்புத் தமனிகளும் தொடர்ந்து செல்வதைக் கவனிக்கவும். சிறிய மார்புத்தசை 3, 4, 5-ஆவது எலும்புகளின் மேல், அவற்றின் குருத்தெலும்புக்குப் பக்கத்தில் ஒட்டியிருப்பதைப் பார்க்கவும். இவை தவிர, வயிற்றுத்தசையான **Rectus** வயிற்றுத்தசை, வாள்முனைத் துருத்தியுடனும் 5, 6, 7 விலா எலும்புகளின் குருத்தெலும்புகளுடனும் ஒட்டியிருப்பதைப் பார்க்கவும். வெளிப்புறமாக முன் ரம்பத் தசைமேல் 8 விலா எலும்புகளுடன் ஒட்டியிருப்பதைக் கவனிக்கவும். கீழ் விலா எலும்புகளிலிருந்து வயிற்றுத் தசையான வெளிச் சாய்வு வயிற்றுத்தசை **(Obliques externus abdominis)** ஒட்டியிருப்பதைக் கவனிக்கவும். முன் ரம்பத்தசையின் கீழ் நான்கு பிரிவுகளும், வெளிச்சாய்வு வயிற்றுத்தசையின் மேல் நான்கு பிரிவுகளும் ஒன்றோடொன்று பின்னியிருப்பதைக் கவனிக்கவும். இந்த இரு தசைகளின் பிரிவுகளுக்கிடையில் விலா எலும்புகளின் வெளித் தோல் நரம்புகள் வெளி வருவதைக் கவனிக்கவும். முதல் விலா நரம்புக்கு முன் தோல் நரம்பும், வெளித் தோல் நரம்பும் கிடையாது. இந்த வெளித்தோல் நரம்புகள் வெளிவருமிடம் அக்குளின் நடுக்கோட்டிற்குச் சிறிது முன்புறமாக அமைந்துள்ளது. பின்பக்கம் வியனக சாய்வுத்தசை, பின் அகலத்தசை ஆகியவை வெட்டி எடுக்கப்பட்டுள்ளன. மிஞ்சும் பாகங்களை வெட்டி எடுக்கவும். நெஞ்சு நரம்புகளின் பின் கிளையிலிருந்து வரும் பின் தோல் நரம்புகள் இத்தசைகளைத் துளைத்து வருகின்றன. அவற்றையும் அவை துளைக்கும் மற்றொரு உறுப்பான நெஞ்சு வயிற்று **(Thoraco lumbar)** ஆழ் இழைமத்தையும் காணவும். முன் ரம்பத்தசை, மார்புத்தசைகள் ஆகியவற்றின் மீதமுள்ள பாகங்களை அகற்றி விடவும். விலா நரம்புகளின் தோல் கிளைகளைச் சிதைவில்லாமல் பாதுகாக்கவும். விலா எலும்புகளுக்கிடை

யில் வெளி விலாத்தசைகள் தென்படும். அதை முன்புறமாக நோக்கிப் பார்த்தால் அது ஒரு படலமாக மாறுவது தெரியும். இதற்கு வெளி விலாப்படலம் (**External intercostal membrane**) என்று பெயர் (படம் 103). இந்த வெளி விலாப் படலம் குருத் தெலும்புகளுக்கிடையில் இருக்கிறது. இரண்டு விலா இடைவெளி களில் வெளிவிலாத் தசையை நன்றாகச் சுத்தப் படுத்தவும். இத் தசையைக்கீழ் விளிம்பின் ஓரமாக வெட்டி அதை எலும்பிலிருந்து பிரிக்கவும். அத்துடன் அதைத் தொடர்ந்து முன்னால் வெளி விலாப்படலத்தையும் அதன்கீழ் விளிம்பிலிருந்து வெட்டி அதைக் குருத்தெலும்பிலிருந்து பிரிக்கவும். வெளி விலாத் தசையையும், வெளி விலாப் படலத்தையும் மேற்புறமாக ஒதுக்கவும். அப்படி ஒதுக்கும்போது அதனடியில் இருக்கும் உள் விலாத்தசை (**Internal intercostal muscle**) தென்படும் (படம் 104). வெளி விலாத்தசை யின் நார்கள் முன்னோக்கிக் கீழே இறங்குவதையும் உள்விலாத் தசையின் நார்கள் அதற்கு எதிராக முன்னோக்கி மேலே ஏறுவ தையும் கவனிக்கவும். வெளித்தோல் நரம்பு விலா நரம்பிலிருந்து வரும் இடம்வரை சுத்தம் செய்யவும். அது உள் விலாத் தசையினடியிலிருந்து வருகிறது. உள் விலாத் தசையையும் அது ஒட்டியிருக்கும் விலா எலும்பின் கீழ் விளிம்பையும் வெட்டியெடுத்து விலா நரம்பைத் தொடரவும். அது விலாத் தசைகளுக்குக் கொடுக்கும் கிளைகளையும், இணை கிளையையும் கண்டு பிடிக்கவும். இந்த இணை கிளை அதிலிருந்து பிரிந்து கீழிறங்கி, கீழ் இருக்கும் விலா எலும்பின் மேல் ஓரமாகச் செல்வதைக் கவனிக்கவும் (படம் 105). விலா நரம்புடன் விலா இரத்தக்குழாய்கள் செல்வதைக் கவனிக்கவும்.

இவற்றுக்கு உள்ளாக இருக்கும் தசை ஆழ உள்விலாத் தசை (Innermost intercostal) ஆகும். இந்த ஆழ உள்விலாத் தசை விலா இடைவெளி முழுவதும் இருப்பதில்லை. மையத்தில்தான் இருக்கிறது. முன்னும் பின்னும் இத்தசை இல்லாததால் நரம்பு களும், இரத்தக்குழாய்களும் நுரையீரலின் உறையை ஒட்டிச் செல்கின்றன. சில சமயங்களில் படுக்கை நெஞ்சுத் தசை (Transversus thoracis) இவற்றைப் பிரிக்கலாம். கீழ் விலா இடை வெளிகளில் ஆழ உள் விலாத் தசைகளுக்குப் பதிலாகக் கீழ் விலாத் தசைகள் (Subcostalis) இருக்கும்.

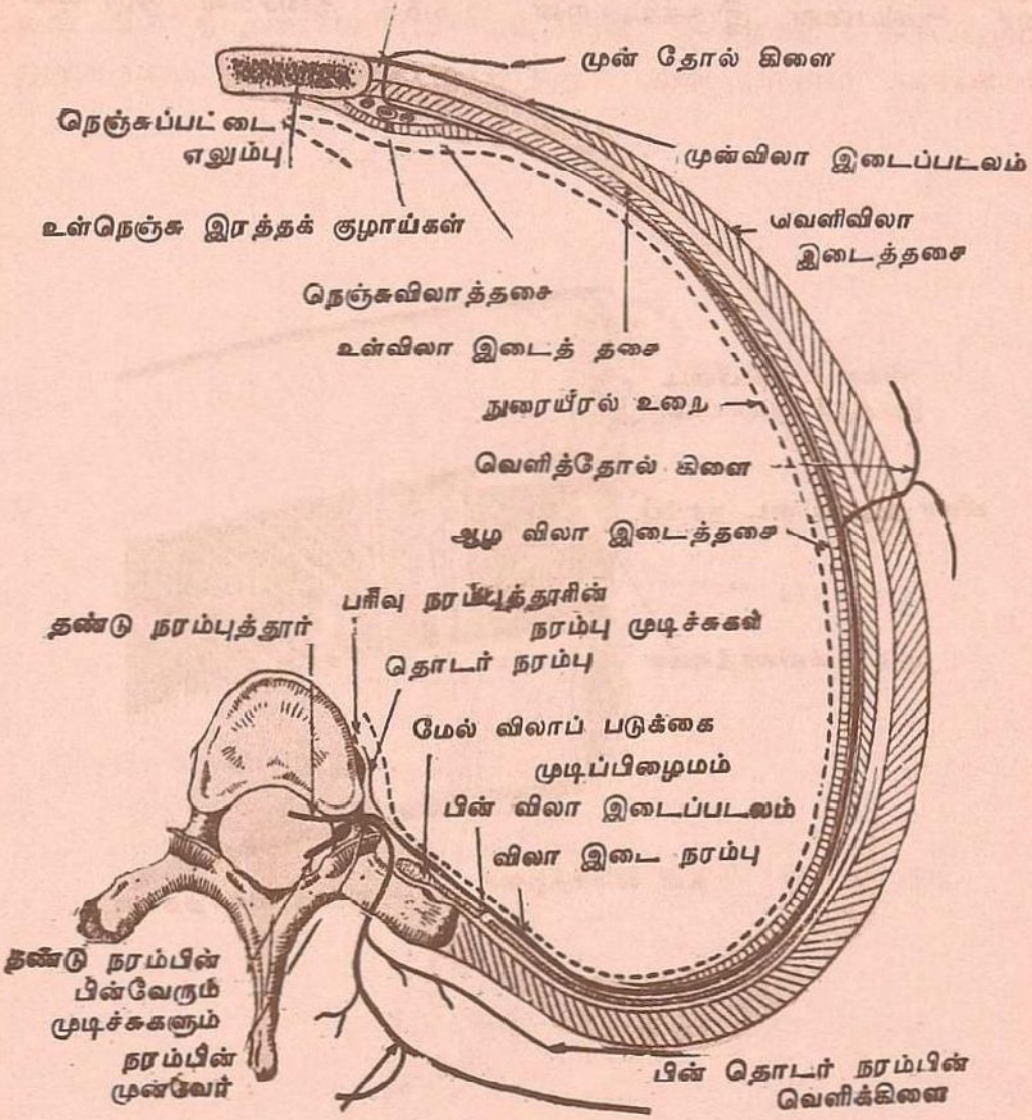

படம் 103. விலா இடைவெளி உறுப்புகள்

விலாத்தசைகள்

விலாத்தசைகள் விலாஇடைவெளியில் மூன்று அடுக்குகளாக இருக்கின்றன. வெளி அடுக்கில் வெளி விலாத் தசையும் அதைத் தொடர்ந்து வெளிவிலாப் படலமும் இருக்கின்றன. நடு அடுக்கில் உள் விலாப் படலமும் அதைத் தொடர்ந்து உள் விலாத்தசையும் இருக்கின்றன. மூன்றாவது அடுக்கில் ஆழ் உள் விலாத்தசை

இருக்கிறது. இவை தவிரக் கீழ்விலாத் தசை, படுக்கை நெஞ்சுத் தசை ஆகியவை இருக்கின்றன. இந்தத் தசைகள் ஒரு விலா

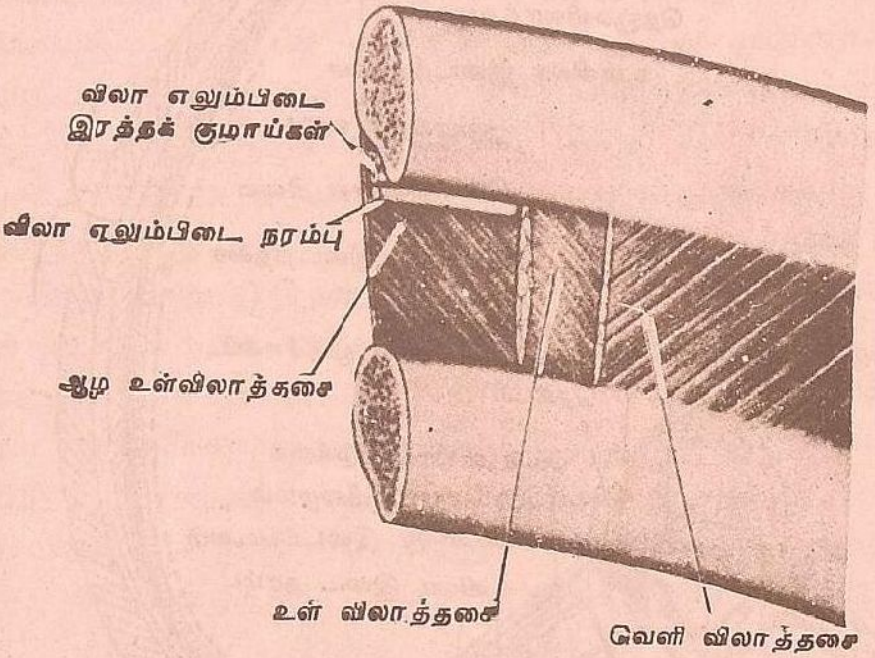

படம் 104. விலா இடைவெளித் தசைகள்

இடைவெளிக்குள் அடங்காமல் பல விலா இடைவெளிகளைக் கடக்கின்றன. வெளிவிலாத் தசையின் இழைகள் காலுறையின் பைக்குள் இரு கைகளையும் நுழைத்தால் கை விரல்கள் அமைந்திருக்கும் திசையில் (முன்னோக்கிக் கீழாக) அமைந்திருக்கின்றன. உள்விலாத் தசை, ஆழ உள் விலாத் தசை ஆகியவற்றின் இழைகள் இவற்றை எதிர் நோக்கிச் (முன்னோக்கி மேலாக) செல்கின்றன. இவ்விழைகள் இப்படிச் செல்வதால் X வடிவத்தில்

ஒன்றையொன்று கடக்கின்றன. வெளி விலாத் தசையையும், உள் விலாத் தசையையும் அவற்றின் இழைகள் எதிர்ப்புறமாக ஓடுவதால் எளிதாகப் பிரித்து அடையாளம் காணலாம்.

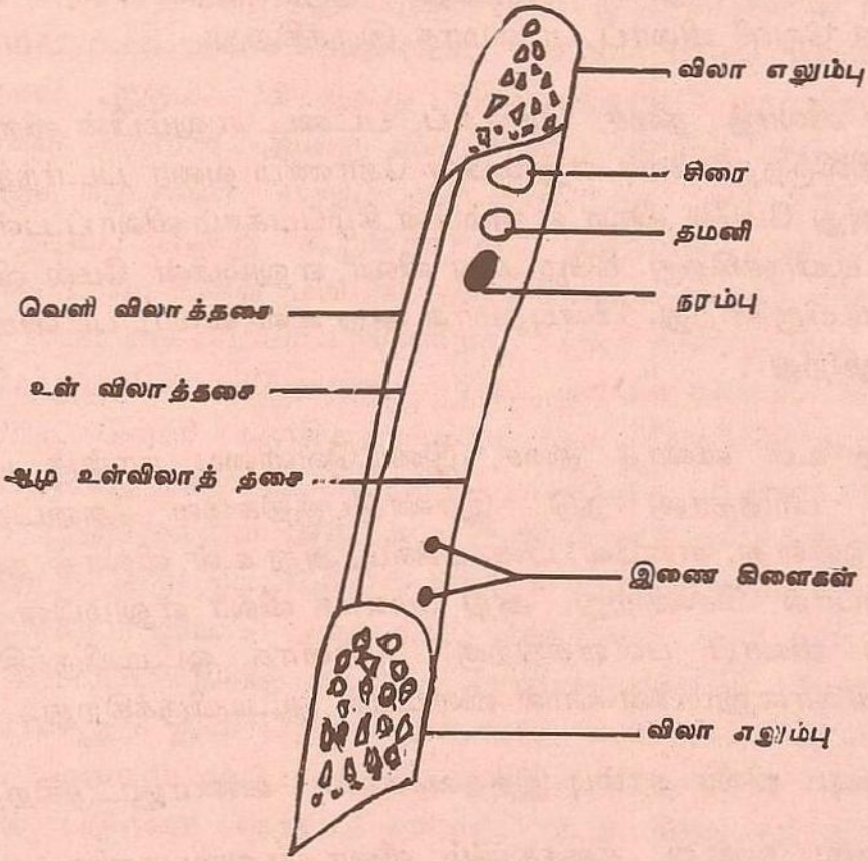

படம் 105. விலா இடைவெளியின்

மகுட வெட்டுத் தோற்றம்

ஆனால், உள் விலாத் தசை, ஆழ உள் விலாத் தசை ஆகியவற்றின் இழைகள் ஒரே திசையில் செல்வதால் அவற்றைப் பிரிப்பதும் அடையாளம் காணுவதும் சிறிது

கடினம். இவை இரண்டையும் விலா நரம்புகளும் விலா இரத்தக் குழாய்களும் இவற்றின் இடையில் ஓடுவதால் பிரிக்கின்றன. வெளிவிலாத் தசை விலா எலும்பின் மொட்டிலிருந்து (**Tubercle of the rib**) அது குருத்தெலும்புடன் சேரும் இடம் வரை பரவி யிருக்கிறது. மேலே விலா எலும்பினுடைய கீழ் விளிம்பின் வெளிப்பக்கமாக ஒட்டியிருக்கிறது. கீழே, விலா எலும்பினுடைய மேல் விளிம்பில் ஒட்டியிருக்கிறது. குருத்தெலும்புகளுக்கிடை யில் அது வெளி விலாப் படலமாக இருக்கிறது.

உள் விலாத் தசை நெஞ்சுப் பட்டை எலும்பின் விளிம்பு மட்டத்திலிருந்து விலா எலும்பின் கோணம் வரை படர்ந்திருக் கிறது. அது மேலே விலா எலும்பின் கீழ்ப்பக்கம் விலாப் பள்ளத் தில் ஒட்டியிருக்கிறது. கீழே அது விலா எலும்பின் மேல் விளிம் பில் ஒட்டியிருக்கிறது. பின்புறமாக அது உள் விலாப்படலமாகத் தொடருகிறது.

ஆழ உள் விலாத் தசை, இடைவெளியை நான்கு பிரிவு களாகப் பிரித்தால், நடு இரண்டுபகுதிகளை அடைத்துக் கொண்டுள்ளது. எனவே, பின் பக்கம், அது உள் விலாத் தசைக் கும் அப்பால் செல்கிறது, அது மேலாக விலா எலும்பின் உள் பரப்பில் விலாப் பள்ளத்திற்கு உள்ளாக ஒட்டியிருக்கிறது. கீழாக விலாஎலும்பின் மேல் விளிம்பில் ஒட்டியிருக்கிறது.

நரம்பு: விலா நரம்பு இத்தசைகளை உணர்வூட்டுகிறது.

செயல்: மூன்று தசைகளும் விலா எலும்புகளை அசைக் கின்றன. இவை மூன்றும் ஒன்றாக இயங்கும்போது விலா இடை வெளியை இறுக்கமாக வைத்து மூச்சு உள்ளிழுக்கும்போதும் வெளிவிடும் போதும் புடைக்காமலும், உள்ளிழுக்கப் படாமலும் இருக்க உதவுகின்றன

வெளி விலாத் தசைகள் மூச்சு உள் இழுக்கும்போது இயங்கு கின்றன. அப்போது இது சுருங்குகிறது. உள்விலாத் தசைகள் மூச்சு வெளிவிடும்போது சுருங்கி இயங்குகின்றன. இத்தசை களின் தனித்தனியான செயல்கள் பற்றிய கருத்து வேற்றுமை கள் உள்ளன. வெளி விலாத் தசை எலும்புகளை மேலே தூக்கு

வதாகவும் உள் விலாத் தசை விலா எலும்புகளைக் கீழே இறக்குவதாகவும் கூறப்படுவது உண்டு.

விலா நரம்புகள்

இவை 11-ஆவது நரம்புகள். இவை 12-ஆவது விலா எலும்புகளுக்கிடையே உள்ள 11விலா இடைவெளிகளில் இருக்கின்றன. இவை மேல் பதினொன்று நெஞ்சுத்தண்டு நரம்புகளின் (**Anterior primaryrami of the upper eleven thoracic spinal nerves**) முன் கிளைகள் ஆகும். 12-ஆவது நெஞ்சுத்தண்டு நரம்பின் முன் கிளைகள் ஆகும். 12-ஆவது விலா எலும்பின் கீழ் செல்வதாலும் அதற்குக் கீழ் விலா எலும்புகள் இல்லாததாலும் அதைக் 'கீழ் விலா நரம்பு' என்று கூறுகிறார்கள். இந்நரம்பு முள்ளெலும்புகளுக்கிடையே உள்ள முள்ளெலும்பு இடைப்பொந்து (**Intervertebral foramen**) வழியாக வருகிறது. (ஒரு விலாநரம்பு அதன் முள்ளெலும்பின் கீழேயுள்ள இடைமுள்ளெலும்புப் பொந்து வழியாக வெளி வருகிறது) விலா இடைவெளியில் அது உள் விலாப்படலத்துக்கும் உள்விலாத் தசைக்கும் உள்ளாகச் செல்கிறது. இந்நிலையில் அது ஆழ உள் விலாத் தசைக்கு வெளியிலிருக்கிறது. அது இந்நிலையில் விலா எலும்பின் கீழ்விளிம்பினருகில் இருக்கும் விலாப் பள்ளத்தில் செல்கிறது. ஆழ உள் விலாத் தசை மையப்பகுதியில் மட்டும் பரவியிருப்பதால் அதன் முன்னும் பின்னும் நுரையீரல் உறையைத் தொட்டுக் கொண்டிருக்கிறது. ஆனால், முன்பாக நரம்புக்கும் நுரையீரல் உறைக்கும் நடுவில் படுக்கை நெஞ்சுத் தசையும், உள் நெஞ்சுத் தமனியும் (**Internal thoracic vein**) இருக்கின்றன. நெஞ்சுப் பட்டை எலும்புக்கு 1 செ.மீ. தள்ளி அதன் முன்பாகச் சென்று முன் தோல் நரம்பாக முடிவடைகிறது. விலாப் பள்ளத்தில் அத்துடன் விலா இரத்தக் குழாய்கள் உள்ளன. இங்குச் சிரை மேலாகவும், தமனி நடுவாகவும், நரம்பு கீழாகவும் அமைந்திருக்கின்றன.

கிளைகள்

முள்ளெலும்பின் பொந்து வழியாக வெளி வந்தவுடன் இந்நரம்பும் பரிவு நரம்புமுடிச்சும் (**Sympathetic ganglion**) இரு நரம்புக் கிளைகளால் இணைக்கப்பட்டிருக்கின்றன. ஒன்று

வெள்ளையாக இருப்பதால் வெள்ளைத் தொடர் நரம்பு என்றும் (White ramus communicans), மற்றொன்று சாம்பல் நிறமாக இருப்பதால் சாம்பல் நிறத்தொடர்பு நரம்பு (Grey ramus communicans) என்றும் அழைக்கப்படுகின்றன. வெள்ளைத் தொடர் நரம்பு விலா நரம்பிலிருந்து பரிவு நரம்பு முடிச்சுக்கு இழைகள் கொடுக்கின்றது. பரிவு நரம்பு முடிச்சு, விலா நரம்புக்குச் சாம்பல் நிறத் தொடர் நரம்பு கொடுக்கிறது. இதற்குப் பின் முடிச்சுப் பரிவு இழைகள் என்று பெயர்.

விலா எலும்பின் கோணத்திற்கருகில் ஓர் இணை கிளை கொடுக்கிறது. இக்கிளை விலாத்தசைகளுக்குக் கிளைகள் கொடுத்துக் கீழிறங்குகிறது. பின், கீழ் விலா எலும்பின் மேல் விளிம்பில் செல்கிறது. சிலசமயம் அது மறுபடியும் தாய்நரம்புடன் இணையலாம். சிலசமயங்களில் அது இருப்பதில்லை.

வெளித் தோல் நரம்பு (Lateral cutaneous branch)

விலா எலும்பின் கோணத்திலிருந்து சிறிதுதள்ளி இந்நரம்பு தரப்படுகிறது. இது விலாத் தசைகளைத் துளைத்து வெளிவந்து முன், பின் கிளைகளாகப் பிரிகிறது.

முன் தோல் நரம்பு (Anterior cutaneous branch)

விலா நரம்பு உள் விலாத் தசையையும், வெளிவிலாப் படலத்தையும் பெரிய மார்புத் தசையையும் துளைத்து முன்தோல் நரம்பாக மாறி உள்கிளை, வெளிக்கிளை ஆகியவற்றைக் கொடுக்கிறது.

இவை தவிர, அவை தசைகளுக்கும் கிளைகள் கொடுக்கின்றன. இவற்றால் உணர்வூட்டப்படும் தசைகள்-விலாத்தசைகள், கீழ் விலாத்தசைகள், படுக்கை நெஞ்சுத்தசை, இவற்றுடன் நெஞ்சின் பின்னால் உள்ள பின் நரம்புத்தசை என்பன. கீழ் உள்ள நரம்புகளான 7-11 வரை உள்ள நரம்புகளின் பெரும் பகுதி வயிற்றுச் சுவரில் இருக்கின்றன. அவை வயிற்றுச்சுவரில் உள்ள தசைகளை உணர்வூட்டுவதுடன் அங்குள்ள தோலையும் உணர்வூட்டுகின்றன. 9-10-ஆவது நரம்புகள் தொப்புளைச் சுற்றியுள்ள தோலை உணர்வூட்டுகின்றன. முதல்

நரம்புக்கு முன் கிளையோ, வெளிக்கிளையோ கிடையாது. மேலும், முதல்விலா எலும்பின் உள்பரப்பில் நுரையீரலின் உறையை ஒட்டினாற்போல் செல்கிறது. இரண்டாவது விலா நரம்பின் வெளித்தோல் நரம்பு மிகவும் பெரியது. அது அக்குளைக் கடந்து கையின் உள்பக்கத்திற்கு வருகிறது. இதற்கு விலா இடைமேல்கை நரம்பு என்று பெயர். இது அக்குளின் தரைப் பகுதியிலுள்ள தோலையும் மேல் கையின் உட்பக்கத் தோலையும் உணர்வூட்டுகிறது.

விலாத் தமனிகள் (Intercostal arteries)

ஒவ்வொரு விலா இடைவெளியிலும் மூன்று தமனிகள் உள்ளன. அவை பின்பக்கத்தில் ஒருபெரிய பின்விலாத் தமனியும் முன்பக்கத்தில் இருசிறிய முன்விலாத் தமனிகளும் ஆகும்.

பின் விலாத் தமனிகள் (Posterior intercostal arteries)

பின் விலாத் தமனிகளில், மேலிரண்டு இடைவெளிகளில் உள்ளவை மேல்விலாத் தமனியிலிருந்து ஆரம்பிக்கின்றன. இது காரை அடித் தமனியின் ஒரு கிளையான விலா வளை (Costo cervical) தமனியின் ஒரு கிளையாகும்.

மூன்றிலிருந்து பதினொன்று வரை உள்ள இடைவெளிகளில் உள்ள பின்விலாத் தமனிகள் பெருந்தமனியிலிருந்து வருவன. பின் விலாத்தமனி, விலா நரம்பைத் தொடர்ந்து அதன் மேலாகச் செல்கிறது. அது ஓர் இணைகிளை கொடுக்கிறது. இக்கிளை கீழ் விலா எலும்பின் மேல் விளிம்போரமாகச் செல்கிறது. பின் விலாத் தமனியும் அதனுடைய இணைகிளையும் முன் விலாத் தமனிகளுடன் இணைப்பு ஏற்படுத்தி முடிவடைகின்றன.

முன் விலாத்தமனிகள் (Anterior intercostal arteries) (படம் 106)

முதல் ஆறு இடைவெளிகளில் இவை நெஞ்சுத் தமனியிலிருந்தும்7,8,9-ஆவது இடைவெளிகளில் அதுநெஞ்சுத் தமனியின் கிளையான தசைவிதானத் தமனியின் (Musculo phrenic arterey) கிளையிலிருந்தும் ஆரம்பமாகிறது. இரண்டுதமனிகளில் ஒன்று மேல் விலா எலும்பின் கீழ்ப்பாகத்திலும், மற்றொன்று

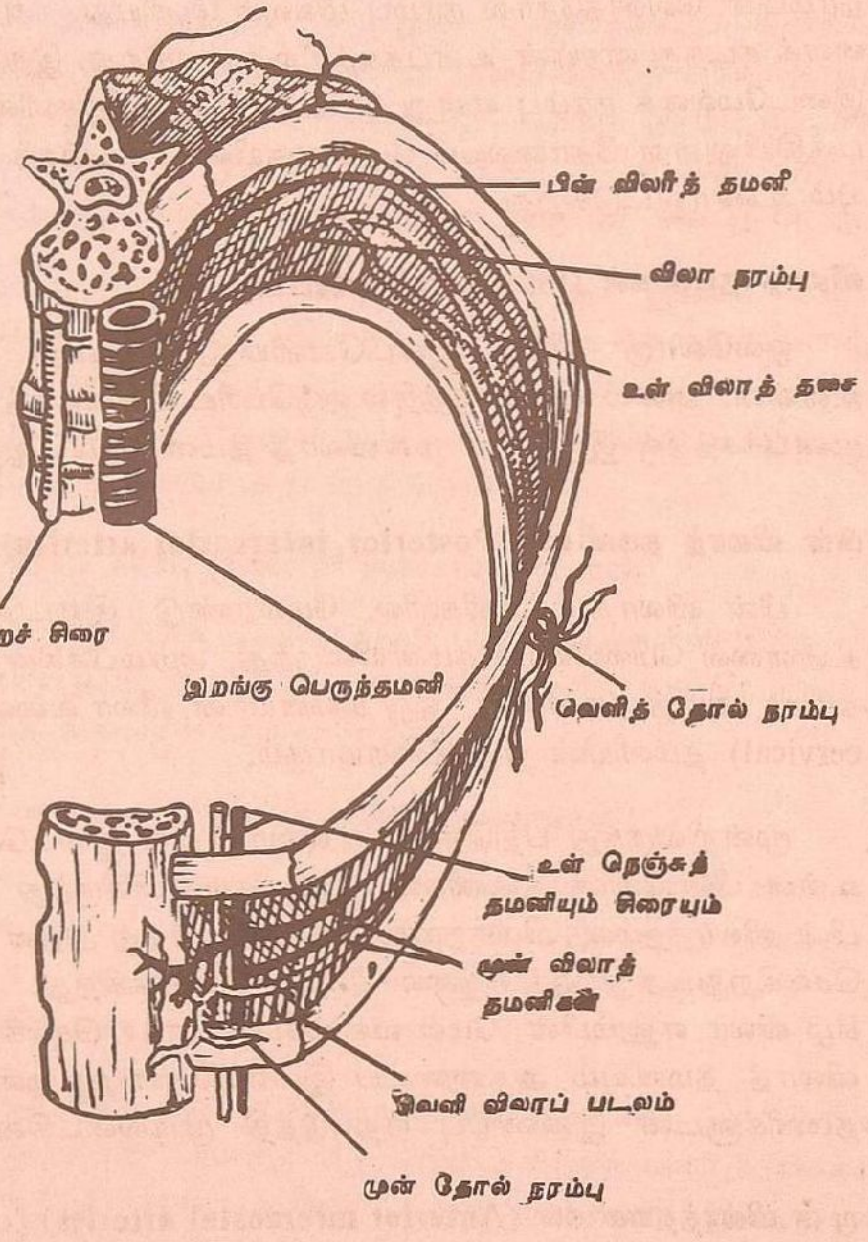

படம் 106. விலாத் தமனிகள்

கீழ் விலா எலும்பின் மேல் பாகத்திலும் சென்று பின் விலாத்

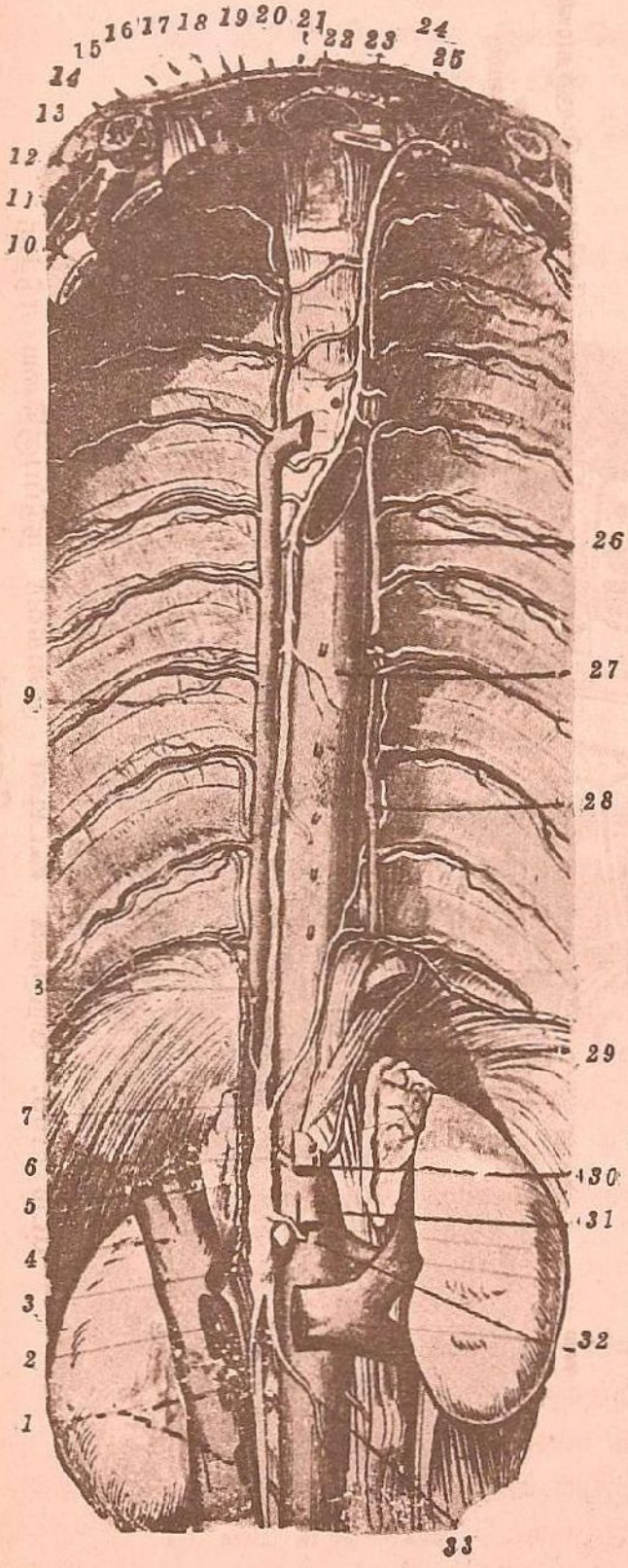

1. வயிற்றுச் சிரைகள்
2. இடச் சிறுநீரகச் சிரை
3. வலச் சிறுநீரகத் தமனி
4. கீழ்ப் பெருஞ்சிரை
5. சிறுநீரக மேல் உறைச் சுரப்பி
6. நிணநீர்ப்பை
7. நெஞ்சுக் குழாய்
8. கீழிறங்கும் நெஞ்சு நிணநீர்த் தூர்
9. ஒற்றைச் சிரை
10. நடுப்பகுதி நிணநீர்க்குழாய்
11. மேல் விலா இடைச் சிரை
12. காரை அடிச் சிரை
13. காரை அடித் தமனி
14. காரை எலும்பு
15. முன் ஒவ்வாத் தசை
16. விதான நரம்பு
17. கேடயக் கழுத்துத் தமனித் தூர்
18. உள் கழுத்துப் பெருஞ்சிரை
19. முள்எலும்புத் தமனி
20. பொதுச் சிரசுநாடித் தமனி
21. மூச்சுக்குழாய்
22. கேடயச் சுரப்பி
23. உணவுக் குழாய்
24. பொதுச் சிரசுநாடித் தமனி
25. கழுத்துப் பெரும் நிணநீர்க் குழாய், காரை அடி நிணநீர்க் குழாய் ஆகியவற்றின் சந்திப்பு
26. மேல் அரை ஒற்றைச் சிரை
27. பெருந்தமனி
28. கீழ் அரை ஒற்றைச் சிரை
29. விதானத் தமனி
30. வயிறகத் தமனி
31. மேல் குடலிணையத் தமனி
32. சிறுகுடல் நிணநீர்த் தூர்
33. வயிற்று நிணநீர்த்தூர்

படம் 107. பின் விலாச் சிரைகள்

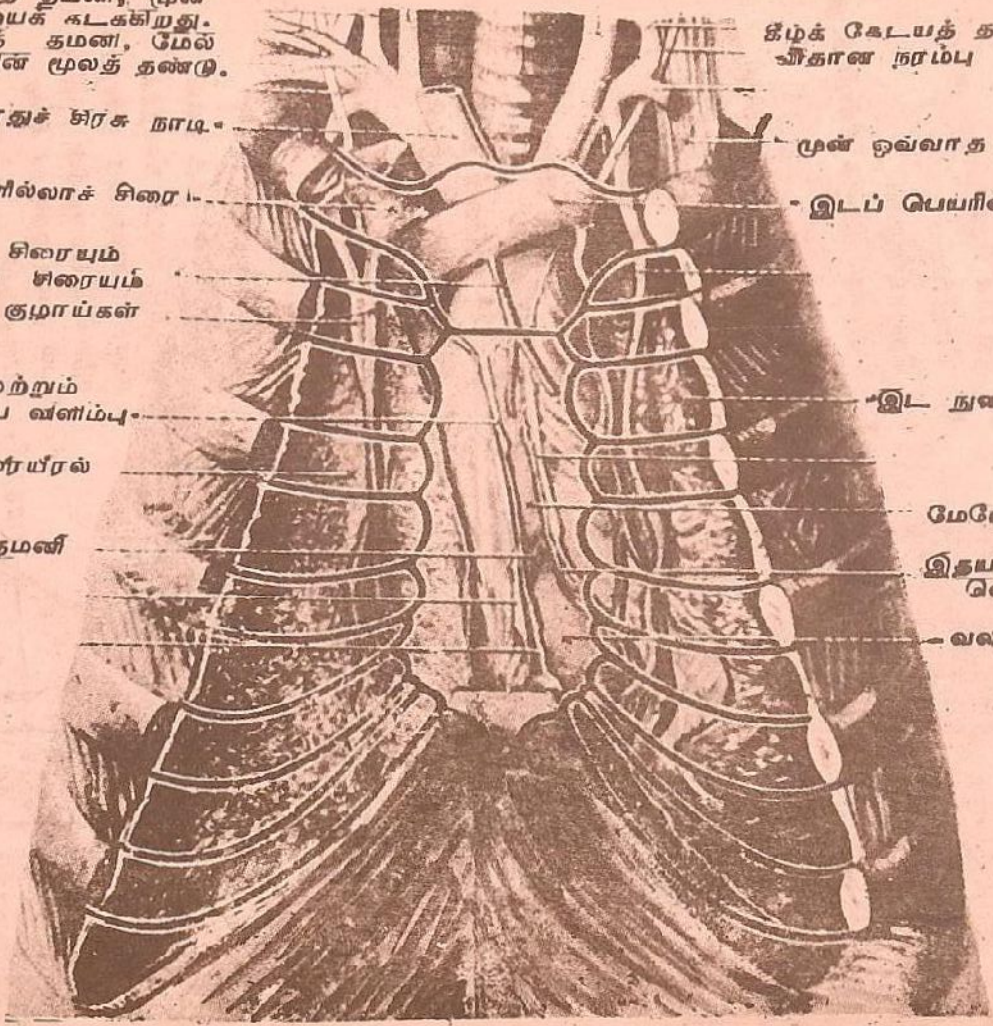

படம் 108. நெஞ்சுக் கூட்டின் முன்சுவர் நடுப்பகுதியை எடுத்த

தமனிகளுடன் இணைப்பு ஏற்படுத்தி முடிவடைகின்றன. கீழ் இரண்டு விலா இடைவெளியில் முன் விலாத் தமனிகள் கிடையாது. இங்குள்ள பின் விலாத் தமனிகளும், அவற்றின் இணைகிளைகளும் வயிற்று வெளிச் சுவரில் சென்று அதற்கு இரத்தம் கொடுக்கின்றன.

தமனிகளுடன் கூட சிரைகள் செல்கின்றன. முன் விலாச் சிரைகள் உள்நெஞ்சுச்சிரையுடனும், தசை விதானச் சிரையுடனும் சேருகின்றன.

பின் விலாச் சிரைகள் (Posterior intercostal veins) (படம் 107)

பின் விலாச்சிரைகள், பின் விலாத்தமனிகளை ஒட்டிச் செல்கின்றன. அவை தமனிகளுக்கு மேலாக விலா எலும்பின் கீழ்ப் பக்கத்தில் இருக்கின்றன. அவை முதல் பின் விலாச்சிரை, முதல் விலா எலும்பின் கழுத்தைக் கடந்து மேல்கை தலைநோக்குச் சிரையைச் சேர்கின்றன. இரண்டாவது பின் விலாச்சிரையும், மூன்றாவது பின் விலாச்சிரையும் சேர்ந்து மேல் விலாச்சிரையாக ஆகின்றன. இம்மேல் விலாச்சிரை இடப்பக்கம் மேலாகச் சென்று மேல்கைத் தலை நோக்குச் சிரையுடன் இணைகிறது. வலப்பக்கம் அது கீழாகச் சென்று ஒற்றைச் சிரையுடன் இணைகிறது. 4-ஆவது பின் விலாச்சிரைகள் சில சமயங்களில் மேல் விலாச் சிரையுடன் சேரலாம். ஆனால், வழக்கமாக 4 முதல் 11 வரை இந்தப் பின் விலாச்சிரைகள் வலப் பக்கம் ஒற்றைச் சிரையுடன் இணைகின்றன. இடப்பக்கம் 4 முதல் - 8 வரை பின் விலாச்சிரைகள் உதவி அரை ஒற்றைச் சிரையுடன் இணைகின்றன. 9 முதல் 11 வரை பின் விலாச் சிரைகள், அரை ஒற்றைச் சிரையுடன் இணைகின்றன.

பகுத்தாய்வு

விலாத் தசைகளையும், விலாப் படலங்களையும் மேலிரண்டு விலா இடைவெளிகளில் அகற்றிவிடவும். உள் நெஞ்சுத்தமனியும் சிரையும் தென்படும். அவை நெஞ்சுப் பட்டை எலும்பிலிருந்து 1 செ.மீ. வெளியே தள்ளியிருப்பதைக் காணலாம். நெஞ்சுப் பட்டை எலும்பின் மேல்பகுதியான கைப்பிடி (Manubrium) முதல் விலாக் குருத்தெலும்புடன் இணையுமிடத்தில் சற்றுக்

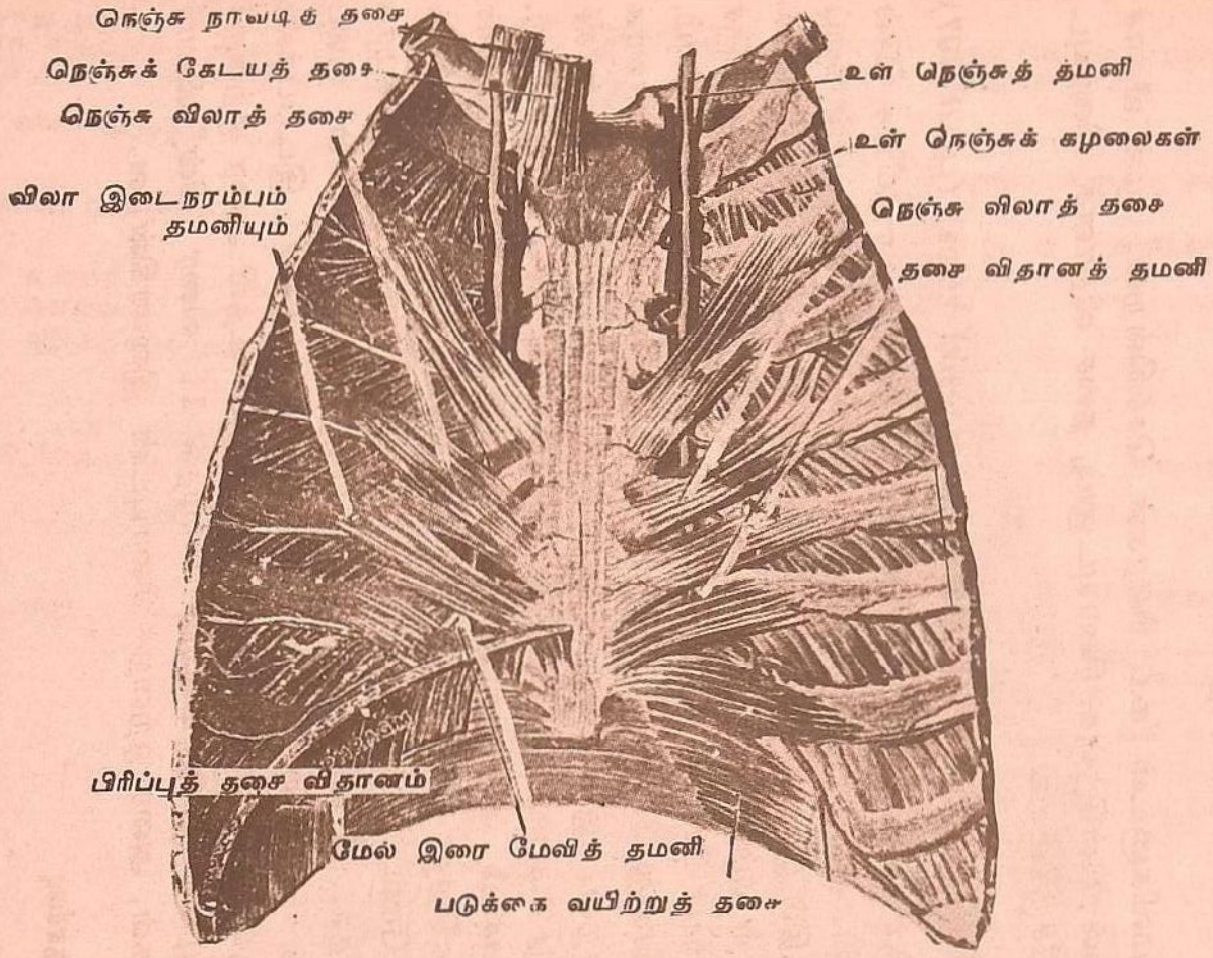

படம் 109. நெஞ்சுக் கூட்டிலிருந்து பிரித்தெடுத்த முன்சுவரின் பின் தோற்றம்

கீழாகப் படுக்கைவாட்டில் அதன் மீது கோடுகிழித்து அதை வெட்டவும். எலும்புக்கூடியில் சிறப்பு உறுப்புகள் இருப்பதால் அதை வெட்டும்போது மிகவும் கவனமாக வெட்டவும். எலும்புக் கூடியில் கத்தி செல்லாமல் பார்த்துக் கொள்ளவும். முதல் விலா எலும்பைத் தொடாமல் முதல் இடைவெளியில் உள்ள வெளி நுரையீரல் உறையை அறுக்கவும். இந்த நுரையீரல் உறையைப் பின்பக்கம் எவ்வளவு தூரம் அறுக்க முடியுமோ அவ்வளவு தூரம் அறுக்கவும்.அதன் பின் நுரையீரல் உறையைப் படுக்கைவாட்டில் கிழித்து, பின்பக்கத்திலுள்ள கடைசி முனையிலிருந்து கீழாக் விலா எலும்புகளுக்கிடையே உள்ள உறுப்புகள், விலா எலும்பு கள் இவற்றை மார்பென்புக் கீழ்முனை (xiphi sternal) மூட்டின் மட்டம் வரை கோடிழுத்து அதன் மேல் கத்தி கொண்டு அறுக்க வும். இவ்வாறு இரண்டுபக்கங்களிலும் செய்யவும்.உள் நெஞ்சுத் தமனிகளை முதல் விலா இடைவெளியில் அறுத்துவிடவும். இப் பொழுது கீழிருந்து மேலாக அறுபட்ட இப்பகுதியை நெஞ்சுப் பட்டை எலும்பின் அடிப்பகுதியைப் பிடித்து மேலே தூக்க வும். நடுக்கோட்டுக்கு வெகு அருகில் நுரையீரல்களின் வெளி யுறை நெஞ்சுப்பட்டை எலும்பின் பின்பகுதியிலிருந்து இடை நுரையீரலிற்குச் செல்கிறது. இந்த வெளி நுரையீரல் உறையை நெஞ்சுப்பட்டை எலும்பிலிருந்து அறுக்கவும். நெஞ்சுப்பட்டை எலும்பின் முன்பகுதியை முன்னால் இழுத்துக் கொண்டு இந்த இடத்தில் வெட்டுவதை இதயத்தின் கீழ் விளிம்பு வரை தொடர வும். வெட்டுப்பட்ட நெஞ்சுக் கூட்டின் முன் சுவரை முன்னால் இழுக்கவும். முன்னால் இழுத்து இது வயிற்றுச் சுவருடன் ஒட்டி யிருக்குமிடத்தில் தொங்கவிடவும் (படம் 108,109). நுரையீரலின் வெளி உறையின் பரப்பைக் கவனிக்கவும். அது பளபளப்பாக வும், வழவழப்பாகவும் இருப்பதைக் கவனிக்கவும். அது நெஞ்சுக் கூட்டின் உள்ளாக அடைப்பதுடன் இடைநுரையீரலையும் அடைப்பதைக் காணவும். நுரையீரல் வெளி உறையையும் அதன் வெளி இருக்கும் நெஞ்சு ஆழ் இழைமத்தையும் நெஞ்சுப் பட்டை எலும்பிலிருந்தும் அதன் குருத்தெலும்பிலிருந்தும் பிரிக் கவும். படுக்கை நெஞ்சுத் தசையும், உள் நெஞ்சுத் தமனியும் வெளித் தெரியும். பிரிப்புத்தசை வாள்முனைத் துருத்தியிலும் குருத்தெலும்புகளிலும் ஒட்டியிருப்பதைக் காணவும். அதை

வெட்டிவிட்டால் படுக்கை வயிற்றுத் தசையும் ரெக்டஸ் வயிற்றுத் தசையின் பின் உறையும் தெரியும்.

படுக்கை நெஞ்சுத் தசை (Transversus thoracis) (படம் 109)

இத்தசை வாள்முனைத் துருத்தியிலிருந்தும் நெஞ்சுப்பட்டை எலும்பின் நடுப்பகுதியான உடம்பின் கீழ்ப்பாதியிலிருந்தும் உற்பத்தியாகிறது. அங்கிருந்து அதன்பிரிவுகள் வெளிப்புறமாக வும், மேலாகவும் நோக்கிச் சென்று 2,3,4,5,6-ஆவது விலாக் குருத்தெலும்புகள் விலா எலும்புடன் ஒட்டும் மூட்டின் அருகில் அவற்றுடன் ஒட்டுகின்றன.

நரம்பு: இது 2,3,4,5,6-ஆவது விலா நரம்புகளினால் உணர் வூட்டப்படுகிறது.

செயல்: இது மூச்சு வெளிவிடுவதற்கு உதவி செய்கிறது. இத்தசை கீழே படுக்கை வயிற்றுத் தசையுடன் தொடர்ச்சி யாக அமைந்துள்ளது.

உள் நெஞ்சுத் தமனி (Internal mammary or thoracic artery) (படம் 110)

உள் நெஞ்சுத் தமனி காறை அடித் தமனியின் முதல் பாகத் திலிருந்து உற்பத்தியாகிறது. கழுத்தில் உற்பத்தியாகும் இத் தமனி காறை எலும்புக்குப் பின்புறமாக வந்து, முதல் விலாக்

குருத்தெலும்பைப் பின்புறமாகக் கடந்து, மற்ற விலாக் குருத்தெலும்புகளின் பின்புறமாகச் செல்கிறது. அது நெஞ்சுப் பட்டை எலும்பின் விளிம்புக்கு 1 செ.மீ. வெளிப்புறத்தில் செல்கிறது. அதற்குப் பின்னால் படுக்கை நெஞ்சுத் தசையும், நுரையீரல் உறையும் இருக்கின்றன. அதற்கு முன்னால் மேல்ஆறு

விலாக் குருத்தெலும்புகளும், விலா நரம்புகளின் கடைசிப்பகுதி களும், விலா இடைவெளிகளும் உள்ளன. இது 6-ஆவது விலா இடைவெளியில் இரு பிரிவுகளாக முடிவடைகிறது. உள் நெஞ்சுத் தமனியின் அந்தப் பிரிவுகள் மேல் இரை மேவித் தமனியும் (Superior epigastric artery) தசை விதானத்தமனியும் (Musculo

phrenic artery) ஆகும். அதன் கிளைகள் நெஞ்சுப்பட்டை எலும்பு (sternum), நெஞ்சுக் கணையம் (Thymus), இதய உறை (Pericardium) ஆகியவற்றிற்கு இரத்தம் கொடுக்கின்றன. முதல் ஆறுவிலா இடைவெளிகளில் ஒருவிலா இடைவெளிக்கு இரண்டு முன் விலாத் தமனிகள் வீதம் கிளைகள் வருகின்றன.

ஒவ்வொரு விலா இடைவெளியிலும், முன் தோல் நரம்பைத் தொடர்ந்து, துளைக்கும் கிளைகள் (Perforating branches) கொடுக்கின்றன. கொங்கைக்கு 2,3,4-ஆவது விலா இடைவெளி களில், இந்தத் துளைக்கும் கிளைகள் இரத்தம் கொடுக்கின்றன.

அவை இந்த இடத்தில் மிகவும் பெரியதாய் இருக்கின்றன. விதான நரம்பைத் தொடர்ந்து ஒருசிறு கிளை கொடுக்கிறது. இதற்கு இதய உறை விதானத் தமனி (Pericardiaco phrenic artery) என்று பெயர்.

மேல் இரைமேவித் தமனி (Superior epigastric artery)

இது உள் நெஞ்சுத் தமனியின் இருபிரிவுகளில் ஒன்று. பிரிப்புத் தசையின் பட்டைஎலும்பிலிருந்து வரும் பிரிவுக்கும், குருத்தெலும்பிலிருந்து வரும் பிரிவுக்குமிடையில் இருக்கிறது.

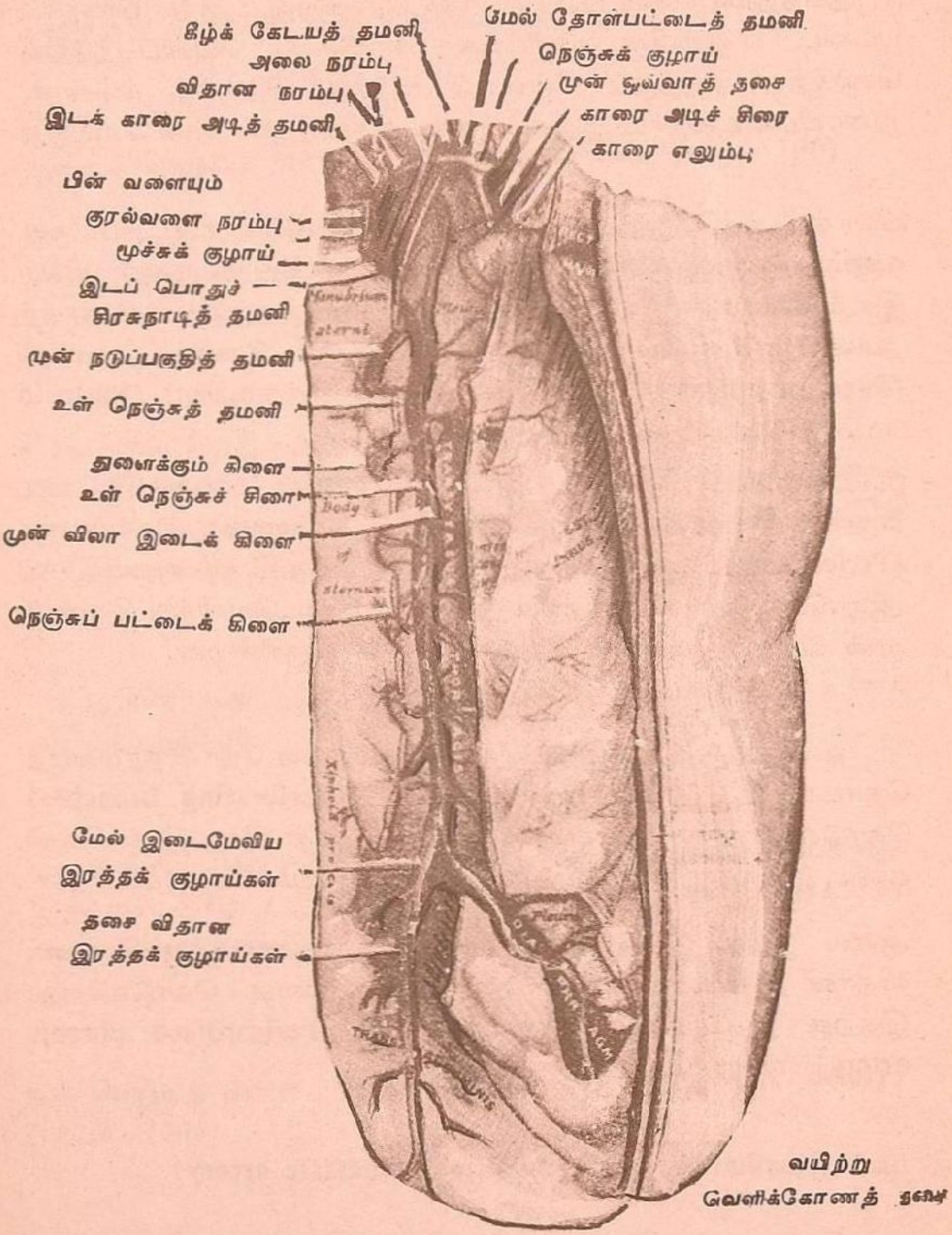

படம் 110. உள் நெஞ்சுத் தமனி

பிறகு வயிற்றிலிருக்கும் ரெக்டஸ் உறைக்குள் நுழைகிறது. அங்குக் கீழ் இரை மேவித் தமனியுடன் இணைப்பு ஏற்படுத்திக் கொள்கிறது. கீழ் இரைமேவித் தமனி வெளி இலியாக் தமனியின் கிளையாதலால் (**External Iliac artery**) கழுத்திலிருக்கும் காரை அடித்தமனியும், காலிலிருந்து வரும் வெளி இலியாக் தமனியும் இணைகின்றன.

தசை விதானத்தமனி

விலாக் குருத்தெலும்புக்கடியில் விலா எலும்பினையடுத்துப் பிரிப்பு தசையின் மேல் பரப்பில் இது வெளிப்புறமாகவும் கீழ் நோக்கியும் செல்கிறது. 8-ஆவது விலாக் குருத்தெலும்பின் அருகில் அது பிரிப்புத் தசையைத் துளைத்து அதன் கீழ்ப்பக்கம் செல்கிறது.

இயல்-3

நெஞ்சுக் கூட்டின் அறைகள் (Mediastinum)

நெஞ்சுக் கூட்டின் அறைகள் (Mediastinum) (படம் 111, 112)

இடைநுரையீரல் என்பது வலப்பக்கமும் இடப்பக்கமும்

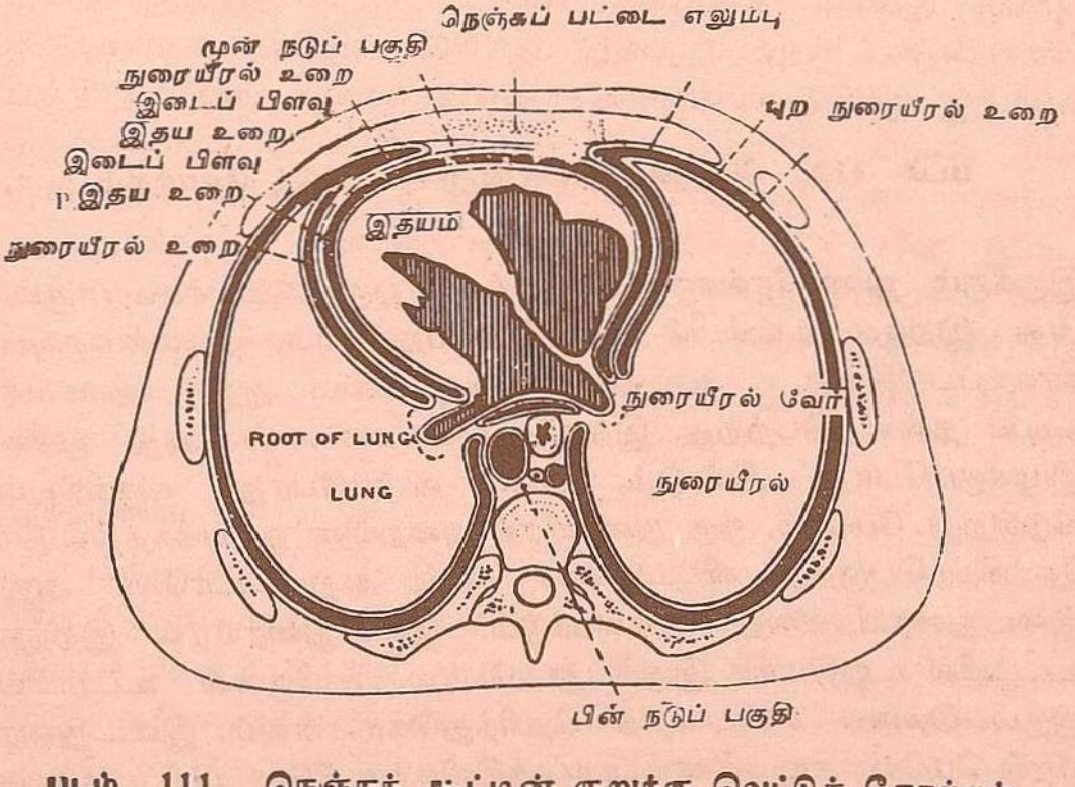

படம் 111. நெஞ்சுக் கூட்டின் குறுக்கு வெட்டுத் தோற்றம்

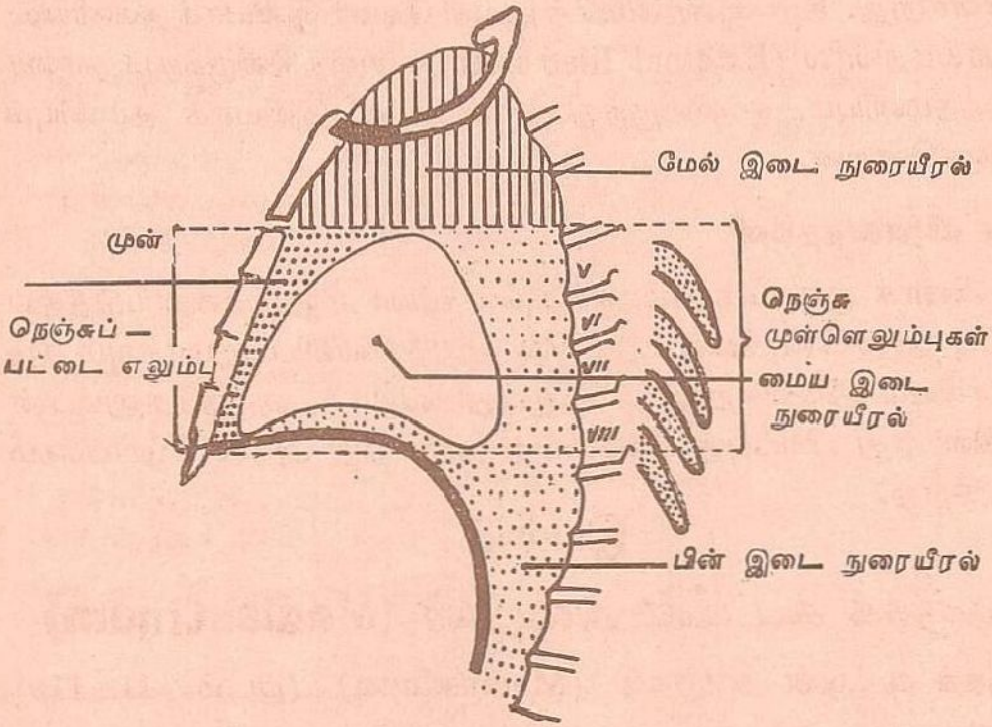

படம் 112. நெஞ்சுக் கூட்டின் நீளவெட்டுத் தோற்றம்

இருக்கும் நுரையீரல்களைப் பிரிக்கும் ஒரு தடுப்புச்சுவராகும். அது இறந்த உடம்பில் மிகப்பெரியதாகவும், தடிமனாகவும் காணப்படுகிறது. உயிருள்ள உடம்பில் அது அசையக் கூடிய தன்மைபெற்றது. இந்தத் தன்மையினால் அது மூச்சு இழுக்கும்போது நீண்டும், மூச்சு விடும்போது சுருங்கியும் விடுகிறது. மேலும், ஒரு நுரையீரல் அறையின் ஒருபக்கத்தில் நீர் தேங்கிப் பெருத்து விட்டாலோ கட்டி ஏற்பட்டாலோ அது இடைநுரையீரலைத் தள்ளிவிடும். இடைநுரையீரல் இறந்த உடம்பில் உறுதியாக இருப்பது போல், உயிருள்ள உடம்பில் இருப்பதில்லை என்பதைத் தெரிந்துகொள்ளவும். இடைநுரை யீரல் மேலே கழுத்தினடிப்பாகத்திலிருந்து கீழே பிரிப்புத்தசை

வரை பரவியிருக்கிறது. முன்னால் நெஞ்சுப் பட்டை எலும்பிலிருந்துபின்னால் முள்ளெலும்புத்தொடர்வரைபரவியிருக்கிறது. அதன் இரு பக்கங்களிலும் நுரையீரல்கள் இருக்கின்றன.

அதன் பிரிவுகள்

உண்மையிலேயே இடைநுரையீரல் ஒரே தொடர்ச்சியாக இருப்பினும், அதைப்பற்றி நன்கு புரிந்து கொள்ள அதை நான்கு பாகங்களாகப் பிரிக்கலாம். இவை நான்கும் பிரிக்கப் படவில்லை என்பதையும், அவை தொடர்ச்சியாக இருப்பதையும் மனத்தில் வைக்கவும். அவற்றைப் பிரிப்பவை கற்பனைக் கோடுகள் தாம். நெஞ்சுப்பட்டைக் கோணத்திலிருந்து ஒரு கற்பனைக் கோடு பின்பக்கமாகப் படுக்கைவாட்டில் இழுத்தால் அது4,5-ஆவது முள்ளெலும்புகளுக்கிடையிலுள்ள முள்ளெலும்பு இடைத்தட்டு வழியாகச் செல்கிறது. இந்தக் கற்பனைக் கோட்டுக்கு மேலே உள்ளது மேல் இடைநுரையீரல் என்று அழைக்கப் படுகிறது. இந்தக் கற்பனைக் கோட்டிற்குக் கீழேயுள்ள கீழ் இடைநுரையீரலை மூன்று பிரிவுகளாகப் பிரிக்கலாம். இதயம், அதைச் சூழ்ந்துள்ள பாகங்களை மையமாக வைத்து மூன்று பிரிவுகளாகப் பிரிக்கப்படுகிறது. இதயமும் அதன் உறையுமுள்ள பகுதி நடு இடைநுரையீரல் என்று அழைக்கப்படுகிறது. இதற்கும் நெஞ்சுப் பட்டை எலும்புக்கும் இடையிலுள்ள பாகம் முன் இடைநுரையீரல் ஆகும். இதய உறை பிரிப்புத் தசை, முள்ளெலும்புத்தொடர் அவற்றால் சூழப்பட்ட பகுதி பின் இடை நுரையீரல் ஆகும். இந்தப் பின் இடைநுரையீரல் கீழே தொடர்ந்து செல்வதைக் கவனிக்கவும். கீழே இது பிரிப்புத் தசை 12-ஆவது முள்ளெலும்புடன் ஒட்டும் இடம் வரை படர்ந் திருக்கிறது.

பகுத்தாய்வு

பிரிக்கப்பட்ட நெஞ்சுக் கூட்டின் முன் சுவரில் விலா நரம் பின் முன்பாகத்தைப் பார்க்கவும். அதை வெளிப்புறமாகத் தேடிச் சென்றால் அது ஆழ உள் விலாத் தசைக்கு வெளிப்புற மாக மறைவதைக் காணலாம். உட்புறமாகத் தேடிச் சென்றால் அது உள் நெஞ்சுத் தமனியின் முன்பாகச் செல்வதைக் கவனிக் கலாம்.

நெஞ்சுக் கூட்டின் வெளிப்பாகமும், நுரையீரலின் உறையும்

இடைநுரையீரலிற்கு இருபக்கமும் இருப்பவை நுரையீரல் அறைகள். நுரையீரலைச் சுற்றி இரு உறைகள் மூடியுள்ளன. இந்த இரு உறைகளுக்குமிடையே இடைவெளி உள்ளது. ஆரோக்கியமான மனிதனிடம் இடைவெளி இருப்பினும் உறைகளும் ஒன்றோடு ஒன்று நெருங்கியிருப்பதால் இவ்விடைவெளி காணப்படுவதில்லை. அவற்றிற்கிடையில் பசை நீர் (**Lubricating fluid**) இருக்கிறது. ஆனால், ஏதாவது ஒரு நோயின் காரணமாக இந்த நீர் அதிகமாகச் சுரந்தால் இவ்வுறைகளை அகற்றிப்பெருகும். வெளி உறை நெஞ்சுக் கூட்டுச் சுவரின் உட்புறமாக ஒட்டியிருக்கிறது. இதை வெளி நுரையீரல் உறை (**Parietal pleura**) என்பர். உள்ளுறை (**Visceral pleura**) நுரையீரலின் வெளிப்பாகத்தை ஒட்டியிருக்கிறது. இதற்கு உள் நுரையீரல் உறை என்று பெயர். நுரையீரலை ஓர் இடத்தைத் தவிர மற்ற இடங்களிலெல்லாம் மூடியிருக்கிறது. அது மூடாத இடம் நுரையீரலின் வேர்ப்பாகமாகும். இந்த வேர்ப்பாகத்தில் நுரையீரலையும், இடைநுரையீரலையும்இணைக்கும் மூச்சுக்குழல், இரத்தக்குழாய்கள், நரம்புகள் ஆகியவை இருக்கின்றன. இவற்றின் சுற்றுப்புறமாக உள் நுரையீரல் உறை சென்று, வெளி நுரையீரல் உறையுடன் தொடர்கிறது. இந்த உறுப்புகள் நுரையீரலினுள் நுழையுமிடத்தில் நுரையீரலின் பாகம் உள் உறையால் மூடப்படவில்லை. வெளி உறை இடைநுரையீரலை மூடிக்கொண்டிருக்கும் இடத்திற்கு இடைநுரையீரல் உறை என்று பெயர். உள் உறை நுரையீரலின் வேர்ப்பாகத்தில் வெளிஉறையுடன் ஒட்டச் செல்லும் போது, கீழ்ப்பாகத்தில் தொங்கிக்கொண்டிருக்கிறது. அந்த இடத்தில் அது நுரையீரலின் வேர்ப்பகுதியிலுள்ள உறுப்புகளுடன் ஒட்டியிராமல் கீழே தள்ளி இருக்கிறது. இந்த அமைப்பினால் நுரையீரல் உறை இந்த இடத்தில் ஒரு திரையாகத் தெரிகிறது. இதற்கு இரண்டு இதழ்கள் உள்ளன. இந்த நுரையீரல் உள் திரைக்கு நுரையீரல் முடிப்பிழைமம் (**Pulmonary ligament**) என்று பெயர் *(படம் 113, 114)*.

நெஞ்சுக்கூட்டின் வெளிச்சுவர் விலா எலும்புகளினாலும் விலா இடைவெளிகளாலும் ஆனது. இந்த நெஞ்சுக் சுவரின்

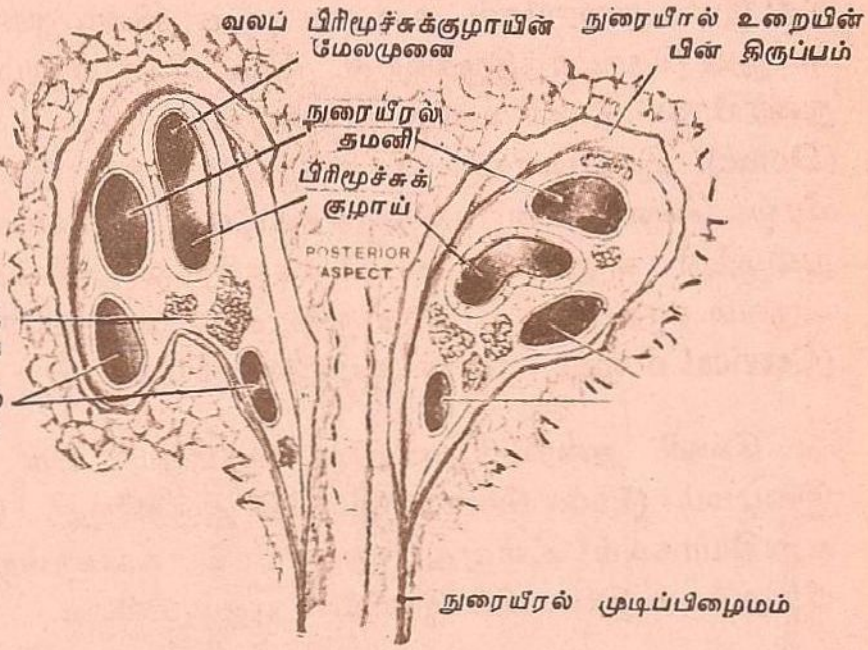

படம் 113. நுரையீரல் முடிப்பிழைமம்

உள்ளே ஒட்டி இருக்கும் வெளி உறையை 'விலா நுரையீரல் உறை' **(Costal pleura)** என்பர். இது முன்னாலும் பின்னாலும் இடைநுரையீரல் உறையுடன் தொடர்ந்திருப்பதைக் கவனிக் கவும். பிரிப்புத்தசையைமூடியிருக்கும் வெளி உறைக்குப் பிரிப்புத்

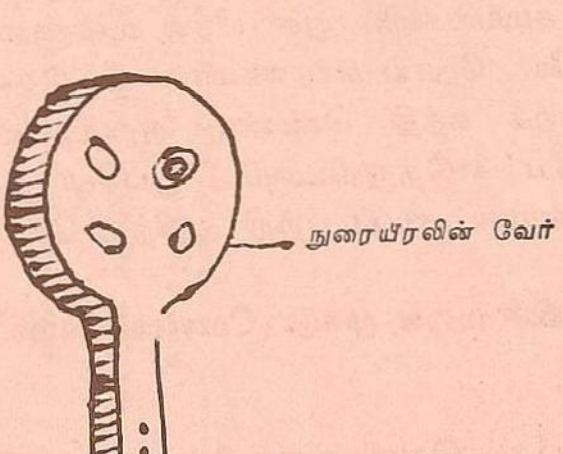

படம் 114. நுரையீரல் முடிப்பிழைமம்

தசை நுரையீரல் உறை (Diaphragmatic pleura) என்று பெயர். இது இடைநுரையீரல் உறையுடனும் விலா நுரையீரல் உறையுடனும் தொடர்ந்திருக்கிறது. முதல் விலா எலும்புக்கு மேலாக நுரையீரல் வெளி உறை ஒரு கவிழ்க்கப்பட்ட கூடை போல் (Dome) இருப்பதைக் காணலாம். இந்த இடத்தில் நுரையீரல் வெளி உறை நெஞ்சுக்கூட்டின் உள்வாய் வழியாக நுழைந்து கழுத்தின் அடிப்பாகத்திற்குச் செல்கிறது. இதன் உருவம் காரணமாக இதை நுரையீரல் உறையின் வளை முகடு (Cervical dome) என்று அழைக்கிறார்கள்.

வெளி நுரையீரலுறைக்கு வெளியே உள் நெஞ்சு ஆழ் இழைமம் (Endo thoracic fascia) இருக்கிறது. இது தடித்தும் உறுதியாகவும் உள்ளது. நுரையீரல் உள்ளுறைக்கும், நுரையீரலுக்கும் இடையில் இழைமம் எதுவுமில்லை.

பகுத்தாய்வு

நுரையீரலை இடைநுரையீரலிலிருந்து வெளிப்புறமாக இழுக்கவும். நுரையீரலின் வேரையும் நுரையீரலின் முடிப்பிழைமத்தையும் கண்டுகொள்ளவும். இவற்றை மேலிருந்து கீழாக நுரையீரலை ஒட்டி வெட்டவும். நுரையீரலைச் சுற்றி அதற்கும் நெஞ்சுக் கூட்டிற்குமிடையில் கையை விட்டு நுரையீரலைப் பிரிக்கவும். சில சமயங்களில் நுரையீரல் உள்ளுறைக்கும், வெளி உறைக்குமிடையே நோய் காரணமாக ஒட்டுதல் ஏற்பட்டிருக்கலாம். அவற்றைக் கத்தி கொண்டு அறுத்து விடவும். நுரையீரலை வெளியே எடுத்துவிடவும். இப்போழுது நுரையீரல் உறையின் வளைமுகட்டைப் பற்றி அறிந்து கொள்வோம்.

நுரையீரல் உறையின் வளை முகடு (Cervical dome of the pleura) (படம் 115)

இது நுரையீரல் வெளி உறையின் ஒரு பகுதியாகும். நுரையீரல் வெளி உறை முதல் விலா எலும்பின் உள் விளிம்பிலிருந்து கழுத்தின் அடிப்பாகத்துக்குள் புடைக்கிறது. இந்தப் புடைப்பு, முதல்விலா எலும்பின் கழுத்து மட்டம்வரை இருக்கிறது. முதல் விலா எலும்பு மேலிருந்து கீழாகச் சாய்ந்திருப்பதால் அதன்

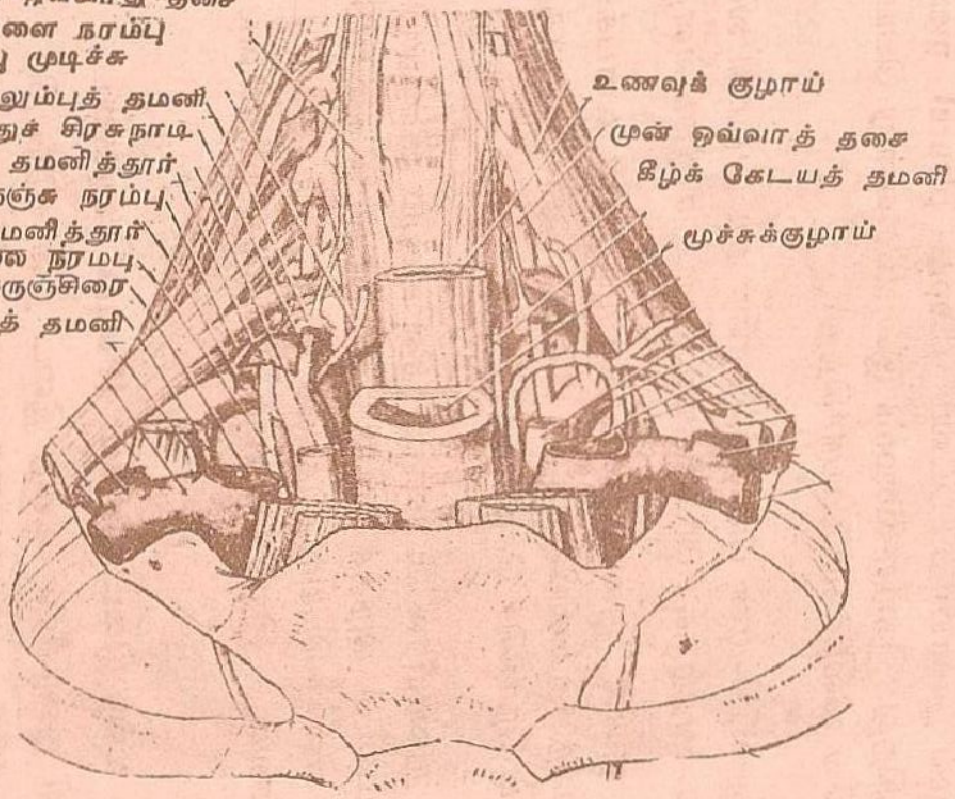

1

படம் 115. நுரையீரல் உறையின் எல்லைகள்

கழுத்து, முன் முனைக்கு 3.5 செ.மீ. மேலேயிருக்கிறது. இந்த இடம் காரை எலும்புக்கு 1 அல்லது 2 செ.மீ. மேலேயிருக்கிறது. வல, இட நுரையீரல் முகடுகளுக்கு இடையில் உணவுக் குழல், மூச்சுக் குழல், இரத்தக்குழாய்கள் ஆகியவை கழுத்தையும் நெஞ்சையும் இணைக்கின்றன. இந்த நுரையீரல் முகட்டுக்கு மேலே மேல் நுரையீரல் படலம் (Supra pleural membrane) மூடியிருக்கிறது. இதற்கு Sibson's இழைமம் என்று பெயர். இது ஏற்கெனவே விவரிக்கப்பட்டிருக்கிறது.

அதனுடைய முன் பாகததில் காரை அடித் தமனி வளைந்து செல்கிறது. அதற்குக் கீழாகக காரை அடிச் சிரை உள்ளது. உள் நெஞ்சுத் தமனி நுரையீரல் உறை முகட்டின் உள்பக்கமாகக் காரை அடித் தமனியிலிருந்து பிரிந்து முதல் விலாக் குருத் தெலும்பை நோக்கிச் செல்கிறது.

மேல் நுரையீரல் படலத்தில் சில சமயம் தசை இழைகள் காணப்படலாம். அந்தத் தசைக்கு நடு ஒவ்வாத் தசை (Scalenus minimus) என்று பெயர். இத்தசை மேல் நுரையீரல் படலத்தை உறுதியாகவும், இறுக்கமாகவும் வைத்துக்கொள்ளப் பயன் படுகிறது.

நுரையீரல் உறை இடைடிவளிகள (Pleural recesses)

வெளி நுரையீரல் உறை இடை நுரையீரல், நெ ஞக்கூடு, பிரிப்புத் தசை ஆகியவற்றை மூடிக் கொண்டுள்ளது. இப் பாகங்களுக்கிடையில் கோணங்கள் இருக்கின்றன. இக்கோணங் களுக்குள் நுரையீரல் சாதரணமாக நுழைவதில்லை. ஆழமாக மூச்சிழுத்தால் சில சமயங்களில் நுழையலாம். இம்மாதிரி இடை வெளிகளிலொன்று நெஞ்சுக்கூடு, இடைநுரையீரலுடன் ஒட்டு மிடத்தில் இருக்கிறது. இதற்கு விலா இடைநுரையீரல் இடை வெளி என்றுபெயர். மற்றொன்று நெஞ்சுச் சுவர் பிரிப்புத்தசை யுடன் ஒட்டுமிடத்திலிருக்கிறது. இதற்கு விலாப் பிரிப்புத்தசை இடைவெளி (Costo diaphragmatic recess) என்று பெயர். இந்த இடைவெளியில் பிரிப்புத் தசைக்கும் நுரையீரலுக்கும் இடையில் உள்நெஞ்சு இழைமம் தடித்திருக்கிறது. இதற்கு விதான நுரை யீரல் இழைமம் (Phrenico pleural fascia) என்று பெயர்.

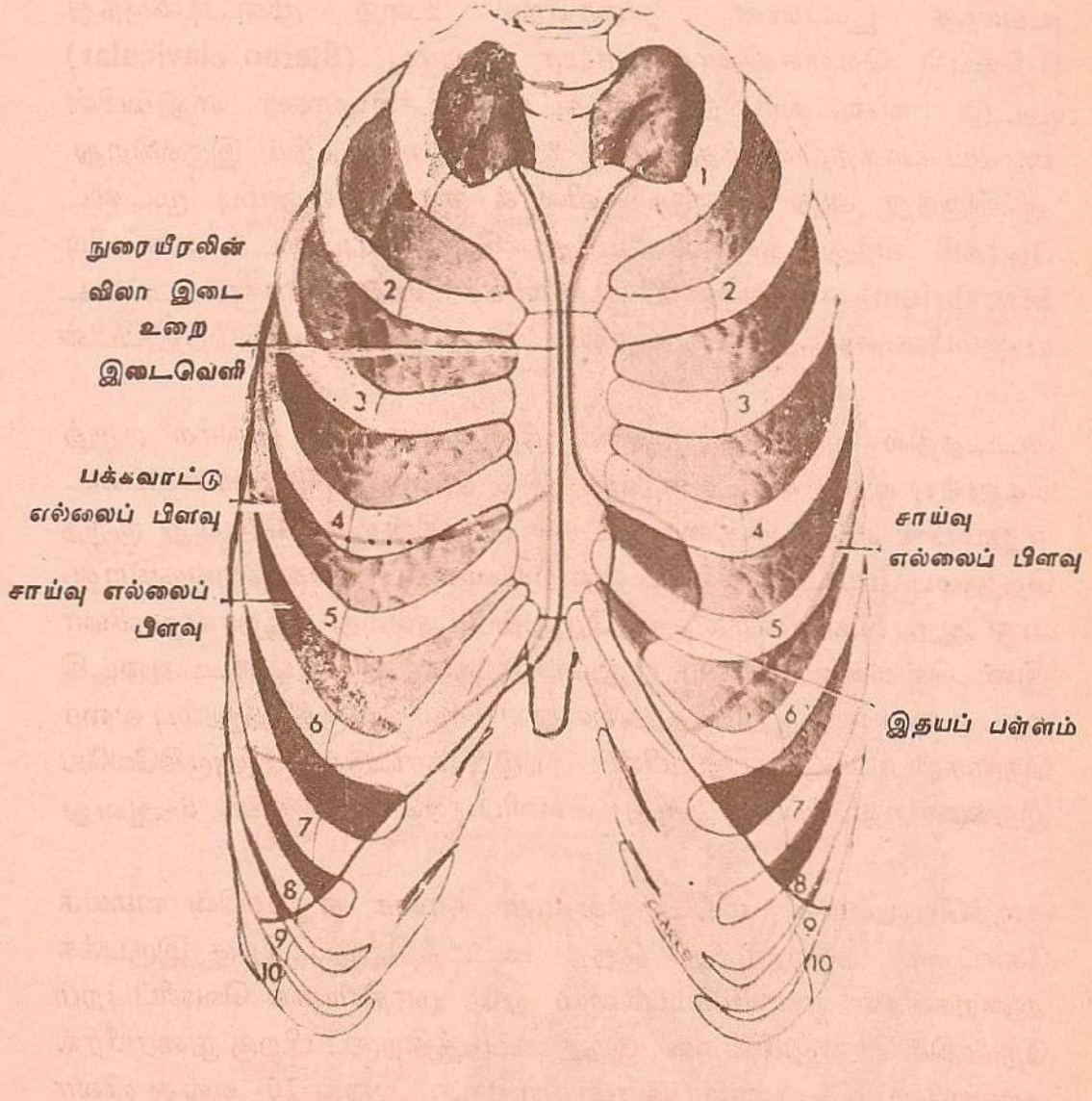

படம் 116. நுரையீரல் உறையின் எல்லைகள்

நுரையீரல் அறைகளின் எல்லைகள் (படம் 116,117)

நுரையீரல் அறையின் முன் எல்லை அதன் மிக உயர்ந்த இடமான நுரையீரல் உறை முகட்டிலிருந்து கீழிறங்கி நெஞ்சுவிலாக் காரை எலும்பு (**Sterno clavicular**) மூட்டு வரை வருகிறது. முகட்டின் உச்சி காரை எலும்பின் மையப் பாகத்திலிருந்து சுமார் 2 செ. மீ உயரத்தில் இருக்கிறது. அங்கிருந்து அது நெஞ்சு விலாக் காரை எலும்பு மூட்டை நோக்கி வந்து அதைக் கடந்து நெஞ்சுப்பட்டைக் கைப்பிடி Manubrium) எலும்பின் பின்புறமாகச் சென்று நெஞ்சுப்பட்டை எலும்பின் மையத்திற்கு இரண்டாவது விலாக் குருத்தெலும்பின்

மட்டத்தில் வருகிறது. அங்கிருந்து நாலாவது விலாக் குருத்தெலும்பு வரை வல அறையும், இட அறையும் நெஞ்சுப்பட்டை எலும்பின் நடுப்பகுதியை ஒட்டிச் செல்கின்றன. 4-ஆவது குருத்தெலும்பு மட்டத்தில் இட அறை வெளிப்புறமாக ஒதுங்குகிறது. அது ஆறாவது விலாக் குருத்தெலும்பு அல்லது ஆறாவது விலா இடைவெளியில் காரை எலும்பின் மையக் கோட்டை அடைகிறது. வல அறை ஆறாவது அல்லது ஏழாவது குருத்தெலும்பு வரை நெஞ்சுப்பட்டை எலும்பின் நடுக்கோட்டுக்கு அருகிலேயே இறங்குகிறது. பிறகு அது வெளிப்புறமாக ஒதுங்கி 8-ஆவது

குருத்தெலும்பின் மட்டத்தில்தான் காரை எலும்பின் மையக் கோட்டை அடைகிறது. இந்த மட்டத்திற்குப் பிறகு இருபக்க அறைகளின் முன்விளிம்புகளும் ஒரே மாதிரியாக வெளிப்புறம் நோக்கிச் செல்லுகின்றன. இந்த மட்டத்திற்குப் பிறகு நுரையீரல் அறையின் கீழ் விளிம்பு ஆரம்பமாகிறது. அவை 10-ஆவது விலா எலும்பை அக்குள் நடுக்கோட்டில் விலா விளிம்புக்கு 5- செ.மீ.

மேலாகவும், 12- ஆவது விலா எலும்பைத் தோள் பட்டை எலும்பின் மையக் கோட்டில், 12- ஆவது நெஞ்சுமுள்ளெலும்பின் முள் மட்டத்தில் கடக்கிறது. கடந்து முள்ளெலும்புத் தொடரை 12- ஆவது விலா எலும்பின் உள் பக்கமாகத் தொடுகின்றது. அறைகளின் பின் எல்லை முள்ளெலும்புத் தொடரின் பக்கங்களில் நுரையீரல் வளை முகட்டின் உச்சியிலிருந்து கீழ்

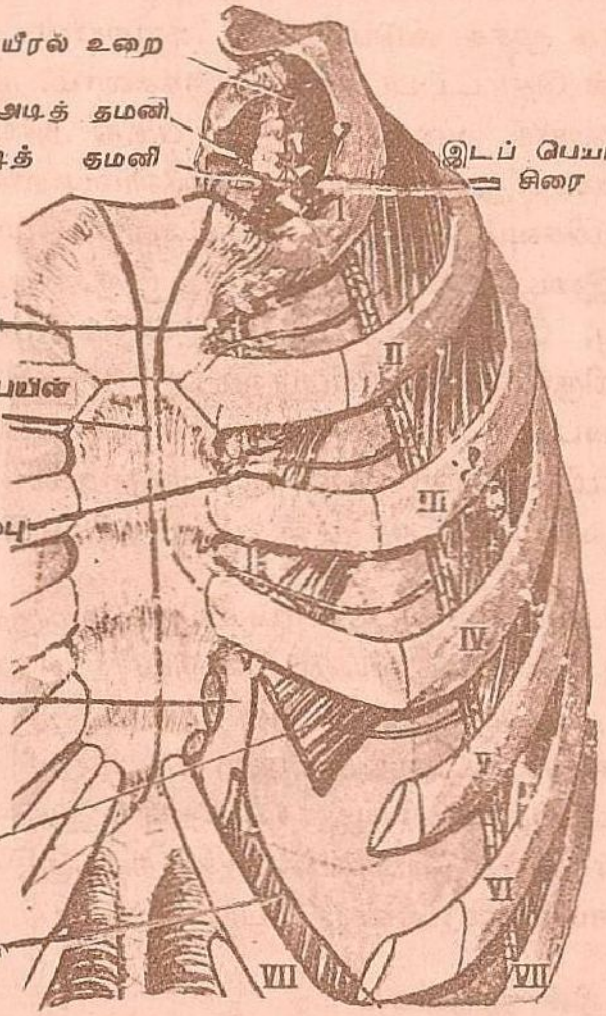

படம் 117. இதய உறையும் நுரையீரல் உறையும்

எல்லை வரை செல்கிறது. நுரையீரல் வெளி உறையின் எல்லையும் இதுவேயாகும்.

நுரையீரல்கள் (Lungs)

நுரையீரல்: அதன் அறையை முழுவதும் அடைத்துக் கொண்டிருப்பதில்லை. ஆழமாக மூச்சிழுக்கும் போது அதனறையைச் சில சமயங்களில் முழுமையாக அடைக்கலாம். சாதாரணமாக மூச்சு விடும்போது அறையின் சில பாகங்கள் நுரையீரலால் தொடப்படாமல் இருக்கலாம். முன்னால் அதன் முன்னெல்லையில் அறையின் சிறு பகுதி அடைபடாமல் இருக்கும். முக்கியமாக நுரையீரலின் கீழ்விளிம்பு விலா எலும்பின் விளிம்புக்கு மிகவும் மேலாக இருப்பதால் கீழாக விலாப் பிரிப்புத் தசை இடைவெளி அதிகமாக இருக்கிறது. நுரையீரலின் கீழ் விளிம்பு, நெஞ்சுப்பட்டை எலும்பின் கீழ்முனை (xiphi sternal) மூட்டிலிருந்து வெளிப்புறமாகத் திரும்பி, 8- ஆவது விலா எலும்பை, அக்குள் மையக்கோட்டில் விலா விளிம்புக்கு 10 செ.மீ. மேலே கடக்கிறது. அது முள்ளெலும்புத் தொடரை 10- ஆவது நெஞ்சு முள் மட்டத்தில் தொடுகின்றது.

இடப்பக்கம் முன்னால் 4-ஆவது குருத்தெலும்பு மட்டத்தில் மையக் கோட்டைவிட்டு வெளிப்புறமாகச் சென்று 5,6- ஆவது குருத்தெலும்புகளைத் தாண்டுகிறது. இந்த இடத்தில் இதயமும், அதன் உறையும் நுரையீரலாலும் நுரையீரல் உறையாலும் மூடப்படாமல் இருக்கின்றன இந்த இடத்திலுள்ள நுரையீரலின் உள் விளிம்பின் குறைப்பகுதிக்கு இதயப் பள்ளம் (Cardiac notch) என்று பெயர்.

இதயத்தின் இருக்கை

தற்பொழுது இதயத்தையும் அதிலிருந்து வரும் இரத்தக் குழாய்களையும் ஆராய்வோம். இதயம் பிரிப்புத் தசையின் மேலாக நெஞ்சுக் கூட்டின் நடுவில் அமர்ந்திருக்கிறது. அது அமர்ந்திருக்குமிடம் மைய இடைநுரையீரல் (Middle mediastinum). அதன் முனை (Apex) இடப் பக்கம் பிரிப்புத் தசையை ஒட்டி இருக்கிறது. அதனுடைய அடிப்பரப்பு முள்ளெலும்புத் தொடரின் அருகில் இருக்கிறது. இந்த இடத்திலிருந்து

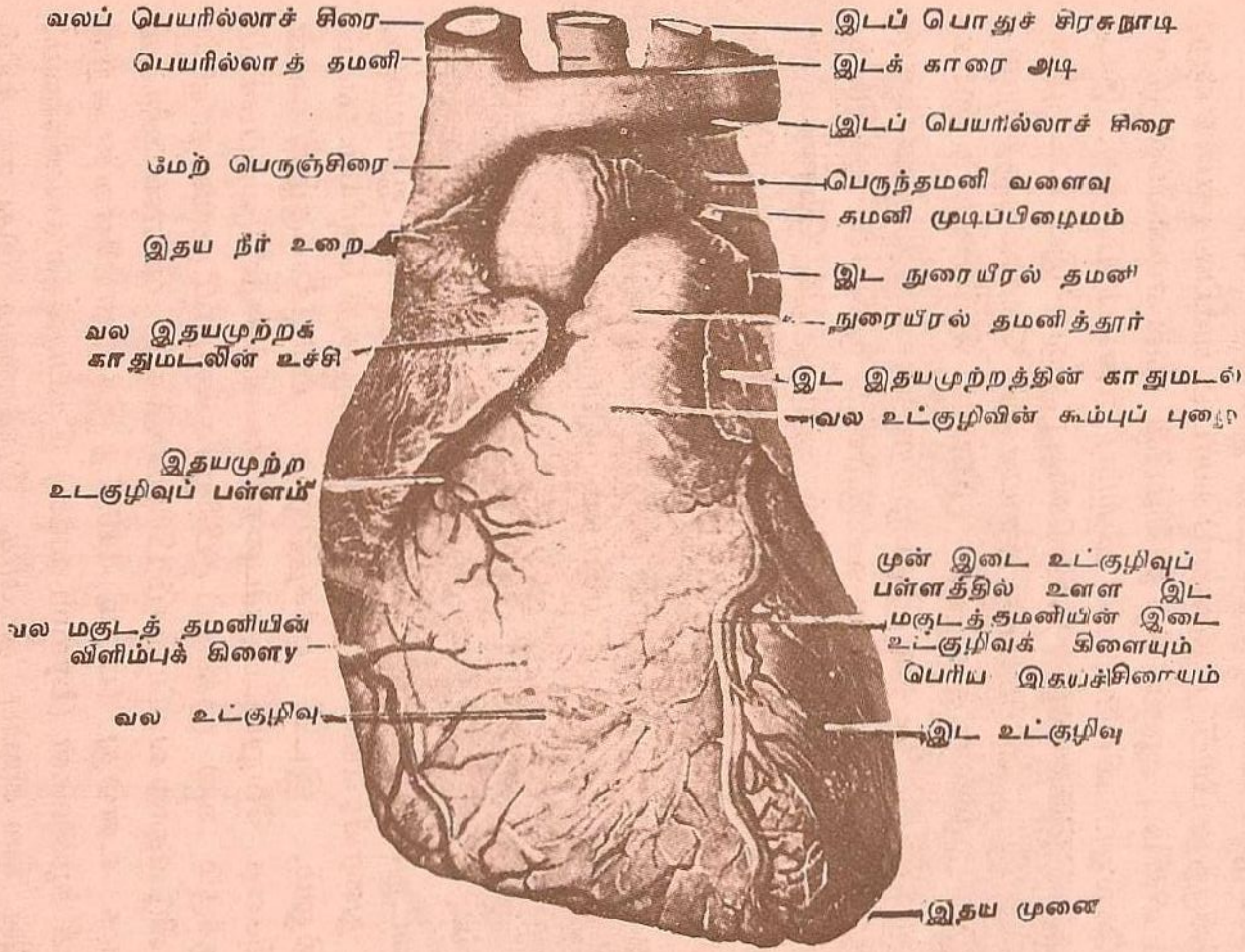

படம் 118. இதயத்தின் நெஞ்சுவிலாப் பரப்பு

அதன் முக்கிய இரத்தக்குழாய்கள் வெளிவருகின்றன. முன்னால் நாம் பார்க்கும் இதயத்தின் முன் பரப்பு, நெஞ்சுவிலாப் பரப்பு (Sterno costal) எனப்படும் (படம் 118). அதற்கு நான்கு விளிம்புகள் உள்ளன (படம் 117). அதனுடைய முனையிலிருந்து மேலே செல்லும் விளிம்பு இதயத்தின் இட விளிம்பு எனப்படும். முனையிலிருந்து பிரிப்புத் தசையையொட்டி வலப் பக்கமாக வருவது கீழ் விளிம்பு ஆகும். கீழ் விளிம்பின் வல எல்லையிலிருந்து உயரச் செல்லும் விளிம்பு வல விளிம்பு எனப்படும். வல, இட விளிம்புகளை இணைப்பது மேல்விளிம்பு ஆகும். இட உட்குழிவு (Ventricle) இட விளிம்பை அடைத்துக் கொண்டிருக்கிறது. மேலே இட இதயக்காதுமடலின் (Auricle) சிறிய பகுதி இருக்கிறது. வல விளிம்பில் வல இதயமுற்றம் அடைத்துக் கொண்டிருக்கிறது. கீழ் விளிம்பை வல உட்குழிவின் முக்கால் பகுதியும், இட உட்குழிவின் சிறிய பகுதியும் அடைத்துக் கொண்டிருக்கின்றன. மேல் விளிம்பில் இட இதயமுற்றம் (Left atrium), இட இதயக்காதுமடல், வல இதயமுற்றம் ஆகியவை இருக்கின்றன.

இதயத்தின் மற்றப் பரப்புகள் இடப்பரப்பு, வலப்பரப்பு, பிரிப்புத் தசைப்பரப்பு என்பன. இவற்றைப் பின் விவரிப்போம்.

பகுத்தாய்வு

இடைநுரையீரலின் வல, இடப் பரப்புகளை ஆராயவும். அதில் நுரையீரலின் அறுபட்ட வேர்ப்பகுதி தெரியும். வலப் பக்கத்திலும், இடப் பக்கத்திலும் பிரிமூச்சுக்குழாய்களின் எண்ணிக்கை வேறுபட்டிருப்பதைக் கவனிக்கவும். வலப்பக்கம் கூடியிருக்கும் வல முக்கியப் பிரிமூச்சுக்குழாய் முன்னதாகவே பிரிந்து விடுவதால் வலப்பக்கம் பிரிமூச்சுக்குழாயின் எண்ணிக்கை கூடுதலாக உள்ளது (படம் 119). இக்குழாய்களைச் சுற்றி நிணநீர்க் கழலைகள் (Lymph nodes) இருப்பதைக் கவனிக்கவும். அவற்றில் சில கருப்பு நிறமாக இருக்கலாம். இது நகரத்தில் வாழ்பவர்கள் புகையை அதிகமாக மூச்சிலிழுப்பதால் ஏற்படுகிறது. முக்கியப் பிரிமூச்சுக்குழாய்க்குப் பின்னால் மூச்சுக் குழாய்த் தமனிகளைக் காணவும். இந்தப் பரப்பில் நுரையீரல் வெளி உறை நோய்ப்படாமல் இருந்தால் அது மூடியிருக்கும்

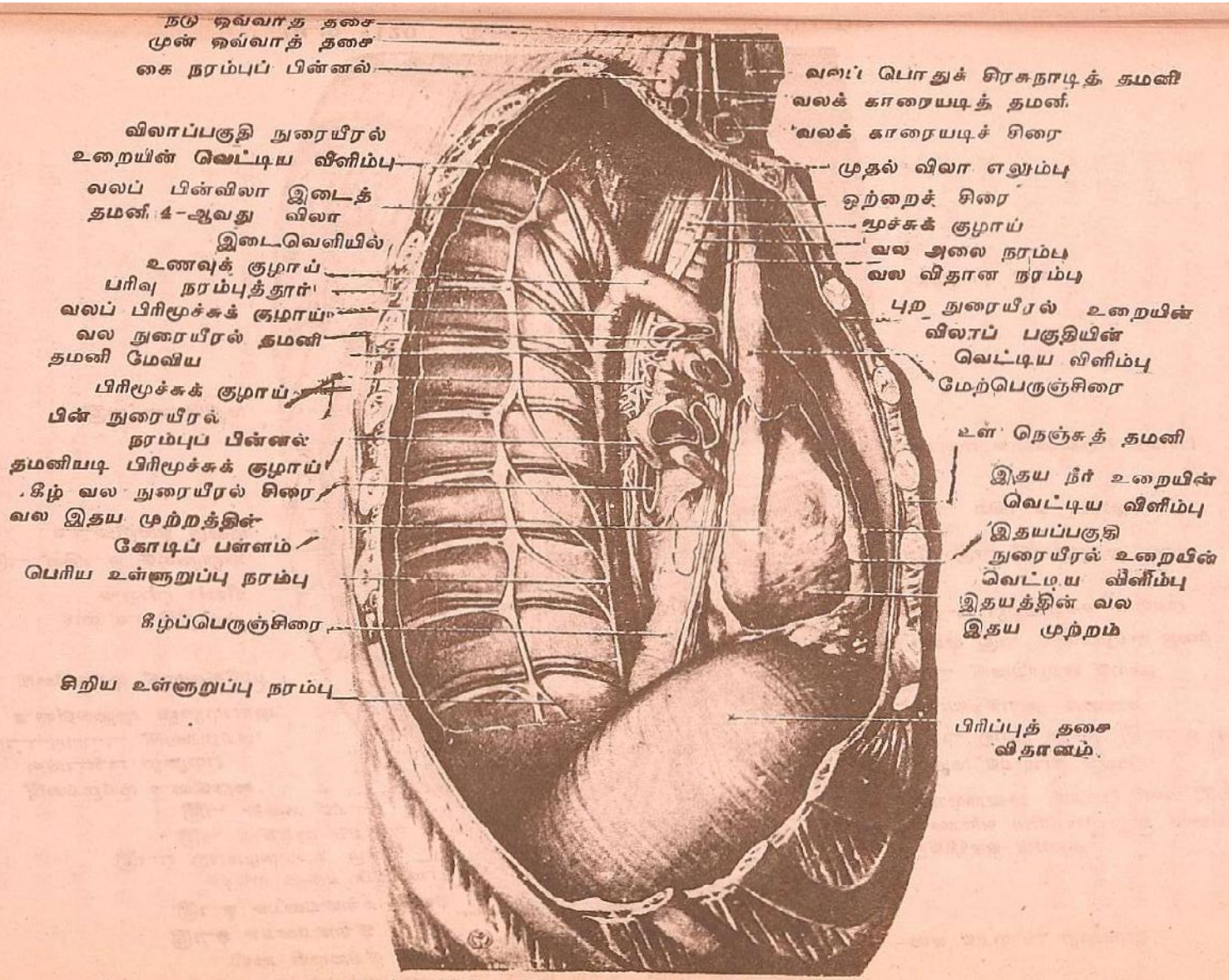

படம் 119. இடைநுரையீரலின் வலப்பரப்பு

அதன் முக்கிய இரத்தக்குழாய்கள் வெளிவருகின்றன. முன்னால் நாம் பார்க்கும் இதயத்தின் முன் பரப்பு, நெஞ்சுவிலாப் பரப்பு (Sterno costal) எனப்படும் (படம் 118). அதற்கு நான்கு விளிம்புகள் உள்ளன (படம் 117). அதனுடைய முனையிலிருந்து மேலே செல்லும் விளிம்பு இதயத்தின் இட விளிம்பு எனப்படும். முனையிலிருந்து பிரிப்புத் தசையையொட்டி வலப் பக்கமாக வருவது கீழ் விளிம்பு ஆகும். கீழ் விளிம்பின் வல எல்லையிலிருந்து உயரச் செல்லும் விளிம்பு வல விளிம்பு எனப்படும். வல, இட விளிம்புகளை இணைப்பது மேல்விளிம்பு ஆகும். இட உட்குழிவு (Ventricle) இட விளிம்பை அடைத்துக் கொண்டிருக்கிறது. மேலே இட இதயக்காதுமடலின் (Auricle) சிறிய பகுதி இருக்கிறது. வல விளிம்பில் வல இதயமுற்றம் அடைத்துக் கொண்டிருக்கிறது. கீழ் விளிம்பை வல உட்குழிவின் முக்கால் பகுதியும், இட உட்குழிவின் சிறிய பகுதியும் அடைத்துக் கொண்டிருக்கின்றன. மேல் விளிம்பில் இட இதயமுற்றம் (Left atrium), இட இதயக்காதுமடல், வல இதயமுற்றம் ஆகியவை இருக்கின்றன.

இதயத்தின் மற்றப் பரப்புகள் இடப்பரப்பு, வலப்பரப்பு, பிரிப்புத் தசைப்பரப்பு என்பன. இவற்றைப் பின் விவரிப்போம்.

பகுத்தாய்வு

இடைநுரையீரலின் வல, இடப் பரப்புகளை ஆராயவும். அதில் நுரையீரலின் அறுபட்ட வேர்ப்பகுதி தெரியும். வலப் பக்கத்திலும், இடப் பக்கத்திலும் பிரிமூச்சுக்குழாய்களின் எண்ணிக்கை வேறுபட்டிருப்பதைக் கவனிக்கவும். வலப்பக்கம் கூடியிருக்கும் வல முக்கியப் பிரிமூச்சுக்குழாய் முன்னதாகவே பிரிந்து விடுவதால் வலப்பக்கம் பிரிமூச்சுக்குழாயின் எண்ணிக்கை கூடுதலாக உள்ளது (படம் 119). இக்குழாய்களைச் சுற்றி நீணநீர்க் கழலைகள் (Lymph nodes) இருப்பதைக் கவனிக்கவும். அவற்றில் சில கருப்பு நிறமாக இருக்கலாம். இது நகரத்தில் வாழ்பவர்கள் புகையை அதிகமாக மூச்சிலிழுப்பதால் ஏற்படுகிறது. முக்கியப் பிரிமூச்சுக்குழாய்க்குப் பின்னால் மூச்சுக் குழாய்த் தமனிகளைக் காணவும். இந்தப் பரப்பில் நுரையீரல் வெளி உறை நோய்ப்படாமல் இருந்தால் அது மூடியிருக்கும்

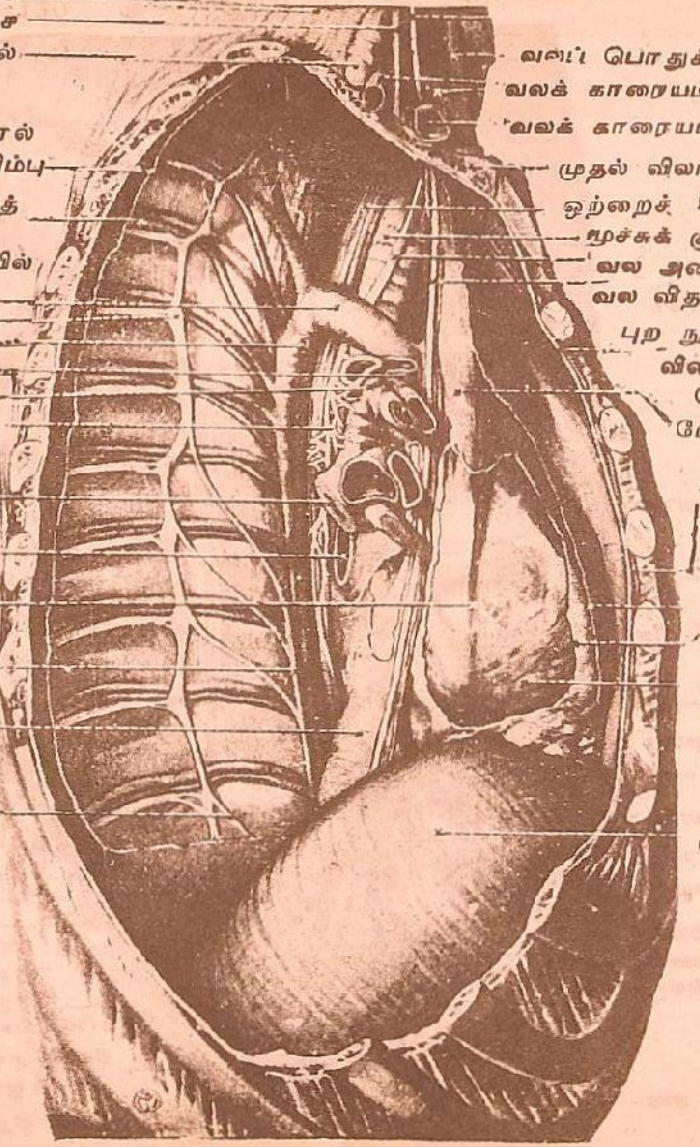

படம் 119. இடைநுரையீரலின் வலப்பரப்பு

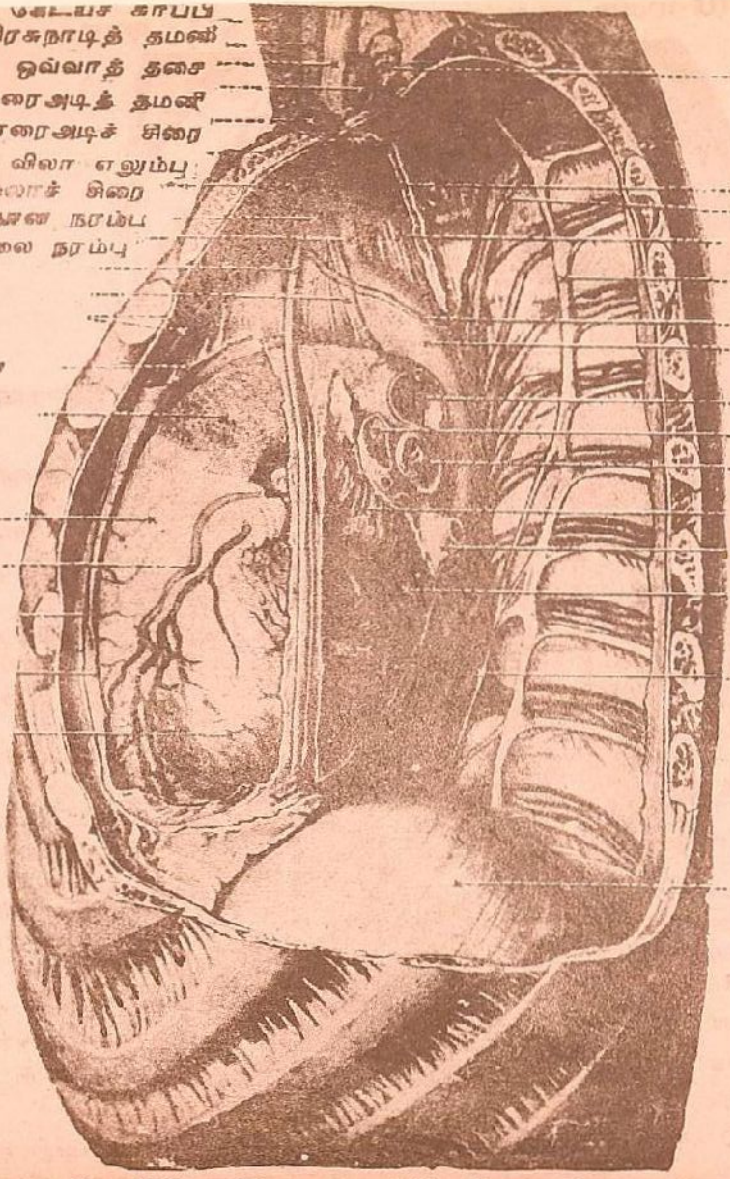

படம் 120. இடை நுரையீரலின்

உறுப்புகள் நன்றாகத் தெரியும். இதயமும், அதன் உறையும் நுரையீரலின் வேர்ப்பகுதிக்குக் கீழே முன்பகுதியிலிருக்கிறது. வேர்ப்பகுதியின் முன்னால் ஒரு நீளப் புடைப்புத் தெரிகிறது. இது முதல் விலாக் குருத்தெலும்புக்கு மேலாக, வல மேல்கைத் தசைத் தலைநோக்குச் சிரையாகும். முதல் விலாக் குருத்தெலும்புக்குக் கீழாக மேற்பெருஞ்சிரையாகும் (Superior vena cava). நீளப் புடைப்பு இதயப்புடைப்பின் மேல் எல்லையில் முடிகிறது. அதேபோல் கீழாகப் பிரிப்புத் தசையிலிருந்து ஒரு புடைப்பு மேலேறி வந்து இதயப் புடைப்பின் கீழ் விளிம்பில் பின்பக்கமாக ஒட்டுகிறது. இது கீழ்ப் பெருஞ்சிரையாகும் (Inferior vena cava). இந்த இரு புடைப்புகளின் மேல் ஒருசெங்குத்தான சிறிய புடைப்பு தெரியும். அது விதான (Phrenic) நரம்பாலும் அதனுடன் வரும் இரத்தக் குழாய்களாலும் ஆனது. மேற்பெருஞ் சிரையுடன் ஒற்றைச்சிரை (Vena azygos) நுரையீரல் வேர்ப் பகுதிக்குமேலாக வளைந்து வந்து இணைவதால் அவ்விடத்தில் இன்னொரு புடைப்பு தெரிகிறது. இந்த ஒற்றைச்சிரைக் கிளைப் புடைப்புக்கு மேலாக, மேற்பெருஞ்சிரைப் புடைப் புக்குப் பின்னாக இரு குழாய்களைத் தடவிப் பார்க்கலாம். அவை முன்னால் மூச்சுக் குழாயும், பின்னால் உணவுக் குழாயுமாகும். மூச்சுக்குழாயின் வெளிப்புறம் வல அலை நரம்பு, அதன் குறுக்காகக் கடந்து ஒற்றைச் சிரையை உள்புறமாகக் கடந்து நுரையீரலின் உள்பகுதிக்கு அதன் வேர்ப்பகுதியின் பின்புறமாகச்செல்கிறது. உணவுக் குழாய் இந்த இடத்தில் நுரையீரலின் வேர்ப்பகுதியின் பின் பக்கத்தை அடைகிறது.உணவுக்குழாயுடன் ஒற்றைச்சிரை செல்கிறது. உணவுக்குழாயின் பின்னால் நெஞ்சு முள்ளெலும்புகள் இருப்பதையும் பின் விலா இரத்தக் குழாய்களும், ஒற்றைச் சிரையும் இருப்பதையும் கவனிக்கவும். பின்னால் விலா எலும்புகள் தென்படும். மேலே இந்த விலா எலும்புகளின் தலைப்பக்கமாகவும், கீழே முள்ளெலும்புகளின் பக்கங்களிலும் பரிவுத்தூருக்கு (Sympathetic trunk) உட்புறமாகப் பின் விலா இரத்தக் குழாய்கள் செல்கின்றன. அவை விலா நரம்புகளுக்கு முன்னால் இருக்கின்றன. பரிவுத்தூரிலிருந்து கீழே நரம்புகள் உற்பத்தியாகி முன்னால் இறங்குவதைக் காணலாம். இவை பெரிய உள்ளுறுப்பு (Great splanchnic) நரம்பின் வேர்கள் ஆகும். இடைநுரையீரலின் இடப் பக்கம் (படம் 120)

இதயப் புடைப்பு நுரையீரல் வேர்ப்பகுதிக்கு முன்பாகவும் கீழாகவும் வலப் புறம்போல் இருப்பதைக் கவனிக்கவும். இவற்றிற்குப் பின்னால், இறங்கும் பெருந்தமனி (Descending aorta) செல்வதைக் காணலாம். இறங்கும் பெருந்தமனி முள் ளெலும்புத் தொடருக்கு முன்னால் செல்கின்றது. உணவுக் குழாயை இந்த இடத்தில் காண முடியாவிட்டாலும் இதற்கு

மேல்பகுதியிலும் கீழ்ப்பகுதியிலும் காணலாம். மேலே பெருந் தமனி வளைவு (Arch of the aorta) ஒருபுடைப்பு ஏற்படுத்து கிறது. அந்தப் புடைப்புக்கு மேலே உணவுக்குழாயைக் காணவும். கீழே பிரிப்புத் தசையின் பக்கத்தில் இதயப்புடைப்புக்கும் பெருந்தமனிக்குமிடையில் உணவுக் குழாயைச் சிறிதளவு காணலாம். மற்ற இடங்களில் உணவுக் குழாய் இறங்கும்

பெருந்தமனியினால் மறைக்கப்பட்டிருக்கிறது. நுரையீரலின் வேர்ப்பகுதிக்கு மேலாக வளைந்து செல்லும் பெருந்தமனி

வளைவிலிருந்து இடப் பொதுச் சிரசுநாடித் (Left common carotid) தமனியும் காரைஅடித் தமனியும் உற்பத்தியாகி மேல் நோக்கிச் செல்கின்றன. இவை உணவுக்குழாய்க்கு முன்பாக அமைந்துள்ளன. இதயப் புடைப்பின் வெளிப் புறத்தில் ஒரு செங்குத்தான புடைப்பைப் பார்க்கலாம். இது விதான நரம்பும் அதனுடன் செல்லும் இரத்தக்குழாய்களும் சேர்ந்து

ஏற்படுத்துவதாகும். விதான நரம்பு, பொதுச் சிரசுநாடித் தமனி, காரையடித் தமனிகளுக்கிடையிலிருந்து பெருந்தமனி வளைவை வெளிப்புறமாகக் கடந்து, நுரையீரலின் வேர்ப் பகுதிக்கு முன்னால் செல்கிறது. அது இதயப் புடைப்பை வெளிப்

புறமாகக் கடந்து பிரிப்புச்சுவரை அடைகிறது. மேலே காரையடி பொதுச் சிரசுநாடித் தமனிகளுக்கிடையில், விதான நரம்புடன் அலை நரம்பும் தென்படும். அலை நரம்பு பெருந்தமனியின் வளைவை அதன் வெளிப்புறமாகக் கடந்து நுரையீரலின் வேர்ப்

பகுதியின் பின்னால் செல்கிறது. நெஞ்சுக்குழாய் உணவுக் குழாயின் முன்புறத்தில் பெருந்தமனி வளைவுக்கு மேலே தென் படும். மேலும், பரிவுத்தூர் ஏறக்குறைய வலப் பக்கம் போல் இருப்பதைக் காணவும்.

பகுத்தாய்வு: விதான நரம்பை அடையாளம் கண்டு அதற்கிணையாக முன்னும் பின்னும் ஒரு செங்குத்தான கோடு கிழித்து நுரையீரல் வெளி உறையைப் பிரிக்கவும். நரம்புக்கு முன்னால் பிரித்த உறையை முன்பாக ஒதுக்கவும். நரம்புக்குப்

பின்னால் பிரித்த உறையைப் பின்பாக ஒதுக்கவும். இவ்விடத்தி லிருக்கும் கொழுப்பு முதலியவற்றை நீக்கி விடவும். பரிவுத் தூரைச் சுத்தப்படுத்தவும். அதன் முன்னால் அதிலிருந்து வரும் கிளைகளை ஆராயவும். மேலுள்ள கிளைகள் நுரையீரல் நரம்புப் பின்னலுடன் இணைவதைக் காணவும். கீழே நரம்புகள் ஒன்று சேர்ந்து உள்ளுறுப்பு நரம்புகள் ஆவதைக் கவனிக்கவும். அதனுடைய நரம்பு முடிச்சுகளிலிருந்து தொடர் நரம்புகள்

பின்னால் செல்வதையும் அவை விலா நரம்புகளுடன் இணை வதையும் காணவும். பின் விலா இரத்தக் குழாய்களை முள் ளெலும்புத் தொடரின் முன் பக்கத்தில் தேடவும். வலப்பக்கத்தில் முதல் பின் விலாச்சிரை மேல்கைத்தசைத் தலைநோக்குச் சிரையுடன் இணைவதைக் காணவும். 2-ஆவது, 3-ஆவது

பின் விலாச்சிரைகள் இணைந்து மேல்விலாச் சிரையாகி ஒற்றைச் சிரையுடன் இணைகின்றன. மற்றப் பின் விலாச்சிரைகள் எல்லாம் ஒற்றைச் சிரையுடன் தனித்தனியாக இணைகின்றன. இடப் பக்கம் முதல் பின் விலாச்சிரை மேல்கைத்தசைத் தலை

நோக்குச் சிரையுடன் வலப்பக்கம் போல் இணைவதைக் காண லாம். 2-ஆவது 3-ஆவது பின் விலாச்சிரைகள் ஒருங்கிணைந்து மேல் விலாச்சிரையை (**Superior intercostal vein**) உருவாக்கு கின்றன. இச்சிரை மேல் நோக்கிச் சாய்வாகச் செல்வதையும் அப்

போது அது பெருந்தமனியின் வளைவை வெளிப்புறமாகக் கடப்பதையும் அது மார்பென்பு மேற்பகுதியின் பின்னால் சென்று, இட மேல்கைத்தசைத் தலைநோக்குச் சிரையைச் சேருவதையும் காணவும். அது பெருந்தமனி வளைவைக் கடக்கும்போது அலை நரம்பு அதற்குப் பின்னாலும், விதான நரம்பு அதற்கு

முன்னாலும் இருப்பதைக் கவனிக்கவும். மீதியுள்ள சிரைகளில் 4 முதல் 8 வரை உள்ள பின் விலாச்சிரைகள் உதவி அரை ஒற்றைச் சிரையுடனும் (Accessory hemi azygos) இணைகின்றன. 9, 10, 11-ஆவது பின் விலாச்சிரைகள் அரை ஒற்றைச் சிரையுடன் இணைகின்றன. அலைநரம்பை வலப் பக்கத்தில் மூச்சுக் குழாயின் வெளிப்பரப்பில் கண்டுபிடித்து அது ஒற்றைச் சிரை

வளைவின் உள்புறமாகச் செல்வதையும், நுரையீரல் நரம்புப் பின்னலுக்குக் கிளைகள் கொடுப்பதையும் உணவுக் குழாயின் வெளிப்புறத்தில் அது நுரையீரலின் வேர்ப்பகுதிக்குப் பின்னால் செல்வதையும், கீழே இதயத்தின் பின்னால், உணவுக் குழாயின் வெளிப்பாகத்தில் இருப்பதையும் காணவும். இடப் பக்கம்

அலை நரம்பு இடப் பொதுச் சிரசுநாடித் தமனிக்கும், காரை அடித்தமனிக்கும் நடுவே, விதான நரம்புக்குப் பின்னால் இருக்கிறது. அது பெருந்தமனியின் வளைவைக் கடந்து, நுரையீரலின் வேர்ப்பகுதியின் பின்னால் இறங்கும் பெருந்தமனிக்குப் பின்னால் மறைந்து விடுகிறது.

வலப் பக்கம் மூச்சுக் குழாய், உணவுக் குழாய், மேற்பெருஞ் சிரை, கீழ்ப்பெருஞ்சிரை ஆகியவற்றை ஆராயவும். இடப்பக்கம் விதான நரம்புக்கும் அலை நரம்புக்குமிடையில் பெருந்தமனியின் வளைவுக்கு வெளிப்புறமாக இரண்டு நரம்புகள் தெரிவதைப் பார்க்கலாம். அவை இடப் பரிவுத்தூர் மேல் கழுத்து இதயக்

கிளையும் இட அலை நரம்பின் கீழ்க்கழுத்து இதயக்கிளையுமாகும். நெஞ்சுக்குழாய் (Thoracic duct) கீழே அவை பெருந்

தமனி வளைவின் கீழ்ப்பக்கமாக உள் நோக்கிச் செல்கின்றன. நெஞ்சுக்குழாய் மார்பகப் பெருநாளம் உணவுக் குழாயின் இடப் பக்கத்தில் செல்வதைக் கவனிக்கவும். இடப் பக்கத்தில் உணவுக் குழாயின் வெளிப்புறமாக அதையொட்டிப் பின்வளையும் தொண்டை நரம்பு (**Recurrent laryngeal nerve**) செல்வதைப் பார்க்கவும்.

பரிவுத் தூர் (Sympathetic trunk) (படம் 121, 122)

மண்டை ஓட்டினடியில் மேல் கழுத்து நரம்பு முடிச்சாக (**Superior cervical ganglion**) ஆரம்பித்து, புச்சி (**Coccyx**) எலும்பின் முன், **Impar** முடிச்சாக முடிவடைகிறது. இவற்றிற் கிடையில் அந்நரம்புகள் பல நரம்பு முடிச்சுகளாலும் (**Ganglia**) அவற்றை இணைக்கும் நரம்புத் தண்டுகளாலும் இணைக்கப் பட்டிருக்கின்றன. இந்தப் பரிவுத்தூருக்கு வரும் முன் முடிச்சு நரம்புகள் முதுகு நரம்புத் தண்டிலிருந்து வருகின்றன. முதுகு நரம்புத்தண்டின் சாம்பல் நிறப் பாகத்தின் ஒரு பகுதியான மைய வெளிச்செல் பரப்பில் (**Intermedio lateral cell column**) இருக்கும் செல்களிலிருந்து இவை வருகின்றன. இந்த மைய வெளிச்செல் பரப்பு முதுகு நரம்புத் தண்டின் முதல் நெஞ்சுப் பிரிவிலிருந்து (**First cervical segment**) முதல் வயிறு பிரிவு (**First lumbar segment**) வரை பரவியுள்ளது. முதுகுத் தண்டு நரம்புகளின் முன்வேர் கொடுக்கும் வெள்ளைத் தொடர் நரம்பின் மூலம் இந்த முன் முடிச்சு நரம்புகள் பரிவுத்தூரை வந்தடைகின்றன. முதுகுத்தண்டு நரம்புடன் பரிவு முடிச்சுகள் இன்னொரு தொடர் நரம்பாலும் இணைக்கப்பட்டிருக்கின்றன. இது சாம்பல் நிறமாக இருப்பதால் இவற்றைச் சாம்பல்நிறத் தொடர்நரம்பு (**Grey rami communicantes**) என்று அழைக்கிறோம். இந்தச் சாம்பல் நிறத்தொடர் நரம்பில் பரிவு முடிச்சுகளின் செல்களிலிருந்து பின் முடிச்சு நரம்புகள் வருகின்றன. இந்தப் பின் முடிச்சு நரம்புகள் விலா நரம்புகள் வழியாக வெளிப்பக்கம் செல்லுகின்றன. முன் முடிச்சு நரம்புகள், பரிவுத் தூரின் முடிச்சுகளில் உள்ள செல்களில் தொடர்பு ஏற்படுத்தி முடிவடைகின்றன. ஆனால், சில முன்

முடிச்சு நரம்புகள் அப்படித் தொடர்பு ஏற்படுத்தாமல் வெளியே வருகின்றன. அவை உள்ளுறுப்பு (Splanchnic) நரம்புகள் ஆகும். அவை கீழே பெருந்தமனியின் முன்பாகவும், இருபுறமாகவும் இருக்கும். இவை முன் பெருந்தமனி நரம்பு முடிச்சுகள் (Pre aortic ganglia) பக்கப் (Para) பெருந்தமனி நரம்பு முடிச்சுகள் ஆகியவற்றுடன் சேருகின்றன. அம்முடிச்சுகளில் உள்ள செல்களுடன் தொடர்பு (Synapse) ஏற்படுத்திக் கொள்கின்றன. நெஞ்சில் 5-இலிருந்து 10 வரை உள்ள நரம்பு முடிச்சுகளிலிருந்து வரும் நரம்புகள் ஒன்று சேர்ந்து பெரிய உள்ளுறுப்பு நரம்பை ஏற்படுத்துகின்றன. 10-ஆவது, 11-ஆவது நரம்பு முடிச்சுகளிலிருந்து வரும் நரம்புகள் சேர்ந்து, சிறிய உள்ளுறுப்பு நரம்பை ஏற்படுத்துகின்றன. இவை முன்பாகவும் கீழாகவும் இறங்கிப் பிரிப்புச்சுவரைத் துளைத்து வயிற்றுக்குள் சென்று வயிற்றுப் பெருந்தமனியின் முக்கியக் கிளைகளைச் சுற்றி இருக்கும் நரம்பு முடிச்சுகளுடன் இணைகின்றன. நெஞ்சில் பரிவுத் தாருக்கு 11 நரம்பு முடிச்சுகள் உள்ளன. இந்த நரம்பு முடிச்சுகள் மேலே விலா எலும்புகளின் கழுத்தின் மீதும் தலையின் மேலும் இருக்கின்றன. கீழே விலா எலும்புகளின் உடம்புகள் விரிவதால் அவற்றின் மீது இருக்கின்றன.

பெரிய உள்ளுறுப்பு நரம்பு (Greater splanchnic nerve)

இது பெருந்தமனிக்கும் உணவுக் குழாய்க்கும் கிளைகள் கொடுக்கிறது. அது பிரிப்புத் தசையில் நுழையுமிடத்தில் ஒரு சிறிய நரம்பு முடிச்சைக் கொண்டுள்ளது. சில சமயங்களில் மூன்று உள்ளுறுப்பு நரம்புகள் தென்படலாம். அப்பொழுது மிகவும் கீழே இருப்பதைக் கீழான உள்ளுறுப்பு நரம்பு என்று அழைக்கிறோம். முதல் நெஞ்சு நரம்பு முடிச்சு கீழ்க்கழுத்து நரம்பு முடிச்சுடன் ஒன்றாகிவிடலாம். அப்பொழுது அதை நெஞ்சக் கழுத்து நரம்பு முடிச்சு அல்லது (Cervico thoracic ganglion) அல்லது விண்மீன் நரம்பு முடிச்சு (Stellate ganglion) என்பர். இந்த முடிச்சுடன் சில சமயம் இரண்டாவது நெஞ்சு முடிச்சும் இணையலாம். மேலே கூறப்பட்ட கிளைகளுடன் பெருந்தமனி, உணவுக் குழாய் ஆகியவற்றிற்கு முதல் 5 நரம்பு முடிச்சுகளிலிருந்து கிளைகள் செல்லும். இவற்றிற்கு உடலகத்துக்

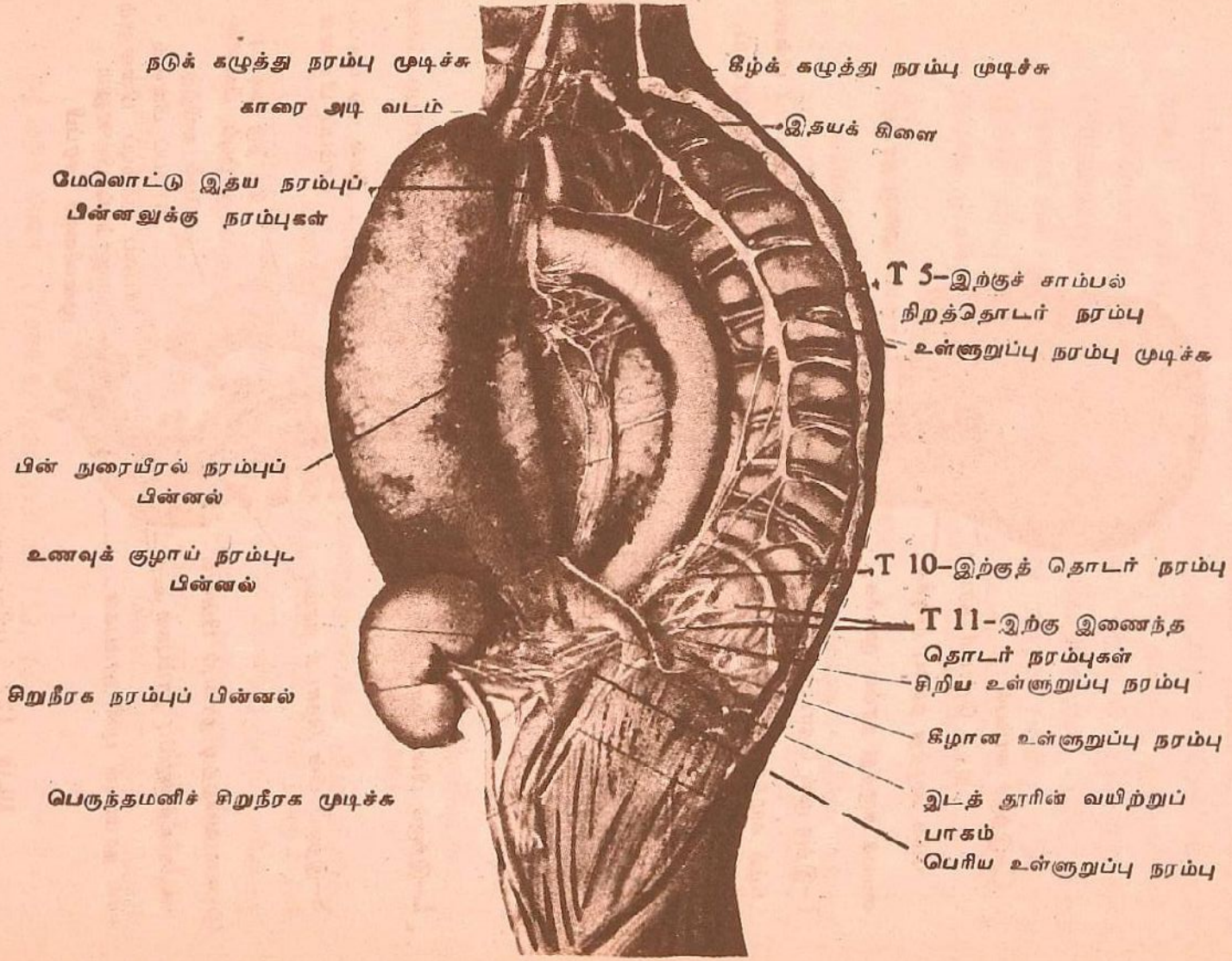

படம் 121. பரிவுத்தூர்

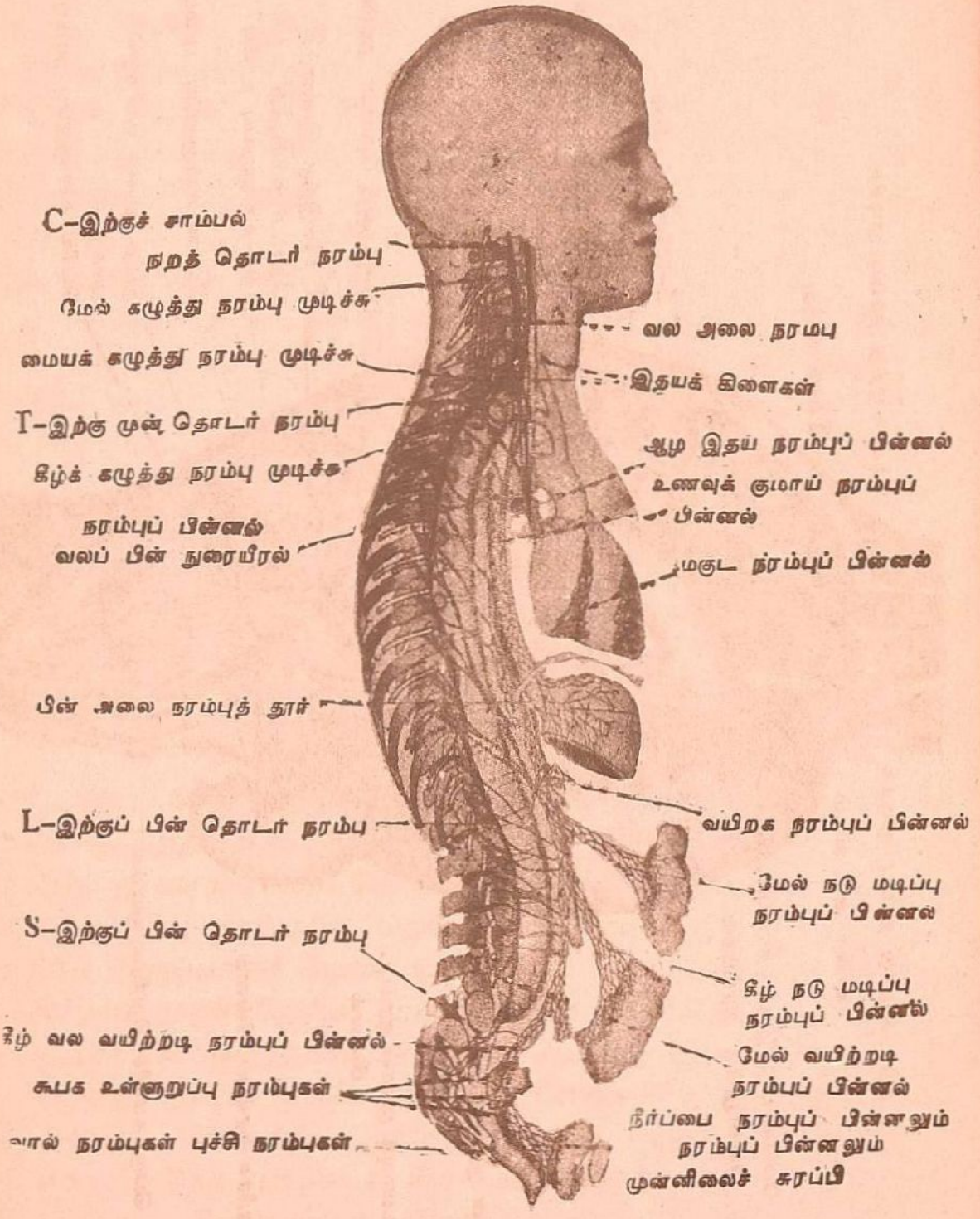

படம் 122. பரிவு நரம்புகளும், பரிவுப்பக்க நரம்புகளும்

கிளைகள் (Visceral branches) என்று பெயர். மேலும், இதய நரம்புப் பின்னலுக்குக் (Cardiac plexuses) கிளைகள் தரப்படுகின்றன. இவற்றிற்கு இதய நரம்புகள் (Cardiac branches) என்று பெயர். இவை தவிர நுரையீரலின் வேர்ப்பகுதியிலிருக்கும் நுரையீரல் நரம்புப் பின்னலுக்குக் (Pulmonary plexus) கிளைகள் தரப்படுகின்றன. இவற்றிற்கு நுரையீரல் நரம்புகள் (Pulmonary nerves) என்று பெயர். இதய நரம்புகளும், நுரையீரல் நரம்புகளும் 3-ஆவது 4-ஆவது நரம்பு முடிச்சுகளிலிருந்து இழைகள் பெறுகின்றன.

கீழ் நெஞ்சுத் தசைகள் (Subcostalis)

கீழ் விலா எலும்புகளின் கோணங்களுக்கருகில் தசைத் துண்டுகள் தென்படலாம். இவை ஆழ உள்விலாத் தசைக்கு இணையாக இருக்கின்றன. அவை 2 அல்லது 3 விலா இடைவெளிகளை அடைத்துக் கொண்டிருக்கலாம். இத்தசையும், படுக்கை நெஞ்சுத் தசையும் (Transversus thoracis) ஆழ உள் விலாத்தசையும் (Innermost inter costal) ஒரே மட்டத்தில் இருப்பதால் இவை ஒருவகையைச் சார்ந்த தசைகளாகும்.

நரம்புகள்: கீழ் விலா நரம்புகள்

செயல்: கீழ் விலா எலும்புகளைக் கீழே இறக்குகின்றன.

உள் விலாப்படலம் (Internal intercostal membrane)

உள் விலாப்படலம் உள் விலாத்தசையின் பின் விளிம்பிலிருந்து விலா எலும்பின் கழுத்து வரை படர்ந்திருக்கும் ஓர் இழைமப் படலம் ஆகும். அது உள்ளாக மேல்நெஞ்சுப் படுக்கை முடிப்பிழைமத்துடன் (Superior costo transverse ligament) தொடர்கிறது. அதற்கு உள்ளாக விலா நரம்புகளும் இரத்தக் குழாய்களும் செல்கின்றன. அதற்கு வெளிப்புறத்தில் வெளி விலாத்தசை இருக்கின்றது.

ஒற்றைச் சிரை (Vena azygos) (படம் 123, 124)

நெஞ்சுச் சுவர்களிலிருந்தும், வயிற்றின் பின் சுவரிலிருந்தும் ஒற்றை இரத்தக்குழாய்க் கோவைகள் இரத்தம் எடுத்துச்

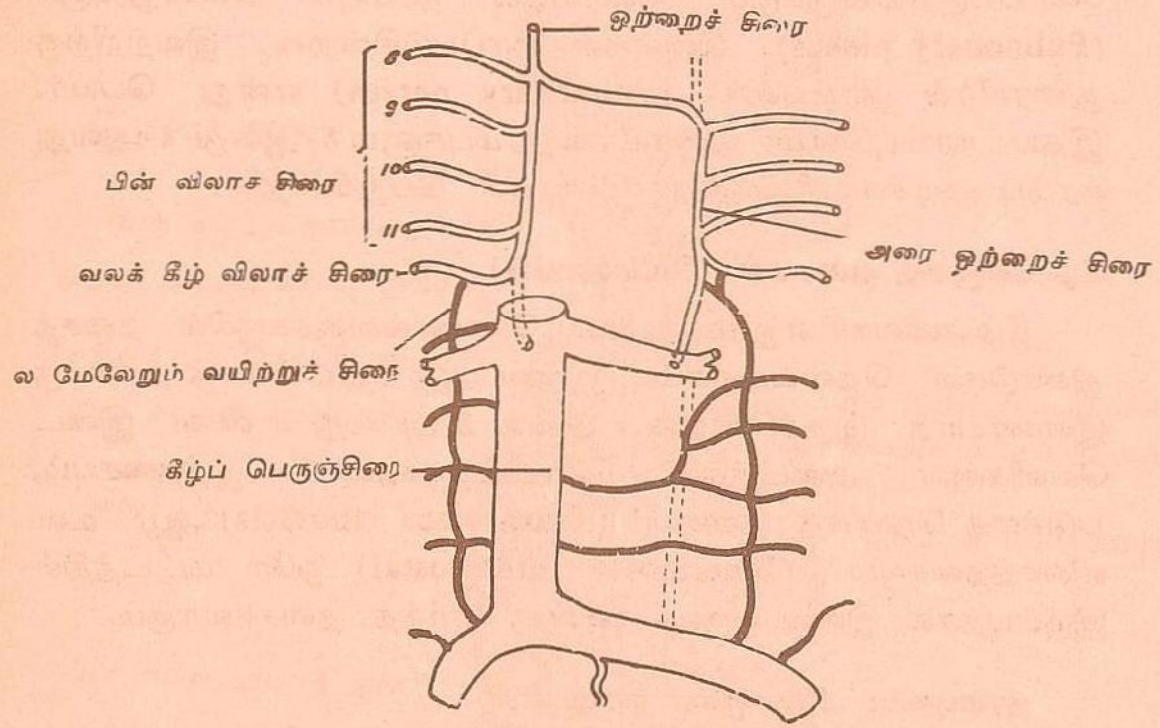

படம் 123. ஒற்றைச் சிரைகளின் தொடக்கம்

செல்கின்றன. வயிற்றில் ஒற்றைச்சிரை, வலக் கீழ் விலாச்சிரையும் (**Right subcostal vein**), வல மேலேறும் வயிற்றுச்சிரையும் (**Right ascending lumbar, vein**) இணைவதால்உற்பத்தியாகிறது. ஒற்றைச் சிரை, பின் இடைநுரையீரல் வழியாக முன் நுரையீரலிற்கு வருகிறது. வரும் வழியில் அதனுடன் 2-ஆவது விலா இடைவெளி வரை வலப் பின் விலாச் சிரைகள் இணைகின்றன. வல நுரையீரலின் வேர்ப்பகுதியின் மேல் வளைந்து முன் சென்று

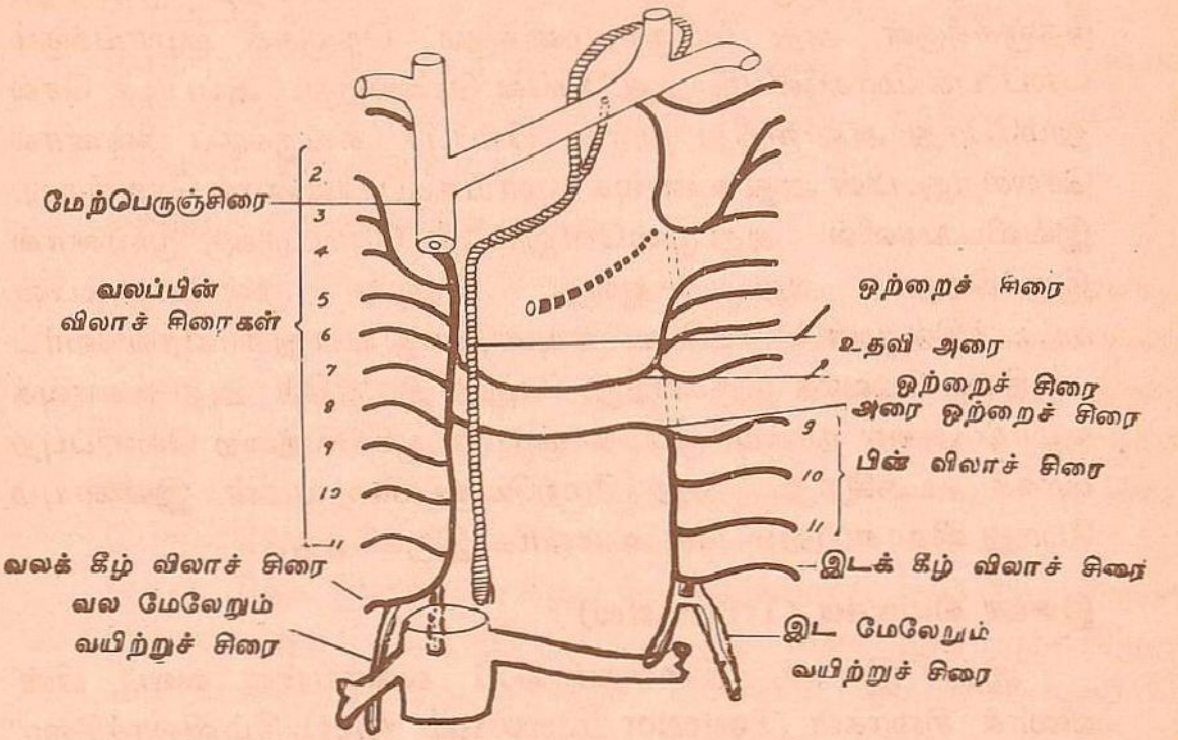

படம் 124. ஒற்றைச் சிரைகளும் நெஞ்சுக் குழாயும்

மேற்பெருஞ்சிரையுடன் இணைகிறது. சில சமயங்களில் அது வலப்பக்கம் ஒதுங்கலாம். இவ்விளைவு கருவில் ஏற்படுகிறது. நுரையீரல் வளரும்போது ஒற்றைச்சிரை வளைவு குறுக்கேயிருப்ப தால் அதனிருபுறமும் வளர்கின்றன. அதனால் அழுத்தம் ஏற் பட்டுப் பிரிவுகள் தோன்றுகின்றன. அப்படி ஒதுங்கும்போது அது வல நுரையீரலின் வழியாகத் தாண்டி வருகிறது. அது தாண்டும் போது, தாண்டும் பாகத்திலுள்ள நுரையீரலை அதனுடைய வளைவு அழுத்துவதால் பள்ளம் ஏற்பட்டு அப்பகுதி இருபிரிவுகளாகப் பிரிக்கப்படுகிறது. உள்ளிருக்கும் பகுதிக்கு நுரையீரலின் ஒற்றைத் துண்டம் (Azygos lobe of the lung) என்று பெயர். நெஞ்சுக்குள் நுழையும்போது இச்சிரை பெருந்

தமனிக்கும் நெஞ்சுக் குழாய்க்கும் வலப் பக்கத்திலிருக்கிறது. நெஞ்சுக்குள் அது பெருந்தமனிக்கும் நெஞ்சுக் குழாய்க்கும் வலப் பக்கமாகவே இருந்து மேலே செல்கிறது. அப்படிச் செல்லும்போது அது சிறிது தூரம் பிரிப்புச் சுவருக்குப் பின்னால் செல்கிறது. பின் அது உணவுக் குழாய்க்குப் பின்னால் செல்கிறது. இவ்விடங்களில் அது முள்ளெலும்புத் தொடருக்கு முன்னால் இருக்கிறது. அது 4-ஆவது நெஞ்சு முள்ளெலும்பின் மட்டத்தில் முன்னோக்கி வளையும் போது வல நுரையீரல்வேர்ப் பகுதிக்கு மேலாக இருக்கிறது. அந்த இடத்தில் அது உணவுக் குழாய் அலை நரம்பு, மூச்சுக் குழாய் ஆகியவற்றை வெளிப்புறமாகக் கடக்கிறது. அது மேற்பெருஞ்சிரையுடன் இணையும் போது விதான நரம்புக்கு உள்ளாக இருக்கிறது.

இணை கிளைகள் (Tributaries)

இதன் இணை கிளைகள் 2-11 வரையுள்ள வலப் பின் விலாச் சிரைகள் (**Posterior intercostal veins**), கீழ் விலாச்சிரை (**Subcostal vein**), மேலேறும் வயிற்றுச் சிரை (**Ascending lumbar vein**), வல மூச்சுக் குழாய்ச் சிரைகள், உணவுக் குழாய்ச்சிரைகள் (**Oesophageal veins**) முதலியன. இடப் பக்கம் ஒற்றைச் சிரைக்குப் பதிலாக உள்ள உதவி அரை ஒற்றைச் சிரையும் (**Accessory hemi azygos vein**) அரை ஒற்றைச் சிரையும் (**Hemi azygos vein**) இத்துடன் இணைகின்றன. அத்துடன் வலப்பக்கம் 2-3-ஆவது பின் விலாச்சிரைகள் ஒன்றாகி மேல் விலாச்சிரை (**Superior intercostal vein**) மூலம் ஒற்றைச் சிரையை வந்தடைகின்றன.

அரை ஒற்றைச் சிரை (Hemi azygos vein)

இது இடப் பக்கத்தில் இடக் கீழ் விலாச்சிரையும் இட மேலேறும் வயிற்றுச்சிரையும் இணைவதால் உண்டாகிறது. அங்கிருந்து நெஞ்சினுள் நுழைகிறது. அங்கு 9, 10, 11 ஆகிய பின் விலாச்சிரைகள் அதனுடன் இணைகின்றன. பின் அது குறுக்காகச் சென்று ஒற்றைச் சிரையுடன் இணைந்து விடுகிறது.

உதவி அரை ஒற்றைச் சிரை (Accessory hemi azygos vein)

இடப் பக்கத்தில் 4-ஆவது பின் விலாச் சிரை கீழிறங்கி

8-ஆவது பின் விலாச் சிரைவரை சென்று அவற்றுடன் சேர்ந்து ஏற்பட்ட சிரைக்கு உதவி அரை ஒற்றைச் சிரை என்று பெயர். கீழே அது குறுக்காகச் சென்று மையத்தைக் கடந்து ஒற்றைச் சிரையுடன் இணைகிறது. இத்துடன் இட மூச்சுக் குழாய்ச் சிரைகள் இணையலாம்.

ஒற்றைச் சிரையின் இணைப்பம்

ஒற்றைச்சிரையின் இணைப்புகள் முக்கியமானவை. அவற்றின் உணவுக் குழாய் இணை கிளைகள் இரைப்பைச் சிரைகளுடன் (Gastric veins) இணைப்புக் கொள்கின்றன. இதன் மூலம் தொகுதிச் (Systemic) சிரைக்கும், உணவுக் குழாய்ச் சிரைக்கும் இணைப்பும் ஏற்படுகின்றது. மேலும், இது மேற் பெருஞ்சிரைக்கும் கீழ்ப் பெருஞ்சிரைக்கும் இணைப்பு ஏற்படுத்து கிறது. இந்த இணைப்பு கீழ்ப் பெருஞ்சிரையுடனும் மேற்பெருஞ் சிரையுடனும் ஒட்டி இருப்பது தவிர, மற்ற இரு வழிகளிலும் உண்டாகிறது. அது ஒற்றைச் சிரையின் துணை கிளையான அரை ஒற்றைச் சிரை இடச் சிறுநீரகச் சிரையுடன் (Renal vein) இணைந்திருப்பதால் இருக்கலாம். மற்றது ஒற்றைச் சிரையின் துணை கிளைகளுக்கும் கீழ்ப்பெருஞ்சிரை முள்ளெலும்புத் தொடரின் உள் சிரைப் பின்னலுக்கும் உள்ள தொடர்பினாலும் இருக்கலாம்.

இட மேல் விலாச் சிரை (Left superior inter costal)

இது 2-ஆவது 3-ஆவது பின் விலாச் சிரைகளால் சேர்ந்து உண்டாக்கப்படுகிறது. சிலசமயம் 4-ஆவது பின்விலாச் சிரையும் இதனுடன் சேரலாம். இது உற்பத்தியாகும் இடத்திலிருந்து கீழிறங்கிப் பெருந்தமனியின் பின் முனையை அடைகிறது. பின் அதன் இடப் பரப்பில் பெருந்தமனியைக் கடக்கிறது. அப்படிக் கடக்கும்போது அது அலை நரம்புக்கு வெளிப்புறமாகவும் பின் விதான நரம்புக்கு உட்புறமாகவும் செல்கிறது. அங்கு இதய உறை விதானச் (Pericardiaco phrenic) சிரை அத்துடன் வருகிறது. இரு சிரைகளும் மேல்கைத் தசைத் தலைநோக்குச் (Brachio cepahlic) சிரையுடன் இணைகின்றன. இதனுடைய பாதை வலப்பக்கத்தில் ஒற்றை வளைவிற்கும் மேற்பெருஞ்சிரையின் மேற்பாகத்திற்கும் சமமாக இருப்பதைப் பார்க்கவும். சில சமயங்களில் உதவி அரை ஒற்றைச் சிரையும் இதனுடன் சேரலாம்.

விதான நரம்பு (Phrenic nerve) *(படம் 119, 120)*

இந்நரம்பு கழுத்து நரம்புப் பின்னலிலிருந்து உற்பத்தியாகிறது. அங்கு 3,4,5- ஆவது கழுத்துத் தண்டு நரம்புகளின் முன் கிளைகளிலிருந்து தோன்றுகிறது. உள் கழுத்துச் சிரைக்கு வெளிப்புறமாகவும், பின் புறமாகவும் அது கீழ் இறங்குகிறது. அது கழுத்தின் அடிப்பாகத்தில் செல்லும்போது உள்நெஞ்சுத் தமனியின் கிளையான இதய உறை விதானத் தமனி அத்துடன் தொடர்கிறது. இடைநுரையீரலின் இருபுறங்களிலும் அது நுரையீரலின் வேர்ப்பகுதிக்கு முன்பாக இறங்குகிறது. இந்த இடத்தில் இது இடைநுரையீரலில் இருக்கும் இடை நுரையீரல் உறையால் (**Mediastinal pleura**) மூடப்பட்டிருக்கிறது. அதாவது இடை நுரையீரல் உறைக்கு உள்ளாக அது செல்கிறது.

வல விதான நரம்புக்கும், இட விதான நரம்புக்கும் அவை செல்லும் பாதைகளில், நெஞ்சுக்குள் வேறுபாடு உள்ளது. வல விதான நரம்பு வல மேல்கைத்தசைத் தலைநோக்குச் சிரைக்கும் மேற்பெருஞ்சிரைக்கும் பின்னால் வெளிப்புறமாக இருக்கிறது. அங்கிருந்துஅது இதய உறையின் வெளிப்பகுதியைக் கடந்து செல்கிறது. அங்கு வல இதயமுற்றம் அதன் உள்புறமாக இருக்கிறது. அங்கிருந்து அது கீழ்ப்பெருஞ்சிரையின் மேலாகப் பிரிப்புச் சுவரை அடைகிறது.

இடவிதான நரம்பு பெருந்தமனி வளைவின் இடப்பக்கத்தில் இறங்குகிறது. அதற்கு முன் அது இடப் பொது இதயத் தமனிக்கும் காரைஅடித் தமனிக்கும் இடையில் பயணம் செய்கிறது. பெருந்தமனி வளைவிலிருந்து இதய உறையின் வெளிப் பகுதியைக் கடந்து செல்கிறது. அந்த இடத்தில் அது இதயத்தின் பகுதிகளான இட இதயக் காதுமடலையும் இட உட்குழிவையும் கடந்து பிரிப்புத் தசையை அடைகிறது. இரண்டு நரம்புகளும் பிரிப்புத் தசையைத் துளைத்து அதன் அடிப்பாகம் சென்று பல கிளைகளாகப் பிரிந்து முடிவடைகின்றன.

கிளைகள்

விதான நரம்பு இடைநுரையீரல் வழியாக இறங்கும் போது இடைநுரையீரலில் இருக்கும் இடைநுரையீரல்

உறைக்குக் கிளைகள் கொடுக்கின்றது. மேலும், கரு வளர்ச்சியின் போது பிரிசுவர் தடுப்பு (Septum transversum) எந்த உறுப்புக ளெல்லாம் வளர்ச்சியடையப் பங்கேற்குமோ அந்த உறுப்புகளுக் கெல்லாம் கிளைகள் கொடுக்கிறது.

அவை: பிரிப்புச்சுவருக்கு மேலாக இதய உறை, கீழ்ப்பெருஞ் சிரை ஆகியவை. பிரிப்புச் சுவருக்குக் கீழாக அவை கல்லீரல், பித்தப்பை என்பன. பிரிப்புத் தசைக்கு விதான நரம்பு மட்டும் தான் இயக்கும் நரம்பாக அமைந்திருக்கிறது. மேலும், அது பிரிப்புத் தசையிடம் மட்டுமன்றி மேலே கூறப்பட்ட உறுப்பு களிடமிருந்தும் உணர்வுகளை எடுத்துச் செல்கிறது.

மருத்துவச் சிறப்பு (Applied Anatomy)

விதான நரம்பு 3, 4, 5 கழுத்துத் தண்டு நரம்புகளிலிருந்து உற்பத்தியாகிறது. கழுத்து நரம்புப் பின்னலிலிருந்து உற்பத்தி யாகும் மற்ற நரம்பான மேல் காரை நரம்புகள், 3-ஆவது, 4-ஆவது கழுத்துத் தண்டு நரம்புகளிலிருந்து உற்பத்தி யாகின்றன.

மேலும், பித்தப்பை நோய்வாய்ப்பட்டு அவ்விடத்தில் வலி ஏற்படுமானால் அவ்வலி உணர்வுகள் விதான நரம்பினால் எடுத்துச் செல்லப்படும். விதான நரம்பும், மேல் காரை நரம்பு களும் நாலாவது கழுத்துத் தண்டு நரம்புகளின் இழைகளைப் பெற்றுள்ளன. ஆகவே, பித்தப் பையில் வலி ஏற்படும்போது மேல் காரை நரம்புகள் உணர்வூட்டுமிடமான வலத் தோள் பட்டையில் வலியேற்படுவது போன்ற நிலை ஏற்படும். இந்நிலைக்கு எட்டிக்காட்டிய வலி (Referred pain) என்று பெயர்.

இயல்-4
நுரையீரல்கள் (Lungs Pulmones)

நுரையீரல்களின் வடிவம் பாதியாக வெட்டப்பட்ட கூம்பு வடிவமானது. ஆகவே, அதற்கு ஒரு முனை, அடி, வளைந்த விலாப் பரப்பு, உள் பரப்பு என்று இரு பரப்புகளும் முன் விளிம்பு, பின் விளிம்பு, கீழ் விளிம்பு என்ற மூன்று விளிம்புகளும் உள்ளன. அதனுடைய முனை கூராக இல்லாமல் உருண்டையாக உள்ளது. அது காரை எலும்பின் நடுப்பகுதி மூன்றிலொரு பகுதிக்குப் பின்னால் இருக்கிறது. முதல் விலா எலும்புக்கு 3 அல்லது 4 செ.மீ. மேலே செல்கிறது. பின்புறமாக, முனைக்குப் பின்னால் பரிவுத்தூரின் விண்மீன் முடிச்சு (Stellate ganglion) அல்லது நெஞ்சுக் கழுத்து நரம்பு முடிச்சு (Cervico thoracic ganglion), முதல் நெஞ்சுத் தண்டு நரம்பின் முன்கிளை, மேல் விலாத் தமனி ஆகியவை இருக்கின்றன. வெளிப்புறமாக நடு ஒவ்வாத் தசை (Scalenus medius) இருக்கிறது. உள்புறமாக மேல்கைத்தசைத் தலை நோக்குத் தமனியும் சிரையும் வலப் பக்கத்தில் இருக்கின்றன. அத்துடன் வலப் பக்கத்தில் மூச்சுக் குழாயும், இடப் பக்கத்தில் காரை அடித் தமனியும் முறையே வல நுரையீரலுக்கும் இட நுரையீரலுக்கும் உள்ளாக இருக்கின்றன. கழுத்தின் அடிப்பாகத்திலுள்ள உறுப்புகளிடமிருந்து அதை மேல் நுரையீரல் படலம் (Supra pleural membrane) அதாவது சிப்ஸன்ஸ் இழைமம் மூடிப் பிரிக்கிறது. காரை அடித் தமனியும் சிரையும் அதன் முன் பரப்பில் செல்வதால் அதன் முன் பரப்பில் பள்ளங்கள் இருக்கின்றன (படம் 125).

அடிப்பக்கம் (Base) *(படம் 126, 127)*

நுரையீரலின் அடிப்பக்கம் பிறை வடிவமாக உள்ளது. அது பிரிப்புத் தசையின் வளைமுகட்டின் மேல் இருக்கிறது. ஆகவே,

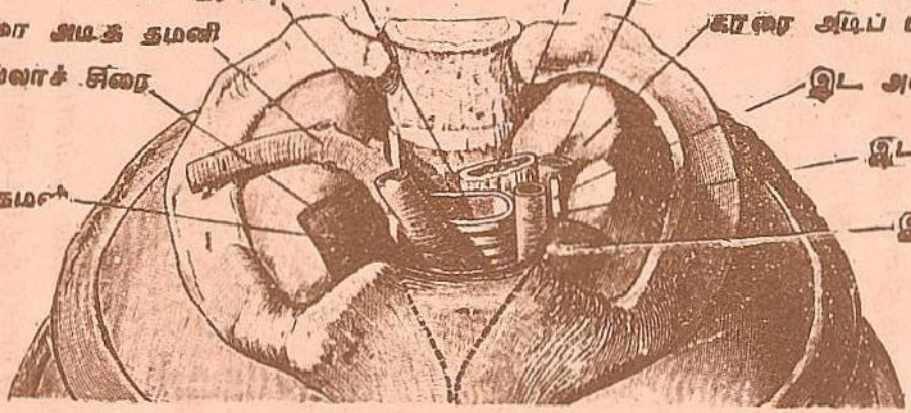

படம் 125. நுரையீரல் முனை

அந்த இடம் ஆழமாகக் கவிந்து இருக்கிறது. இது வலப் பக்கம் அதிகமாக இருக்கிறது. ஏனெனில் அங்குப் பிரிப்புத் தசையின் அடியில் கல்லீரல் இருக்கிறது.

விலாப் பரப்பு (Costal surface)

இப்பரப்பு நெஞ்சறையின் வெளிப்பரப்பை ஒட்டியிருப்பதால் அதன் உருவில் அமைந்துள்ளது. அது விலா நுரையீரல் வெளியுறையுடன் ஒட்டியிருக்கிறது. அதன் மேல் விலா எலும்புகள் அழுத்துவதால் ஏற்படும் பள்ளங்கள் தென்படும்.

உள்பரப்பு (Medial surface)

உள்பரப்பை இரண்டு பாகங்களாகப் பிரிக்கலாம். அவை பின் பகுதி அல்லது முள்ளெலும்புப் பகுதி, (Vertebral surface) முன் பகுதி அல்லது இடை நுரையீரல் (Mediastinal surface) பகுதியாகும்.

முன்பகுதி அல்லது இடைநுரையீரல் பகுதி

இப்பகுதியில் மிகவும் பெரிய பள்ளம் உள்ளது. அந்தப் பள்ளம் இதயத்தினால் ஏற்படுத்தப்படுகிறது. இந்தப் பள்ளத்திற்கு இதயப் பள்ளம் (Cardiac impression) என்று பெயர்.

பின் பகுதி அல்லது முள்ளெலும்புப் பகுதி

உள்புறமாக நெஞ்சு முள்ளெலும்புத் தொடர் பின் விலாத் தமனிகள், உள்ளுறுப்பு நரம்புகள் ஆகியவை இருக்கின்றன.

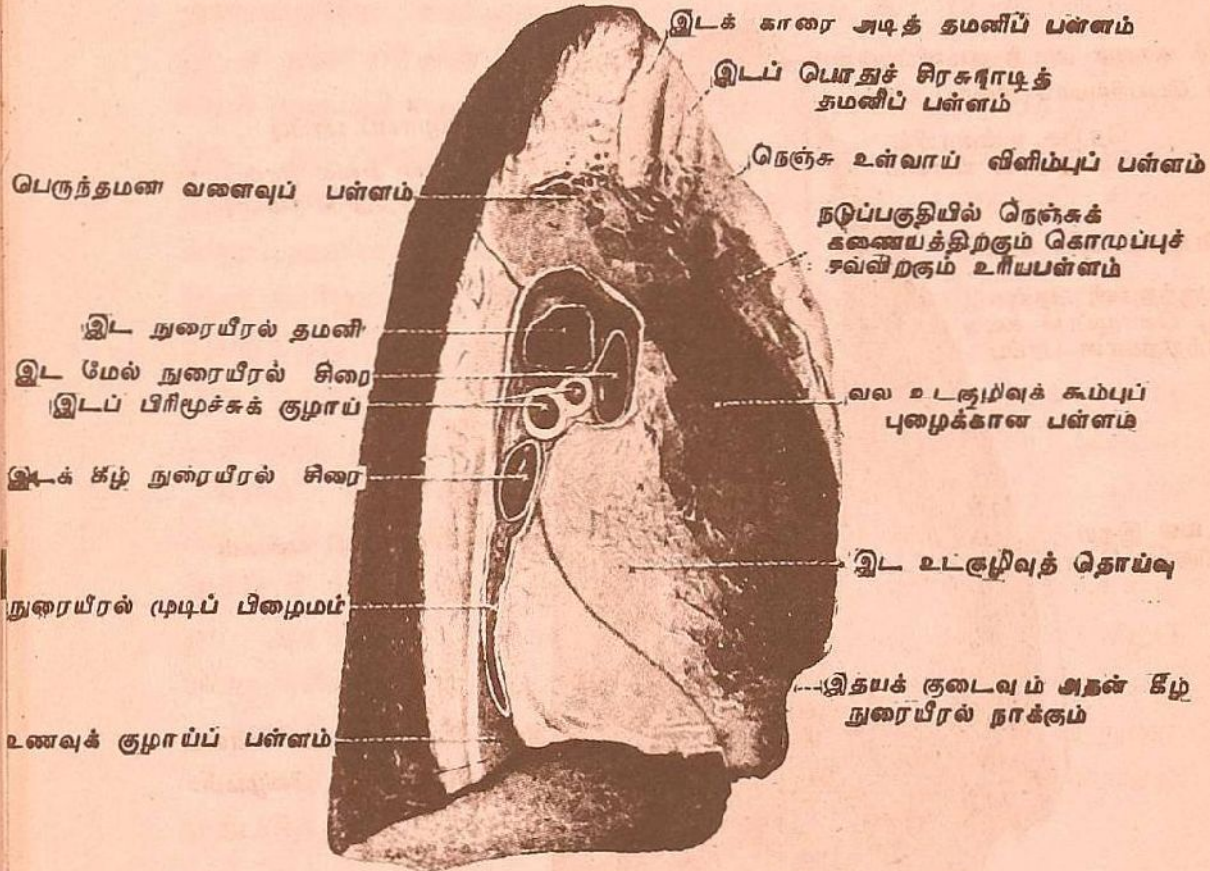

படம் 126. இட நுரையீரல்

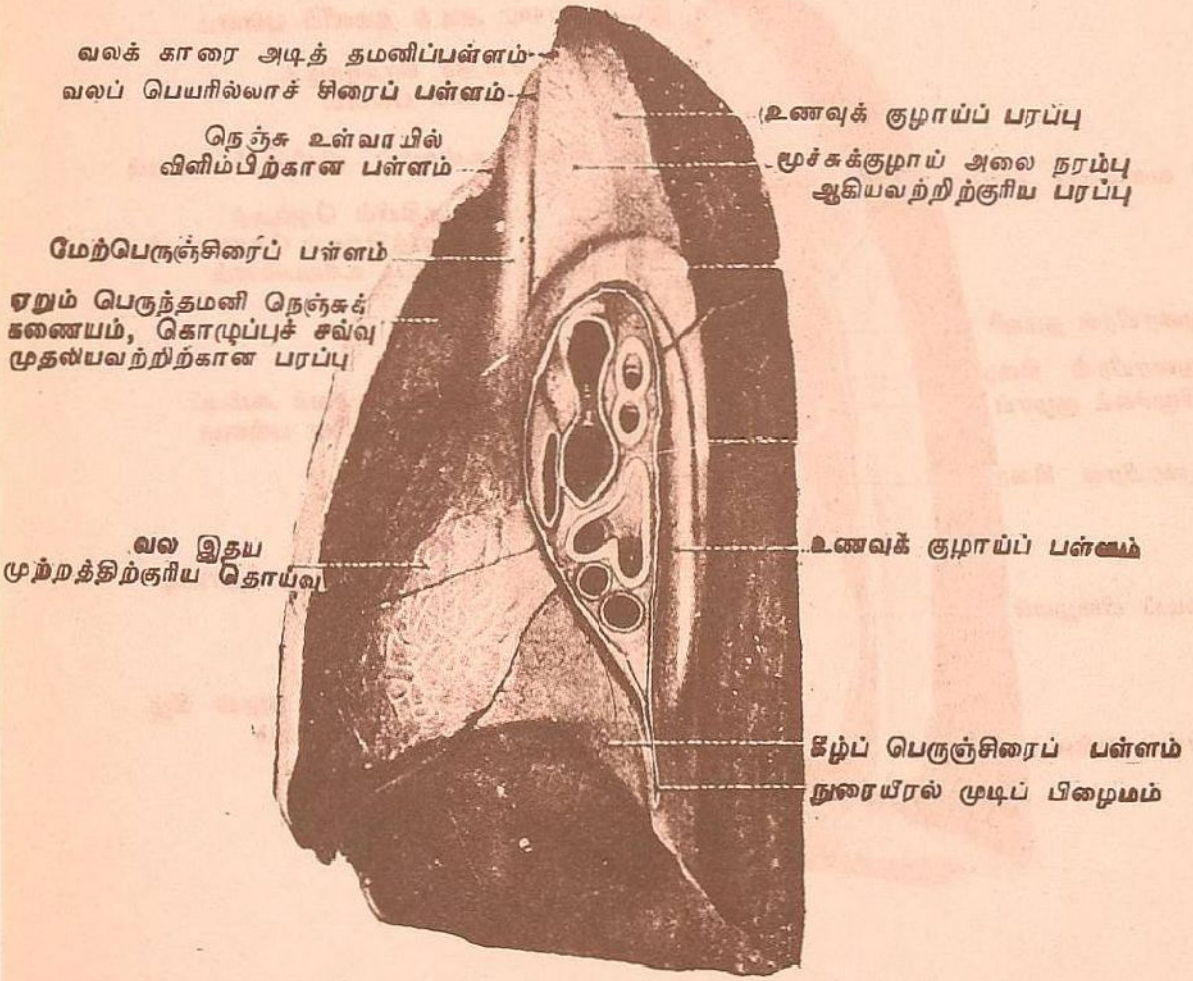

படம் 127. வல நுரையீரல்

இடப் பக்கத்தில் இந்தப் பள்ளம் வலப் பக்கத்தைவிட அதிக மாக இருக்கிறது. ஏனெனில், இதயம் இடப் பக்கம் நடுக் கோட்டை விட்டு அதிகம் தள்ளியிருக்கிறது. இந்த இதயப் பள்ளத்திற்கு மேலாகப் பின் பகுதியில் ஒருமுக்கோண வடிவுள்ள பள்ளம் தென்படும். அப்பள்ளத்தில்தான் நுரையீரலின் வேர்ப் பகுதி இருக்கிறது. இந்த நுரையீரலின் வேர்ப்பகுதியைச் சுற்றி நுரையீரலின் உள்ளுறை வெளியுறையுடன் தொடர்கிறது. இந்த நுரையீரலின் வேர்ப்பகுதியின் கீழே பின்புறமாக நுரை யீரல் முடிப்பிழைமத்தைக் காணலாம். வல நுரையீரலுக்கும் இட நுரையீரலுக்கும் சில வேறுபாடுகள் இருக்கின்றன. வல நுரையீரலின இதயப் பள்ளம் இதயத்தின் வலப் புறத்திலிருக்கும் உறுப்புகளினால் உண்டாக்கப்படுகிறது. அவ்வுறுப்புகள் வல இதயக்காதுமடல், வல இதயமுற்றம், வல உட்குழிவு என்பன. நுரையீரல் வேர்ப்பகுதிக்கு முன்னால் ஒரு செங்குத்தான பள்ளம் இருக்கிறது. இந்தப் பள்ளம் உணவுக்குழாயினால் ஏற்படுத்தப் படுகிறது. இந்தப் பள்ளம் வல நுரையீரலின் அடிவரை செல்வ தில்லை. ஏனெனில் அவ்விடத்தில் உணவுக்குழாய் இடப்பக்க மாகத் திரும்பி விடுகிறது. நுரையீரல் முடிப்பிழைமத்திற்கு முன் னால் கீழ்ப்பக்கமாக இதயப் பள்ளத்தின் பின் கீழ் முனையில் ஓர் அகலமான பள்ளம் தென்படுகிறது. இப்பள்ளம் கீழ்ப் பெருஞ்சிரையால் ஏற்படுகிறது. நுரையீரல் முனைக்கும் ஒற்றை வளைவுக்குமிடையில் மூச்சுக்குழாயும் வல அலை நரம்பும் நுரை யீரலைத் தொடுகின்றன. ஆனால், இவை பள்ளங்கள் ஏற்படுத்துவதில்லை.

இட நுரையீரலிலுள்ள இதயப் பள்ளத்தில் இதயத்தின் பாகங்களான இட உட்குழிவு, இட இதயக்காதுமடல், வல உட் குழிவின் முன்பாகம், கூம்புப்புழை (Infundibulum) ஆகியவை தொடுகின்றன. இந்தப்பள்ளத்தில் நுரையீரலின் வேர்ப்பகுதிக்கு முன்னால் நுரையீரல் தூர் தொட்டுக் கொண்டிருக்கிறது. நுரையீரல் வேர்ப்பகுதியின் மேலும் பின்னாலும் நுரையீரல் முடிப்பிழைமத்தின் பின்னாலும் தொடர்ந்து ஒரு வளைந்த பள்ளம் தென்படுகிறது. வளைந்த பாகம் பெருந்தமனியின் வளைவினாலும் செங்குத்தான பாகம் இறங்கும் பெருந்தமனியி னாலும் உண்டாக்கப்பட்டவை. வளைவின் முனையிலிருந்து

ஒரு பள்ளம் நுரையீரல் முனைக்குச் செல்கிறது. இப்பள்ளம் இடக் காரை அடித் தமனியினால் ஏற்படுத்தப்படுகிறது. இத் தமனியின் பின்னால் பெருந்தமனி வளைவுக்கு மேல் உணவுக் குழாயும் நெஞ்சுக் குழாயும் நுரையீரலைத் தொடுகின்றன. காரைஅடிப் பள்ளத்திற்கு முன்னால் ஒரு சிறிதளவான பள்ளம் தென்படலாம். இது மேல்கைத்தசைத் தலைநோக்குச் சிரையால் ஏற்படுத்தப்படலாம். கீழே நுரையீரல் முடிப்பிழைமத்திற்கு முன்னால் உணவுக் குழாய் ஒரு பள்ளத்தை ஏற்படுத்தலாம்.

இவை தவிர விதான நரம்பு, இதய உறை விதானத் தமனிகள் ஆகியவை இரு நுரையீரல்களையும் தொடுகின்றன. மூச்சுக்குழாயின் வெளிப்புறத்தில் வல அலை நரம்பும், பெருந் தமனியின் வெளிப்பக்கத்தில் இட அலை நரம்பும், இட மேல் விலாச்சிரையும் நுரையீரலின் இடைநுரையீரல் பகுதியைத் தொடுகின்றன.

கீழ் விளிம்பு (Inferior margin)

இது நுரையீரலின் அடிப்பாகத்தை விலாப் பரப்பி லிருந்தும் உள்பரப்பிலிருந்தும் பிரிக்கிறது. விலாப்பரப்பைப் பிரிக்கும் பாகம் மெலிந்தும் கூர்மையாகவும் இருக்கிறது. உள் பரப்பைப் பிரிக்கும் பகுதி மழுங்கியும் உருண்டுமிருக்கிறது.

பின் விளிம்பு (Posterior margin)

இது உள் பரப்பின் முள்ளெலும்புப் பகுதியையும், விலாப் பரப்பையும் பிரிக்கிறது. இது பிரிக்குமிடம் தெளிவாகத் தென் படாது. ஏனென்றால் அங்கு ஒருகூரான விளிம்போ, தடிமனோ இருப்பதில்லை. இதன் எல்லை விலா எலும்புகளினது தலைகளின் உள் விளிம்புகள் பக்கமாகக் கருதலாம்.

முன் விளிம்பு (Anterior margin)

இது உள்பரப்பையும் விலாப் பரப்பையும் முன்பக்கம் பிரிக்கிறது. இடப் பக்கம் இவ்விளிம்பில் ஒரு குறை உள்ளது. இதற்கு நுரையீரலின் இதயப் பள்ளம் என்று பெயர்.

இப்பள்ளம் நடுக்கோட்டிலிருந்து 4 செ.மீ. வெளியே தள்ளி இருக்கிறது. ஆகவே, இந்த இடத்தில் இதயம் நுரையீரலினால்

மூடப்படாமல், நுரையீரல் உறையால் மட்டும் மூடப்படுகிறது. இந்த இதயப் பள்ளத்துக்குக் கீழிருக்கின்ற நுரையீரல் பகுதிக்கு நுரையீரல் நாக்கு (Lingula) என்று பெயர்.

நுரையீரல் காற்றடைக்கப்பட்டிருப்பதனால் கனமில்லாமல் இருக்கிறது. அது 500 கிராம் முதல் 600 கிராம் வரை எடையிருக்கலாம். காற்றடைக்கப்பட்டிருப்பதால் அது தண்ணீரில் மிதக்கும்.

மருத்துவச் சிறப்பு (Applied Anatomy)

சிசு பிறந்தவுடன் இம்மிதக்கும் தன்மையை, நுரையீரல் பெறுகிறது. அதற்கு முன் நுரையீரல் கட்டியாக இருக்கிறது. பிறக்கும் போது மூச்சிழுப்பதால் காற்று உள்ளே சென்றவுடன் நுரையீரல்விரிந்து காற்றடைக்கப்பட்டு நுரைத்தன்மை (Spongy) பெறுகிறது. சிசு இறந்துபிறந்ததா, பிறந்து இறந்ததா என்பதைக் கண்டுபிடிக்க நுரையீரலின் மிதக்கும் தன்மை உதவும். இறந்து பிறந்த குழந்தையின் நுரையீரல் மூச்சிழுக்காததால் காற்று ஏற்றப்படாமல் கெட்டித் தன்மையுடன் இருக்கும். அது மிதக்காது மூழ்கிவிடும்.

நுரையீரலில் நீண்டு சுருங்கும் திசுக்கள் அதிக அளவில் இருக்கின்றன. இத்தன்மை நுரையீரல் மூச்சிழுப்பதற்கும், வெளிவிடுவதற்கும் உதவி செய்கிறது. சில நோய் காரணமாக இந்த நீண்டு சுருங்கும் தன்மை பாதிக்கப்படலாம். அப்போது நுரையீரலைச் சுருக்கிக் காற்றை வெளியே தள்ளுவது மிகவும் கடினமாகிறது. அந்நேரத்தில் பிரிப்புத்தசை, விலாத்தசைகள் மற்றும் வெளியிலிருந்து உதவும் மற்றத் தசைகள் அதிகம் உழைக்க வேண்டியிருக்கும்.

முதியவர்களின் நுரையீரலும் நகரங்களில் வாழ்பவர்களின் நுரையீரல்களும் கருப்பாகத் தென்படும். இது புகையை மூச்சில் இழுப்பதாலும் புகை பிடிக்கும் பழக்கத்தினாலும் ஏற்படுகிறது. குழந்தைகளின் நுரையீரல் மஞ்சள் கலந்த சிவப்பு நிறமாக இருக்கும்.

நுரையீரலின் வேர்ப்பகுதி

இவ்விடத்தில் முக்கியப் பிரிமூச்சுக்குழாய் (Principal

bronchus), நுரையீரல் தமனி (Pulmonary artery), இரு நுரையீரல் சிரைகள் (Pulmonary veins), மேல், கீழ் நிண நீர்க்கழலைகள், நிணநீர்க் குழாய்கள், பிரிமூச்சுக் குழாய்த்தமனிகள் (Bronchial arteries), பிரிமூச்சுக் குழாய்ச் சிரைகள் (Bronchial veins), நுரையீரல் நரம்புப் பின்னல் (Pulmonary plexus) ஆகியவை இருக்கின்றன.

பிரிமூச்சுக் குழாய் உறுதியாகவும் கடினமாகவும் தென்படும். அதனுடைய பொந்து அடைபடாமல் இருப்பதற்காக அதன் சுவரில் குருத்தெலும்புகள் உள்ளன. இக்குருத்தெலும்புகள், நுரையீரலினுள்ளே நிறைவு பெற்ற வளையமாகவும், நுரையீரலின் வெளியே அரை குறை வளையமாகவும் இருக்கின்றன. நுரையீரலின் உள்ளே இக் குருத்தெலும்புகளுக்கும், புறத்தோலிற்கும் இடையில் மெதுதசைகள் செல்கின்றன. குருத்தெலும்புகள் நிறைவு பெற்ற வளையமாக இருந்தாலும் இவற்றுக்கிடையில் இடைவெளிகள் இருக்கின்றன. ஆகவே, இம் மெதுதசைகள் பிரிமூச்சுக் குழாய்களை நீட்டவும், குறைக்கவும், சுருங்கவும், விரியவும் செய்கின்றன. அலை நரம்பு இதைச் சுருங்கச் செய்கிறது. நுரையீரல் நரம்புப் பின்னலிலிருந்து வரும் பரிவு நரம்புகள் இவற்றை விரியச் செய்கின்றன. நுரையீரல் தமனிகளின் சுவர்கள், நுரையீரல் சிரைகளின் சுவர்களை விடத் தடிமனானவை. நுரையீரலின் வேர்ப்பகுதியில் உள்ள உறுப்புகளில் மிகவும் முன்னால் இருப்பது மேல் நுரையீரல் சிரை. அதன் பின் நுரையீரல் தமனி. அதற்கும் பின் முக்கியப் பிரிமூச்சுக் குழாய். எல்லாவற்றிற்கும் பின்னால் பிரிமூச்சுக் குழாயின் இரத்தக் குழாய்கள் இருக்கின்றன. மேலிருந்து கீழாகப் பார்த்தால் வல நுரையீரலுக்கும் இட நுரையீரலுக்கும் வேறு பாடு உண்டு. வலப் பக்கத்தில் மேலே முதலில் தென்படுவது மேல்வளையப் பிரிமூச்சுக் குழாய் (Superior lobar bronchus). இந்த இடத்தில் தமனியில் மேல் இருப்பதால் இதைத் தமனி மேலிருக்கும் பிரி மூச்சுக் குழாய் (Oparterial bronchus) என அழைக்கிறார்கள். அதன் கீழ் நுரையீரல் தமனி, அதற்கும் கீழ் வல முக்கியப் பிரிமூச்சுக் குழாய், அதற்கும் கீழே கீழ் நுரையீரல் சிரை ஆகியவை இருக்கின்றன. வல முக்கியப் பிரிமூச்சுக் குழாய் தமனிக்குக் கீழ் இருப்பதால் அதைத் தமனியின்

கீழ் இருக்கும் பிரிமூச்சுக் குழாய் (**Hyperterial bronchus**) என அழைக்கிறார்கள்.

இடப் பக்கத்தில் மேலே முதலில் இருப்பது நுரையீரல் தமனியாகும். அதற்குக் கீழே இருப்பது சிற்பபுப் பிரிமூச்சுக் குழாய். அதற்கும் கீழாக இருப்பது கீழ் நுரையீரல் சிரை ஆகியவை ஆகும். கீழ் நுரையீரல் சிரை மிகவும் கீழேயிருக்கிறது. (மேல் நுரையீரல் சிரை மிகவும் முன்னால் இருப்பதால் இந்தத் தொகுப்பில் குறிப்பிடவில்லை).

நுரையீரல் துண்டங்கள் (Pulmonary lobes)

இட நுரையீரலுக்கு இரண்டு துண்டங்களும், வல நுரையீரலுக்கு மூன்று துண்டங்களும் இருக்கின்றன. இட நுரையீரல் ஓர் ஆழமான சாய்வு வெடிப்பினால் (**Oblique fissure**) இரண்டு துண்டங்களாகப் பிரிக்கப்படுகிறது (படம் 128). இந்த வெடிப்பு 5- ஆவது முள்ளெலும்பு மட்டத்தில் ஆரம்பிக்கிறது.

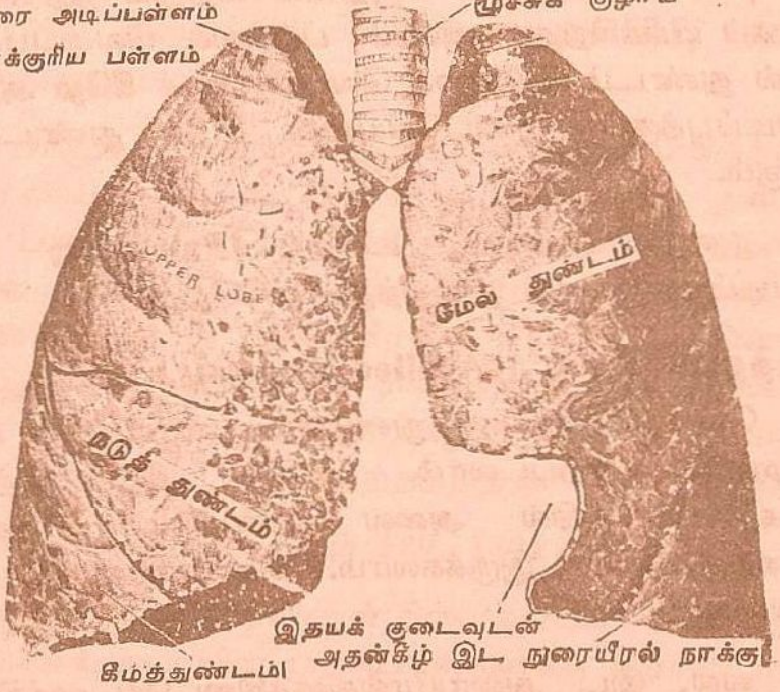

படம் 128. நுரையீரல் வெடிப்புகள்

அங்கிருந்து, அது வளைந்து வெளிப்புறமாகவும், கீழ்ப் புறமாகவும் செல்கிறது. 6-ஆவது விலாக் குருத்தெலும்பு (Costo chondral) மூட்டின் அருகில் அது நுரையீரலின் கீழ் விளிம்போடு இணைகிறது. இவ்வெடிப்பு உள்ளே ஆழமாக நுரையீரலின் வேர்ப்பகுதி வரை செல்கிறது. இதனால் ஏற்பட்ட துண்டங்கள் மேல் துண்டம், கீழ்த் துண்டம் என்பன. மேல் துண்டம், நுரையீரல் முனை, முன் விளிம்பு ஆகியவற்றைத் தன்னுள் அடக்கியிருக்கிறது. கீழ்த்துண்டம், நுரையீரலின் அடிப்பாகம், பின்பரப்பு ஆகியவற்றை அடைத்துக் கொண்டிருக்கிறது.

வல நுரையீரல் இரண்டு வெடிப்புகளால் மூன்று துண்டங்களாகப் பிரிக்கப்பட்டிருக்கிறது. சாய்வு வெடிப்புடன் கூடப் படுக்கை வெடிப்பு (Horizontal fissure) ஒன்று இருக்கிறது. சாய்வு வெடிப்பு இடப்பக்கம் இருப்பது போல் இருக்கிறது. அது கீழ்த் துண்டத்தை மற்றத் துண்டங்களிலிருந்து பிரிக்கிறது. படுக்கை வெடிப்பு முன் விளிம்பிலிருந்து 4-ஆவது குருத் தெலும்பின் மட்டத்தில் பின் நோக்கிச் சென்று அக்குள் நடுப் பகுதிக் கோட்டில் சாய்வு வெடிப்பைச் சேருகிறது. இது சாய்வு வெடிப்பின் மேலுள்ள பகுதியை மற்றும் இரண்டு துண்டங்களாகப் பிரிக்கிறது. அவை படுக்கை வெடிப்புக்கு மேலுள்ள மேல் துண்டம், படுக்கை வெடிப்புக்குக் கீழே அதற்கும் சாய்வு வெடிப்புக்கும் இடையேயுள்ள நடுத் துண்டம் ஆகியவை ஆகும்.

நுரையீரலின்உள் உறை (Pulmonary pleura) இந்த வெடிப்புகளுக்குள் நுழைந்து செல்கிறது.

மருத்துவச் சிறப்பு (Applied Anatomy)

வெடிப்புகளுக்குள் நுழையும் நுரையீரலின் உள் உறையில் அழற்சி ஏற்படலாம். அங்குச் சீழ் உற்பத்தியாகலாம். X கதிர்ப்படத்தில் அவை தென்படும். படுக்கை வெடிப்பு அரைகுறையாக இருக்கலாம். சில சமயங்களில் அது இருப்ப தில்லை.

வல, இட நுரையீரல்களுக்கிடையே முக்கியமாக மூன்று வேறுபாடுகள் உள்ளன. அவை:

1. வல நுரையீரலுக்கு மூன்று துண்டங்கள் உள்ளன. இட நுரையீரலில் இரண்டு துண்டங்கள்தாம் உள்ளன.

2. வல நுரையீரல் இட நுரையீரலை விடக் குட்டையானது. ஏனெனில் இப்பக்கம் பிரிப்புச் சுவர், அதனடியில் கல்லீரல் இருப்பதால் உயர்ந்திருக்கிறது.

3. வல நுரையீரல் இட நுரையீரலை விட அகலமானது. அதன் முன் விளிம்பில் இதயப் பள்ளம் இருப்பதில்லை.

நுரையீரலினுள்ளே உள்ள உறுப்புகள்

நுரையீரலினுள்ளே மூன்று முக்கிய உறுப்புகள் உள்ளன.

1. பிரிமூச்சுக் குழாயும் அதன் கிளைகளும் **(Bronchus and its branches)**

2. நுரையீரல் தமனியும் அதன் கிளைகளும் **(Pulmonary artery and its branches)**

3. இரண்டு நுரையீரல் சிரைகளான மேல் நுரையீரல் சிரை **(Superior pulmonary vein)** கீழ் நுரையீரல் சிரைகளின் **(Inferior pulmonary vein)** இணை கிளைகளுமாகும்.

சிறப்பான பிரிமூச்சுக் குழாய், மூச்சுக் குழாயிலிருந்து பிரிந்து கீழ் நோக்கியும், வெளி நோக்கியும் இறங்கி, நுரையீரலின் வேர்ப் பகுதியை வந்தடைகின்றது. நுரையீரல் தமனி நுரையீரல் தூரில்ருந்து பிரிந்து, படுக்கை வாட்டில் பிரிமூச்சுக் குழாயின் முன்னால் வந்து நுரையீரலின் வேர்ப்பகுதியை அடைகிறது. இரண்டு நுரையீரல் சிரைகளும் நுரையீரலின் வேர்ப்பகுதியின் முன்பக்கம் ஒன்றும், கீழ்ப்பக்கம் ஒன்றுமாக வெளியேறி இதயத்தின் இட இதயமுற்றத்திற்குச் செல்கின்றன.

பிரிமூச்சுக் குழாய் (Bronchus) *(படம் 129, 130)*

பிரிமூச்சுக் குழாய் நுரையீரலினுள் கிளைகளாகப் பிரிகிறது. சிறப்பான பிரிமூச்சுக் குழாயின் முதல்பிரிவுகளுக்கு இரண்டாம் வகைத் துண்டப் பிரிமூச்சுக் குழாய் **(Secondary lobar bronchi)** என்று பெயர்.

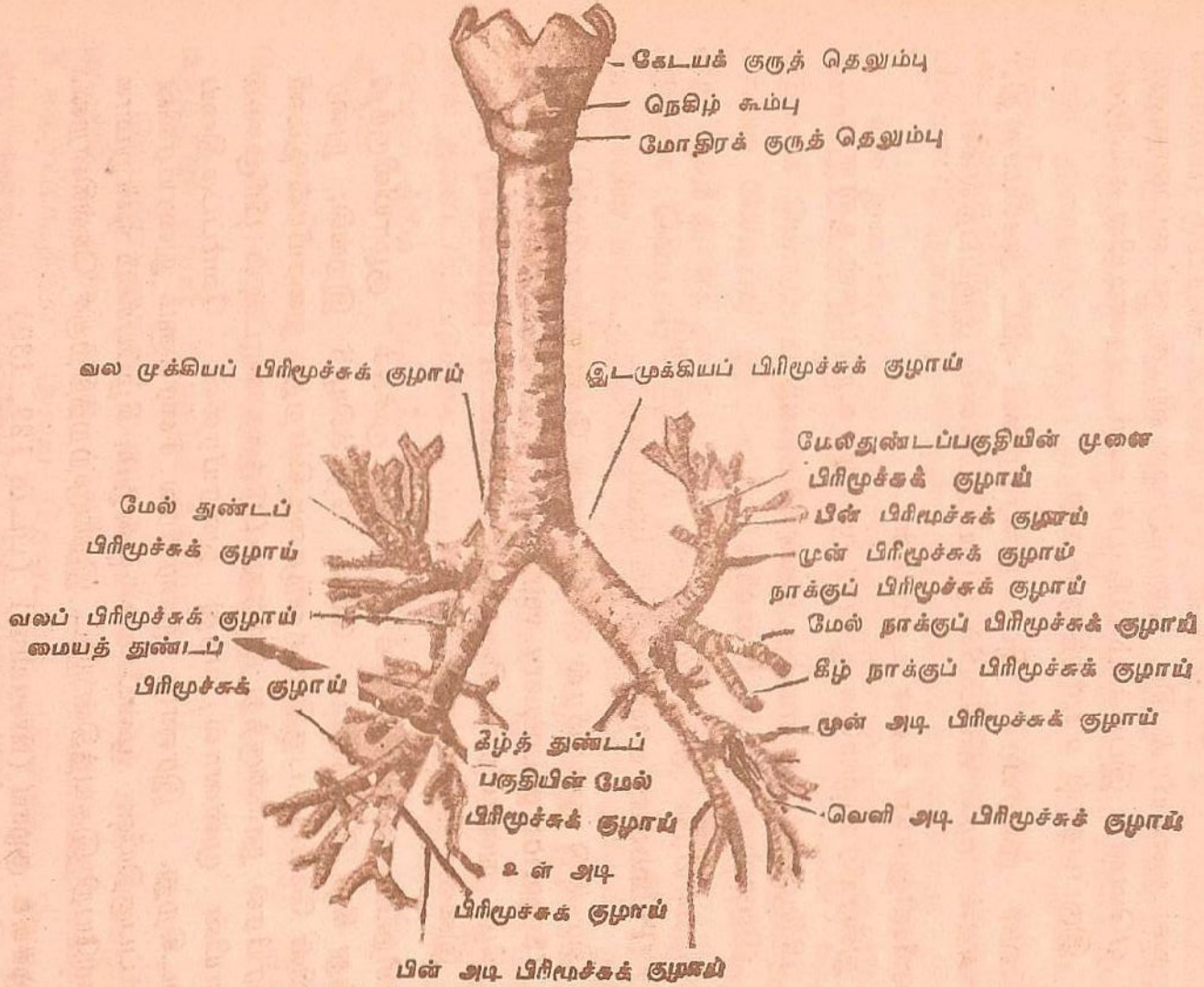

படம் 129. பிரிமூச்சுக் குழாய்ச் சிறுதுண்டங்கள்

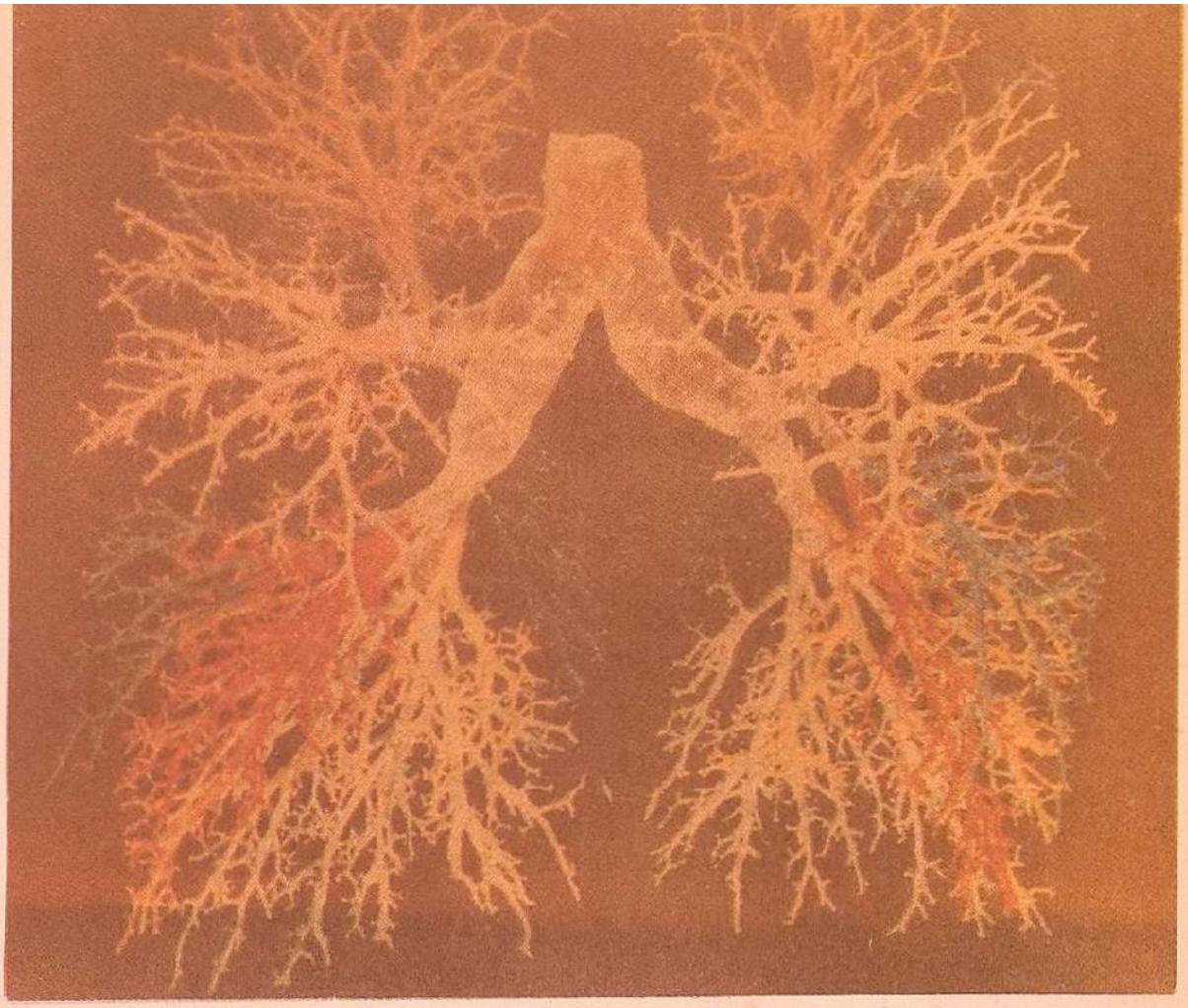

படம் 130. பிரிமூச்சுக் குழாய்ப் பிரிவுகள்

இடப் பக்கம், இரண்டு துண்டப் பிரிமூச்சுக் குழாய்களும், வலப் பக்கம் மூன்று துண்டப் பிரிமூச்சுக் குழாய்களும் இருக்கின்றன.

துண்டப் பிரிமூச்சுக் குழாய்கள் மூன்றாம் வகைக் கிளைகளாகப் (**Tertiary branches**) பிரிகின்றன. இந்த மூன்றாம் வகைக் கிளைகளுக்குச் சிறு துண்டப் பிரிமூச்சுக் குழாய்கள் (**Segmental bronchi**) என்று பெயர். இந்தச் சிறு துண்டப் பிரிமூச்சுக் குழாய்கள் மறுபடியும் கிளைகளாகப் பிரிகின்றன. சிறுதுண்டப் பிரிமூச்சுக்குழாய்களும், அவற்றின் கிளைகளும் சேர்ந்துள்ள நுரையீரலின் பிரிவுக்குப் பிரிமூச்சுக் குழாய்ச் சிறு துண்டங்கள் என்று பெயர். இப்பிரிவுகள் சிறு துண்டப் பிரிமூச்சுக் குழாய்கள் கிளைகளாகப் பிரிவதால் ஏற்படுகின்றன. அதன் ஆரம்பம் நுரையீரலின் வேர்ப்பகுதியின் பக்கத்தில் இருப்பதால் இந்தப் பிரிவுகள் கூம்பு உருவத்தைப் பெற்று அந்தக் கூம்பின் முனை

வேர்ப்பகுதியின் அருகிலும் அதன் அடி வெளிப்பகுதியிலும் இருக்கின்றன.

பிரிமூச்சுக் குழாய்ச் சிறு துண்டங்கள்
(Broncho pulmonary segments)

வலப் பக்கம் மேல் துண்டத்தில் மூன்று பிரிமூச்சுக் குழாய்ச் சிறு துண்டங்கள் உள்ளன. அவை:

1. முனைப் பிரிமூச்சுக் குழாய்ச் சிறுதுண்டம் (Apical segment)
2. பின் பிரிமூச்சுக் குழாய்ச் சிறுதுண்டம் (Posterior segment)
3. முன் பிரிமூச்சுக் குழாய்ச் சிறுதுண்டம் (Anterior segment)

நடுத்துண்டத்தில் இரு பிரிமூச்சுக் குழாய்ச் சிறு துண்டங்கள் உள்ளன. அவை:

4. வெளிப் பிரிமூச்சுக் குழாய்ச் சிறுதுண்டம் (Lateral segment)
5. உள்பிரிமூச்சுக் குழாய்ச் சிறுதுண்டம் (Medial segment)

கீழ்த் துண்டத்தில் ஐந்து பிரிமூச்சுக் குழாய்ச் சிறு துண்டங்கள் உள்ளன. அவை:

6. மேல் அல்லது முனை அடி பிரிமூச்சுக் குழாய்ச் சிறுதுண்டம் (Apical basal or superior basal)
7. உள் அடி பிரிமூச்சுக் குழாய்ச் சிறுதுண்டம் (Medial basal segment)
8. வெளி அடி பிரிமூச்சுக் குழாய்ச் சிறுதுண்டம் (Lateral basal segment)
9. முன் அடி பிரிமூச்சுக் குழாய்ச் சிறுதுண்டம் (Anterior basal segment)
10. பின் அடி பிரிமூச்சுக் குழாய்ச் சிறுதுண்டம் (Posterior basal segment)

இட நுரையீரலில் உள்ளவை

மேல் துண்டத்தில் ஐந்து பிரிமூச்சுக் குழாய்த் துண்டங்கள் உள்ளன. அவை:

1. முனை பிரிமூச்சு குழாய்ச் சிறுதுண்டம் (Apical segment)
2. பின் பிரிமூச்சுக் குழாய்ச் சிறுதுண்டம் (Posterior segment)

3. முன் பிரிமூச்சுக் குழாய்ச் சிறுதுண்டம் (Anterior segment)

4. மேல் நாக்குப் பிரிமூச்சுக் குழாய்ச் சிறுதுண்டம் (Superior lingular segment)

5. கீழ் நாக்குப் பிரிமூச்சுக் குழாய்ச் சிறுதுண்டம் (Inferior lingular segment)

கீழ்த்துண்டத்தில் ஐந்து பிரிமூச்சுக் குழாய்ச் சிறு துண்டங்கள் உள்ளன. அவை:

6. மேல் அல்லது முனை அடி பிரிமூச்சுக் குழாய்ச்சிறு துண்டம் (Apical or Superior basal segment)

7. உள் அடி பிரிமூச்சுக் குழாய்ச் சிறுதுண்டம் (Medial basal segment)

8. வெளி அடி பிரிமூச்சுக் குழாய்ச் சிறுதுண்டம் (Lateral basal segment)

9. முன் அடி பிரிமூச்சுக் குழாய்ச் சிறுதுண்டம் (Anterior basal segment)

10. பின் அடி பிரிமூச்சுக் குழாய்ச் சிறுதுண்டம் (Posterior basal segment) என்பவை.

வல நுரையீரலிலும் இட நுரையீரலிலும் பிரிமூச்சுக் குழாய்ச் சிறு துண்டங்கள் எண்ணிக்கையில் ஒரே மாதிரியாகக் கூறப்பட்டுள்ளன. இட நுரையீரலின் மேல் நாக்குப் பிரிமூச்சுக் குழாய்ச் சிறுதுண்டமும், கீழ் நாக்குப் பிரிமூச்சுக் குழாய்ச் சிறு துண்டமும் வல நுரையீரலின் நடுத்துண்டத்திலிருக்கும் இரு பிரிமூச்சுக் குழாய்ச் சிறுதுண்டங்களைப் போல இருந்தாலும் அவற்றை விட இவை சிறியவை. பெயரிலும் அவை வேறு பட்டிருப்பதைக் கவனிக்கவும்.

இட நுரையீரலில் மேல் துண்டத்தில் முனைப் பிரிமூச்சு குழாய்ச் சிறு துண்டமும், பின் பிரிமூச்சுக் குழாய்ச் சிறு துண்டமும் ஒரு மூலப் பிரிவிலிருந்து பிரியக்கூடும். அப்போது அம்மூலப்பிரிவிற்குப் பின் முனைப் பிரிமூச்சுக் குழாய்ச் சிறு துண்டம் (Apico posterior segment) என்று பெயர். மேலும், இட நுரையீரலின் கீழ்த்துண்டத்தில் உள்ளிருக்கும் பிரிவான உள்ளடி பிரிமூச்சுக்குழாய்ச் சிறுதுண்டம் மிகவும் சிறுத்துத்

தனியாகத் தென்படுவதில்லை. அது அப்பொழுது முன் அடி பிரிமூச்சுக்குழாய்ச் சிறு துண்டத்தின் ஒரு பிரிவாக இருக்கலாம்.

மருத்துவச் சிறப்பு (Applied Anatomy)

இப்பிரிவுகள் இழைமங்களினால் சுற்றப்பட்டிருக்கின்றன. ஒவ்வொன்றும் தனிப்பிரிவாகும். அவற்றைத் தனித்தனியாக அறுத்து எடுத்து விடலாம். ஆதலால் அவற்றின் உடற்கூறு மிகவும் முக்கியமானது. நுரையீரல் சிரைகளின் இணைகிளைகள் இப்பிரிவுகளுக்கிடையில் செல்கின்றன. நுரையீரல் தமனியின் கிளைகள் இப்பிரிவுகளுக்குள்ளே செல்கின்றன. படுத்த நிலையில் ஓர் அந்நியப் பொருள் மூச்சுக் குழாய்க்குள் இழுக்கப்படுமானால், அது கீழ்த்துண்டத்திலுள்ள மேல் பிரிவை வந்தடையும். இந்தப் பிரிவு அதன் பின் சீழ் ஏற்பட்டு நோய் வாய்ப்படும், இந்தச் சிறுதுண்டங்களைத் தனித்தனியாக எடுக்க முடிவதுடன் பல சிறுதுண்டங்களை ஒன்றாகச் சேர்த்தும் எடுக்க முடியும். இத்துடன் நுரையீரலின் துண்டங்களையும் மற்றும் முழு நுரையீரலையும் ஒரு பக்கம் எடுத்து விட முடியும். நுரையீரல் தமனியின் கிளைகள் நுரையீரலுக்குச் சிரை இரத்தம் கொண்டு வருகின்றன. இத்தமனியின் இரத்தம், நுரையீரலில் பிராண வாயு உள் செலுத்தப்படுவதற்காகவும் கரியமில வாயு அகற்றப்படுவதற்காகவும் கொண்டு வரப்படுகிறது. நுரையீரல் தமனியின் கிளைகள் பிரிமூச்சுக் குழாய்களின் பின் பக்கமாக உள்ளே நுழைகின்றன. ஒவ்வொரு நுரையீரல் துண்டத்திற்கும் ஒவ்வொரு தனி நுரையீரல் தமனியின் கிளை உள்ளது.

துண்டத்தின் பிரிவுகளான பிரிமூச்சுக் குழாய்த் துண்டங்களுக்குத் தனியான கிளைகள் உள்ளன. இப்பிரிவுகளின் சிறு பிரிவுகளுக்கும் தனித்தனியே கிளைகள் நுரையீரல் தமனியிலிருந்து கொடுக்கப்படுகின்றன. இச்சிறு பிரிவுகளில் பிரிமூச்சுக் குழாயும் நுரையீரல் தமனியின் கிளைகளும் நடுவில் இருக்கின்றன. இதனுடைய கடைசி தந்துகிகள் நுரையீரல் காற்றறைகளின் சுவர்களில் படர்ந்திருக்கின்றன. அவ்விடத்தில் காற்றறையிலிருக்கும் பிராணவாயு இரத்தக் குழாய்க்கும் இரத்தத்தில் இருக்கும் கரியமில வாயு காற்றறைக்கும் செல்கின்றன. எனவே, இவற்றிற்கிடையே ஒரு காற்றுப் பரிமாறல் நடைபெறுகிறது.

நுரையீரல் சிரைகள் பிராணவாயு செலுத்தப்பட்ட இரத்தத்தை நுரையீரலிலிருந்து எடுத்து இதயத்தின் இட இதய முற்றத்திற்கு எடுத்துச் செல்கின்றன. நுரையீரல் சிரையின் கிளைகள் துண்டங்களுக்கு இடையில் செல்கின்றன. ஒவ்வொரு பிரிமூச்சுக் குழாய்ச் சிறு துண்டத்திற்கும் ஒரு கிளை இருந்தாலும் அது அதனுள்ளே செல்லாமல் அதன் முன் பரப்பில் செல்கிறது. இச்சிரையின் கிளைகள் பிரிமூச்சுக் குழாய்ச் சிறு துண்டங்களுக்கிடையில் செல்வதுடன் நுரையீரலின் உள்பரப்பிலுள்ள வெடிப்புகளுக்கிடையில் உள்ள பரப்பிலும் செல்கின்றன. சில சிரைகள் வெடிப்பைக் கடந்து இரு துண்டங்களையும் இணைக்கின்றன. வல உள் அடி பிரிமூச்சுக் குழாய்த் துண்டத்தின் சிரை இடைத் துண்டத்தின் சிரையிலிருந்து வரக்கூடும். ஒரு நுரையீரலிலிருந்து இரண்டு சிரைகள் வெளிப்படுகின்றன. அவை மேல் நுரையீரல் சிரை, கீழ் நுரையீரல் சிரை என்பன. மேல் நுரையீரல் சிரை, வலப் பக்கத்தில் மேல் துண்டத்திலிருந்தும் நடுத்துண்டத்திலிருந்தும் வருகிறது. இடப் பக்கத்தில் மேல் துண்டத்திலிருந்து வருகிறது. கீழ் நுரையீரல் சிரை கீழ்த் துண்டங்களிலிருந்து இருபக்கங்களிலும் வருகிறது.

பகுத்தாய்வு

பிரிமூச்சுக் குழாய்களை எவ்வளவு தூரம் கழுவ முடியுமோ அவ்வளவு தூரம் கழுவிச் சுத்தப்படுத்தவும். சிறப்புப் பிரிமூச்சுக்குழாயைக் கைமின்கல விளக்கு (Torch light) கொண்டு வெளிச்சம் செலுத்தி அதனுள்ளே கிளைகள் பிரியுமிடத்தைப் பார்க்கவும். அது கொடுக்கும் தோற்றம் உயிருள்ள மனிதனிடம் Bronchoscopy என்ற கருவி மூலம் பார்க்கும் போது இருக்கும் தோற்றம் போல் இருக்கும்.

நுரையீரல் வேர்ப்பகுதியைச் சுற்றியுள்ள இழைமத்தை எடுக்கவும். முதலில் மேல் நுரையீரல் சிரையையும், அதனருகில் இருக்கும் பிரிமூச்சுக் குழாயையும் சுத்தப்படுத்தவும். பின் கீழாக இருக்கும் கீழ் நுரையீரல் சிரையையும் சுத்தப்படுத்தவும். பிரிமூச்சுக்குழாய் பிரியுமிடங்களில் நுரையீரல் நிணநீர்க் கழலைகள் இருப்பதைக் கவனிக்கவும். பிரிமூச்சுக் குழாய்களின் பின்னால் நுரையீரல் தமனியின் கிளைகள் செல்வதைக் காணவும் (படம் 131). சிறப்புப் பிரிமூச்சுக் குழாயைப் பின்னால்இழுத்தால், அதன்

பின்னால் பிரிமூச்சுக் குழாய்த் தமனிகள் செல்வதைக் காணலாம். வலப் பக்கம் ஒரு பிரிமூச்சுக் குழாய்த் தமனியும் இடப் பக்கம் இரண்டு பிரிமூச்சுக் குழாய்த் தமனிகளும் காணப்படும். இடப் பக்கமுள்ள தமனிகள், இறங்கும் பெருந்தமனியிலிருந்து வரு கின்றன. வலப் பிரிமூச்சுக் குழாய்த் தமனி, இட மேல்பிரிமூச்சுக் குழாய்த் தமனிகளில் மேல் தமனியிலிருந்து வரலாம் அல்லது பெருந்தமனியிலிருந்து உற்பத்தியாகும் வலப் பின் விலாத் தமனி களில் மேல் தமனிகளிடமிருந்து வரலாம். அநேகமாக இது 3-ஆவது அல்லது 4-ஆவது வலப் பின் விலாத் தமனிகளாக இருக் கலாம். இத்தமனிகள் நுரையீரலுக்குச் சத்துள்ள இரத்தத்தைக் கொண்டு செல்கின்றன. இந்த இரத்தம் நுரையீரல் சிரைகள்

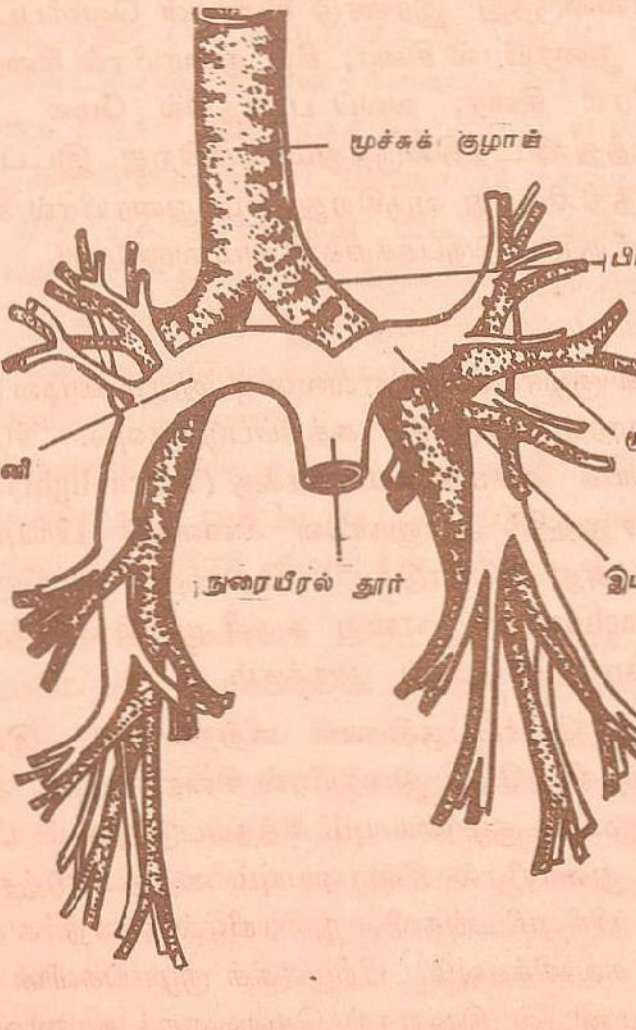

படம் 131. பிரிமூச்சுக் குழாய்கள், நுரையீரல் தமனிகள்

வழியாகத் திருப்பப் படலாம் அல்லது தனிப்பட்ட பிரிமூச்சுக் குழாய்ச் சிரைகளாலும் திருப்பப் படலாம். இந்தத் தனிப்பட்ட பிரிமூச்சுக் குழாய்ச் சிரைகள் ஒற்றைச் சிரையுடனோ, உதவி அரை ஒற்றைச் சிரையுடனோ இணைகின்றன. சில சமயங்களில் நுரையீரல் தமனிகள் சிறுத்திருந்தால் பிரிமூச்சுக் குழாய்த் தமனிகள் பெரிதாகக் காணப்படும்.

நுரையீரலின் நிணநீர்க் குழாய்களும், கழலைகளும்
(Lymph vessels and lymph nodes of the lung)

நிணநீர்க் குழாய்கள் இரண்டு பின்னல்களாக நுரையீரலில் இருக்கின்றன. ஒன்று மேலொட்டு நிணநீர்ப் பின்னல்; மற்றொன்று ஆழ நிணநீர்ப் பின்னல். மேலொட்டு நிணநீர்ப் பின்னல் நுரையீரலின் உள் உறையினடியில் இருக்கிறது. ஆழ் நிணநீர்ப் பின்னல் பிரிமூச்சுக் குழாயின் சீதச்சவ்வுக்கு (**Mucosa**) அடியிலும், பிரிமூச்சுக் குழாயைச் சுற்றியுள்ள இழைமத்திலும் (**Sub mucosa**) இருக்கிறது (படம் 132).

மேலொட்டு நிணநீர்ப் பின்னலிடமிருந்து வெளிச் செல்லும் நிணநீர்க்குழாய்கள் நுரையீரலின் பரப்பு வழியாகப் பிரிமூச்சு நுரையீரல் (**Broncho pulmonary**) கழலைகளுக்குச் செல்கின்றன. இவை நுரையீரலின் வேர்ப்பகுதியிலிருக்கின்றன. நுரையீரலின் முக்கியப் பிரிமூச்சுக்குழாயின் மேல் மூச்சுக் குழாய் பிரியுமிடத்திலிருந்து நுரையீரலின் வேர்ப்பகுதிவரை படர்ந்திருக்கும் கழலைகளுக்குள் மிகவும் வெளிப்புறமாக இருப்பது பிரிமூச்சு நுரையீரல் கழலைகள் ஆகும் (படம் 133). ஆழ நிணநீர்ப் பின்னல் நுரையீரல் இரத்தக் குழாய்களைத் தொடர்ந்து நுரையீரலின் வேர்ப்பகுதிக்கு வருகின்றது. இந்த ஆழ நிணநீர்க் குழாய்களுடன் மேலொட்டு நிணநீர்க் குழாய்களும் வந்திணைகின்றன. அவை நுரையீரலிலுள்ள நுரையீரல் நிணநீர்க் கழலைகளுக்குச் சென்று அவற்றைத் தாண்டி, பிரிமூச்சு நுரையீரல் நிணநீர்க் கழலைகளுக்குச் செல்கின்றன. பிரிமூச்சு நுரையீரல் கழலைகள் உள்புறமாக இருக்கும் மூச்சுக்குழாய் பிரிமூச்சுக்குழாய் நிணநீர்க் கழலைகளுடன் இணைகின்றன. அங்கிருந்து பிரிமூச்சு இடைநுரையீரல் தூர் (**Broncho mediastinal trunk**) வழியாக மேல்கைத்தசைத் தலைநோக்குச் சென்று

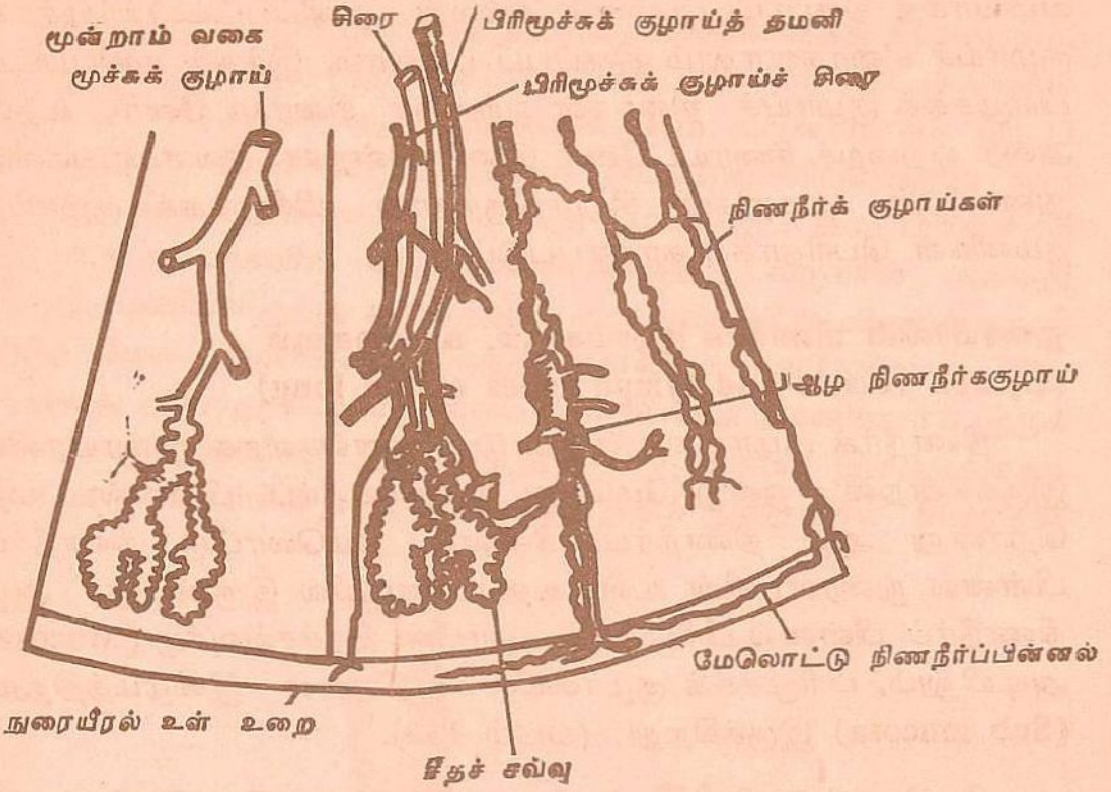

படம் 132. நுரையீரலின் நிணநீர்க் குழாய்கள்

யையோ மார்பகப்பெருநாளத்தையோ அடைகிறது. பிரிமூச்சு இடைநுரையீரல் தூர் மூச்சுக் குழாயின் வெளிப்புறமாக மேலேறுகிறது. அப்போது அது நெஞ்சுப்பட்டை (Parasternal) நிணநீர்க் கழலைகளிடமிருந்தும் நிணநீர் பெறுகிறது.. நுரையீரலின் நிணநீர் சில சமயங்களில் பின் இடைநுரையீரல் கழலைகளுக்கும் (Posterior mediastinal lymph nodes), ஆழ் கழுத்து நிணநீர்க் கழலைகளுக்கும் (Deep cervical lymph nodes) செல்லலாம். நுரையீரல் நிணநீர்க் கழலைகள் ஐந்து பிரிவுகளாக இருப்பதைக் கவனிக்கவும். அவை:

1. நுரையீரலுக்குள் – நுரையீரல் கழலைகள் (Pulmonary nodes)
2. நுரையீரல் – வேர்ப்பகுதியில் – பிரிமூச்சு நுரையீரல் கழலைகள். (Broncho pulmonary nodes)
3. இரண்டு முக்கியப் பிரிமூச்சுக் குழாய்களுக்குமிடையே உள்ள கோணத்தினடியில் கீழ் மூச்சுக்குழாய் பிரிமூச்சுக்குழாய் (Inferior tracheo bronchial) நிணநீர்க் கழலைகள்
4. மூச்சுக் குழாய்க்கும், முக்கியப் பிரிமூச்சுக் குழாய்க்கும் உள்ள கோணத்தின் வெளிப் பகுதியில் – மேல் மூச்சுக்குழாய் பிரி

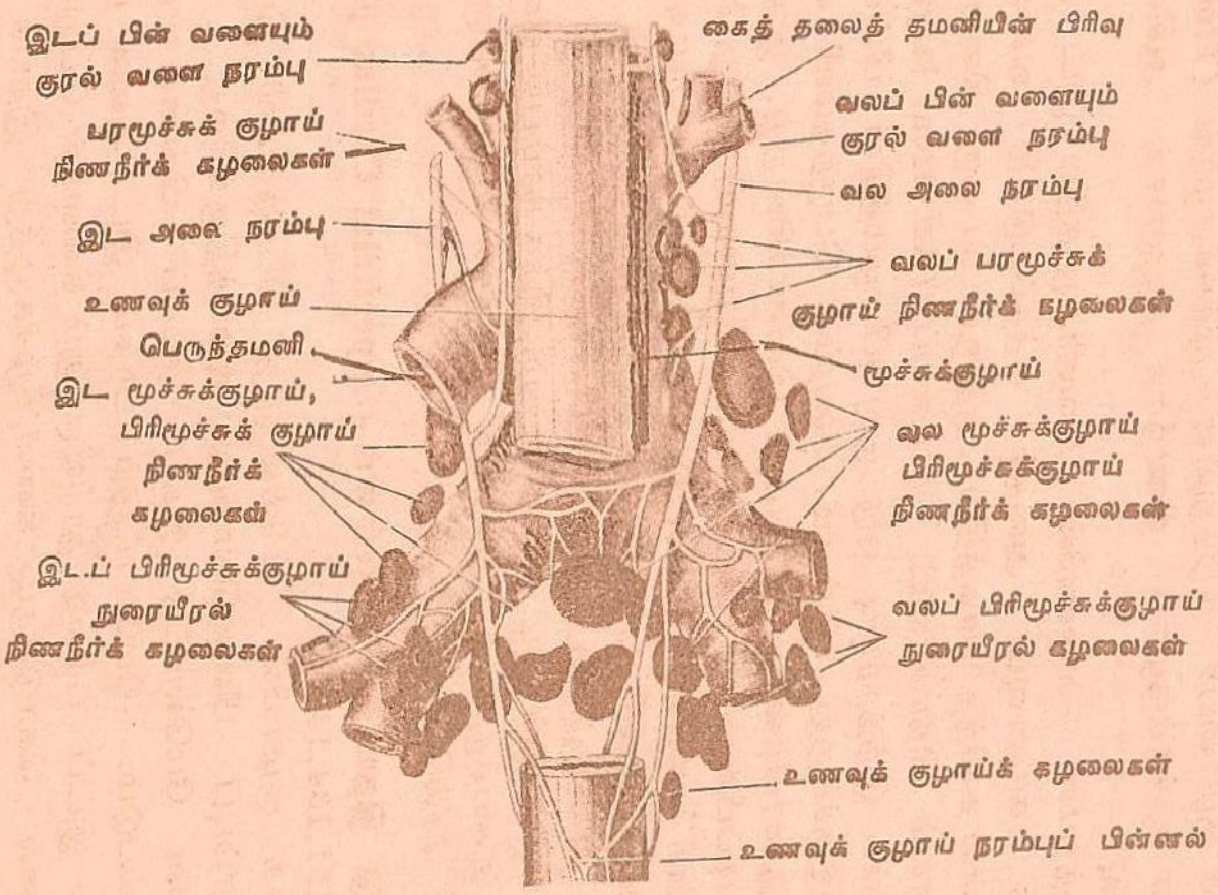

படம் 133. நுரையீரலின் நிணநீர்க் கழலைகள்

மூச்சுக்குழாய் (Superior tracheo bronchial) நிணநீர்க் கழலைகள்.

5. மூச்சுக் குழாயைச் சூழ்ந்துள்ள – மூச்சுக்குழாய் (Tracheal) பாரா மூச்சுக்குழாய் நிணநீர்க் கழலைகள் ஆகியவை.

பகுத்தாய்வு

பெருந்தமனி வளைவின் வெளிப்புறத்தில் இட அலை நரம்பைக் காணவும். அதைச் சுத்தப்படுத்தி வளைவின் அடியிலுள்ள கவிந்த பாகத்தில் அதனுடைய ஒரு கிளையான பின்வளையும் தொண்டை நரம்பைப் (Recurrent laryngeal) பார்க்கவும். இந்தநரம்பு ஒரு முடிப்பிழைமத்தின் பின்னால், கீழாக இருக்கிறது. இம்முடிப்பிழைமம் பெருந்தமனி வளை வையும், நுரையீரல் தமனியையும் இணைக்கின்றது. இதற்குத் 'தமனி முடிப்பிழைமம்' (Ligamentum arteriosum) என்று பெயர். பெருந்தமனி வளைவின் மேல், இதய நரம்புகளைப் பார்க்கவும். அவை பெருந்தமனி வளைவின் கவிந்த பாகத்துக்குள் செல் கின்றன. அங்கிருக்கும் நரம்புப் பின்னல் மேலொட்டு இதய நரம்புப் பின்னலின் இட முனையாகும். இந்த நரம்புப் பின்னலி லிருந்து இதயத்துக்கும், பெரும் இரத்தக் குழாய்களுக்கும் நரம்புகள் செல்கின்றன.

மேலொட்டு இதய நரம்புப் பின்னல் (Superficial Cardiac plexus) (படம் 121,134,135.136).

மூச்சுக் குழாயின் பிரிவிலிருந்து பெருந்தமனி வளைவு வரை நரம்புப் பின்னலொன்று அமைந்திருக்கிறது. அதன் இட முனை மேலொட்டு இதய நரம்புப் பின்னல் என்று அழைக்கப்படும். மேலொட்டுப் பாகம் இட அலை நரம்பி லிருந்தும் இடப் பரிவுத் தூரிலிருந்தும் கிளைகள் பெறுகிறது. இட அலை கொடுக்கும் கிளை கீழ்க்கழுத்து இதயக் கிளை (Inferior cervical cardiac branch) எனப்படும். பரிவுத் தூரிலிருந்து வருவது மேல் கழுத்து இதயக் கிளை (Superior cervical cardiac branch) எனப்படும், இங்கிருந்து நரம்புகள் இதயத்துக்கு நுரையீரல் தூருக்கு (Pulmonary trank) அருகில் செல்கின்றன. ஒரு நரம்பு முடிச்சு இந்தப் பின்னலில் இருக் கலாம். அதற்கு இதய நரம்பு முடிச்சு (Cardiac ganglion) என்று பெயர். அது பெருந்தமனி வளைவிற்குக் கீழே தமனி முடிப்பிழைமத்திற்கு (Ligamentum arteriosum) வலப் பக்கத் திலும் இருக்கிறது. மேலொட்டு இதய நரம்புப் பின்னல் ஆழ

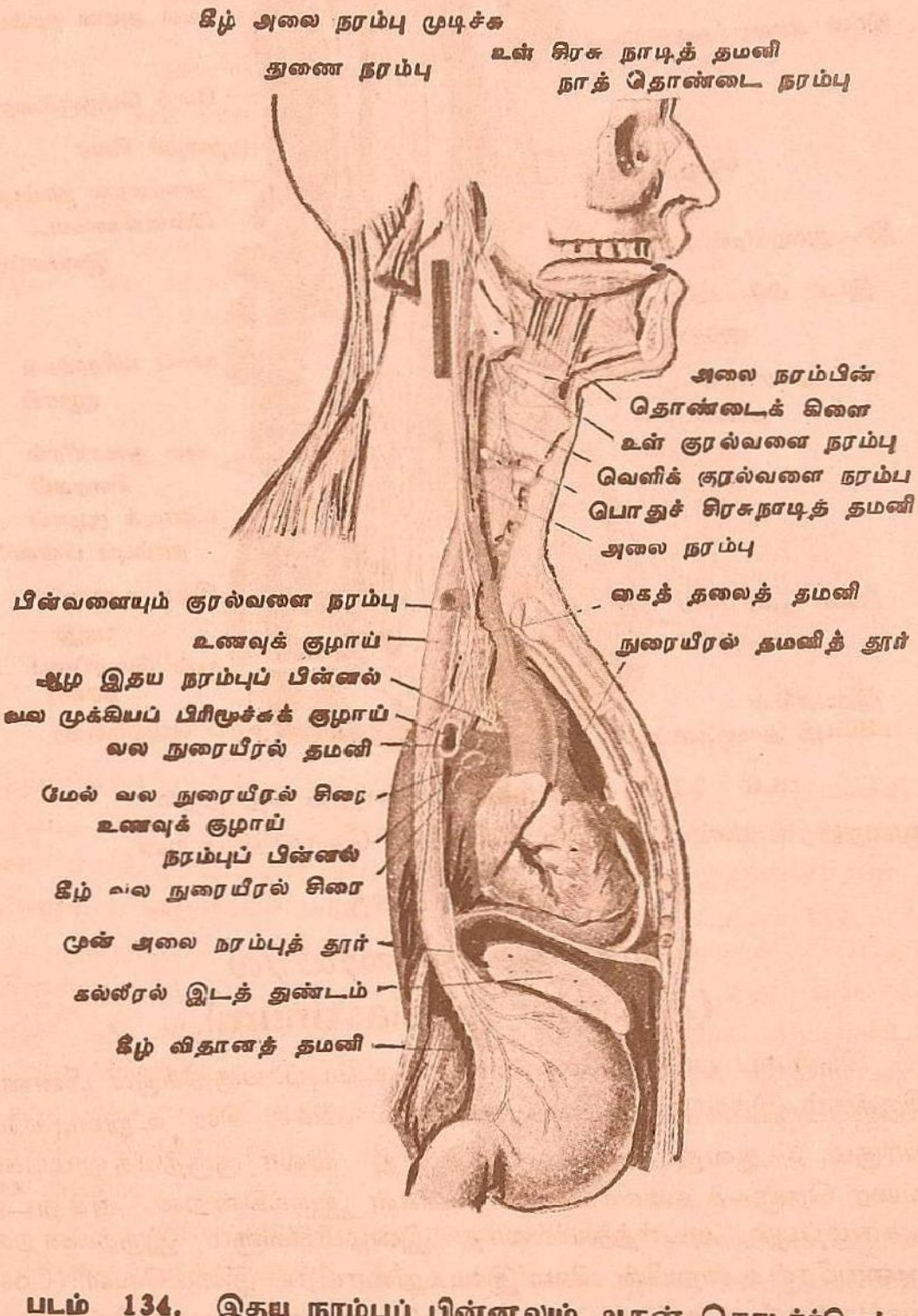

படம் 134. இதய நரம்புப் பின்னலும் அதன் தொடர்ச்சியும்

இதய நரம்புப் பின்னலுக்கும் (Deep cardiac plexus), வல மகுட நரம்புப் பின்னலுக்கும் (Right coronary plexus) இட முன்

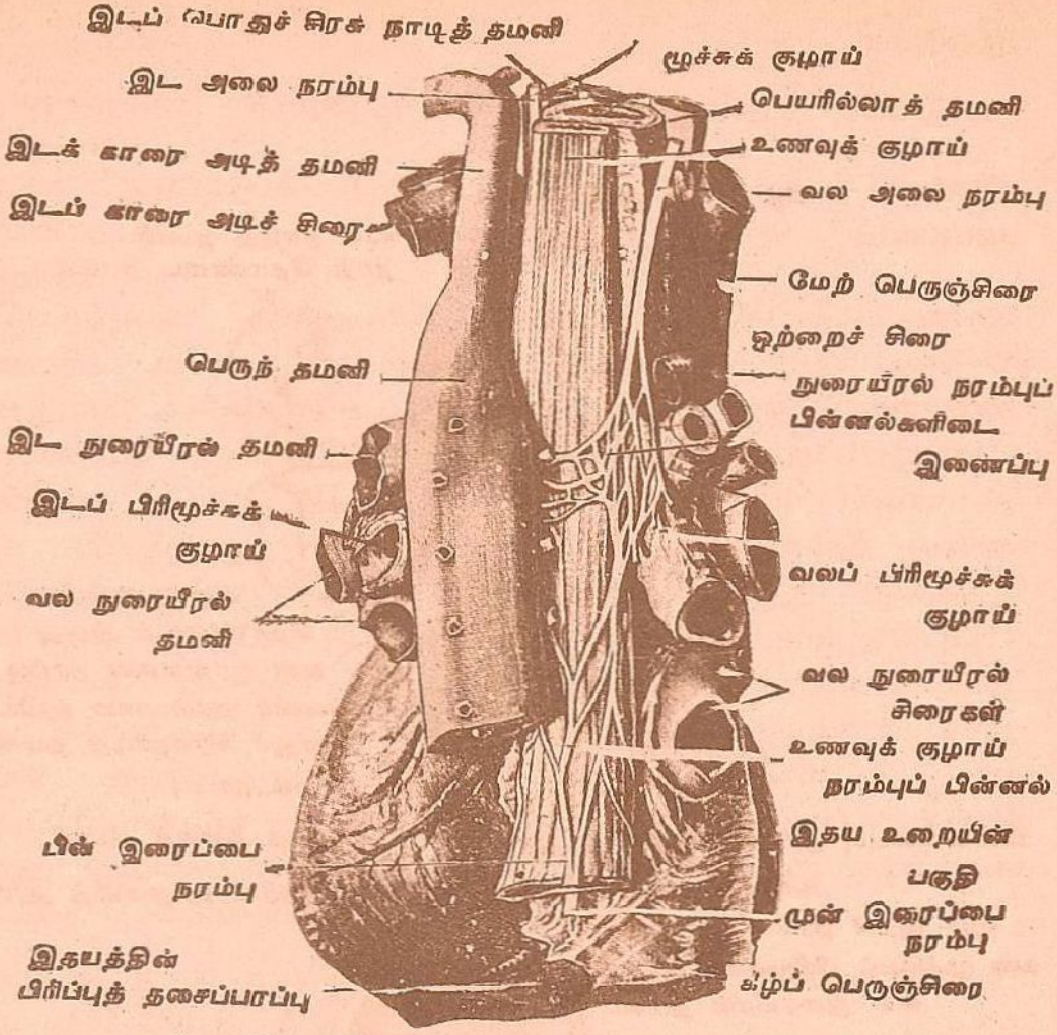

படம் 135. இதயத்தின் பின்புறத் தோற்றம்

நுரையீரல் பின்னலுக்கும் கிளைகள் கொடுக்கின்றன.

இயல் – 5

முன் இடைநுரையீரல்
(Anterior mediastinum)

நெஞ்சுப் பட்டை எலும்பின் உடம்புப் பகுதிக்குப் பின்னாலிருக்கும் இந்த இடத்தில் இருப்பவை மிகச் சில உறுப்புகளேயாகும். 3-ஆவது அல்லது 4-ஆவது விலா குருத்தெலும்புகள் வரை நெஞ்சுக் கணையச் சுரப்பிகள் இருக்கின்றன. அத்துடன் கொழுப்பும், அடர்த்தியில்லாத இழைமங்களும் இருக்கின்றன. நுரையீரல் உறையின் விலா இடைநுரையீரல் இடைவெளி (Costo **mediastinal recess**) இப்பகுதியில் இருக்கிறது. அதன் பின் இதய உறையும் பெரும் இரத்தக் குழாய்களும் முன் இடைநுரையீரலின் பின் சுவராக விளங்குகின்றன. இவைதவிர, இவ்விடத்தில் நெஞ்சுவிலா இதய உறை முடிப்பிழைமங்கள் (Sterno pericardial

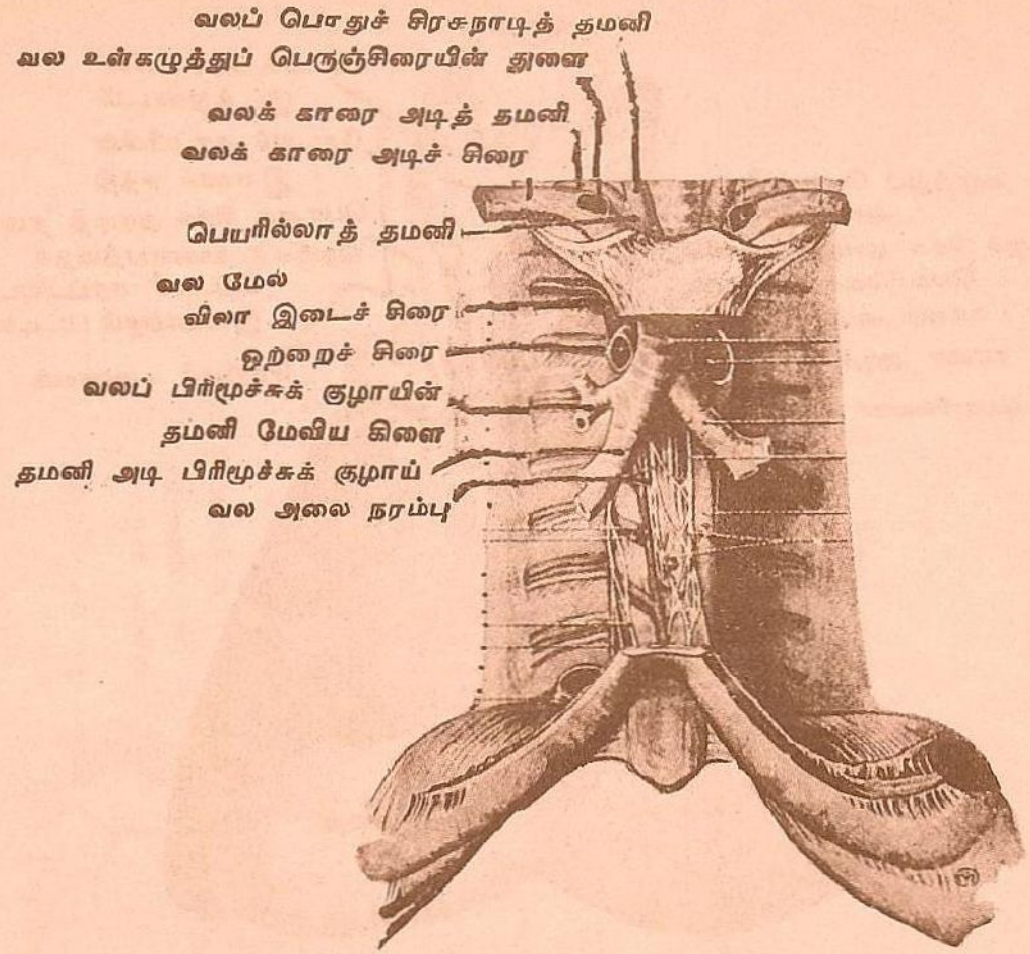

படம் 136. பின் இடைநுரையீரல்

ligaments) படுக்கை நெஞ்சுத் தசை உள் நெஞ்சுத் தமனியின் இடை நுரையீரல் கிளைகள், நிணநீர்க் கழலைகள் நெஞ்சுக் கணையச் சுரப்பியின் சிறிய பகுதி ஆகியவை இருக்கின்றன.

நெஞ்சுக் கணையச் சுரப்பி (Thymus gland) (படம் 137, 138)

இச்சுரப்பி பிறந்த குழந்தையிடம் மிகவும் பெரிதாக இருக்கும். பருவ வயது வரை (Puberty) அது வளர்ந்து வருகிறது. அதற்குப் பிறகு அது சிறுத்து விடுகிறது. அதனுடைய அளவு வேறுபட்டதாய் இருக்கும். சாதாரணமாக அது இரண்டு துண்டங்களாக இருக்கும். அதனுள் நிணநீர்த் திசுக்களும், இழைமங்களும், கொழுப்பும் நிறைந்திருக்கும்.

பகுத்தாய்வு

இச் சுரப்பியைச் சுற்றியுள்ள கொழுப்பையும், இழைமத்தையும் அகற்றவும். இச் சுரப்பியை இதய உறையிலிருந்து பிரித்தெடுக்கவும். அப்படி எடுக்கும் போது அதனுள் நுழையும் தமனிகளையும் வெளியேறும் சிரைகளையும் கவனிக்கவும்.

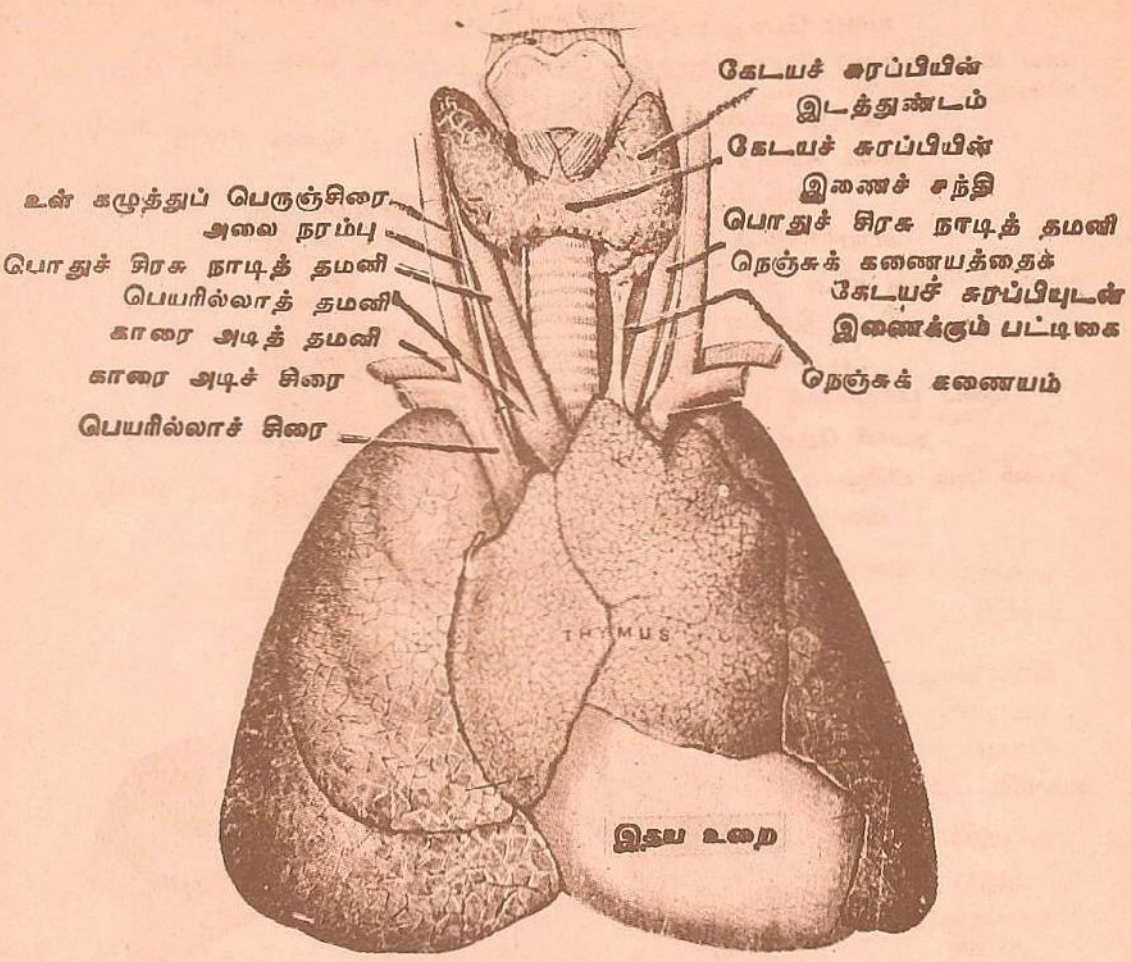

படம் 137. பிறந்த குழந்தையின் நெஞ்சுக் கணையச் சுரப்பி

அதற்கும் மார்பென்பு மேற்பகுதிக்கும் (Manubrium) அருகில் இட மேல்கைத் த்லைநோக்குச் சிரையை வந்தடையும் ஒருசிரை இக் கணையச் சுரப்பியின் ஆழப்பரப்பிலிருந்து வருவதைக் காண லாம். அதற்கு உள் நெஞ்சுத்தமனியிலிருந்து கிளைகள் வருவதைப் பார்க்கலாம். சில சமயங்களில் பெருந்தமனியிடமிருந்தும் கிளைகள் வரலாம்.

இயல்-6

மைய இடைநுரையீரல
(Middle mediastinum)

இதய உறை: (Pericardium) (படம் 139) இதய உறைக்கு மூன்று அடுக்குகள் இருக்கின்றன. அவை வெளி இழைம அடுக்கு

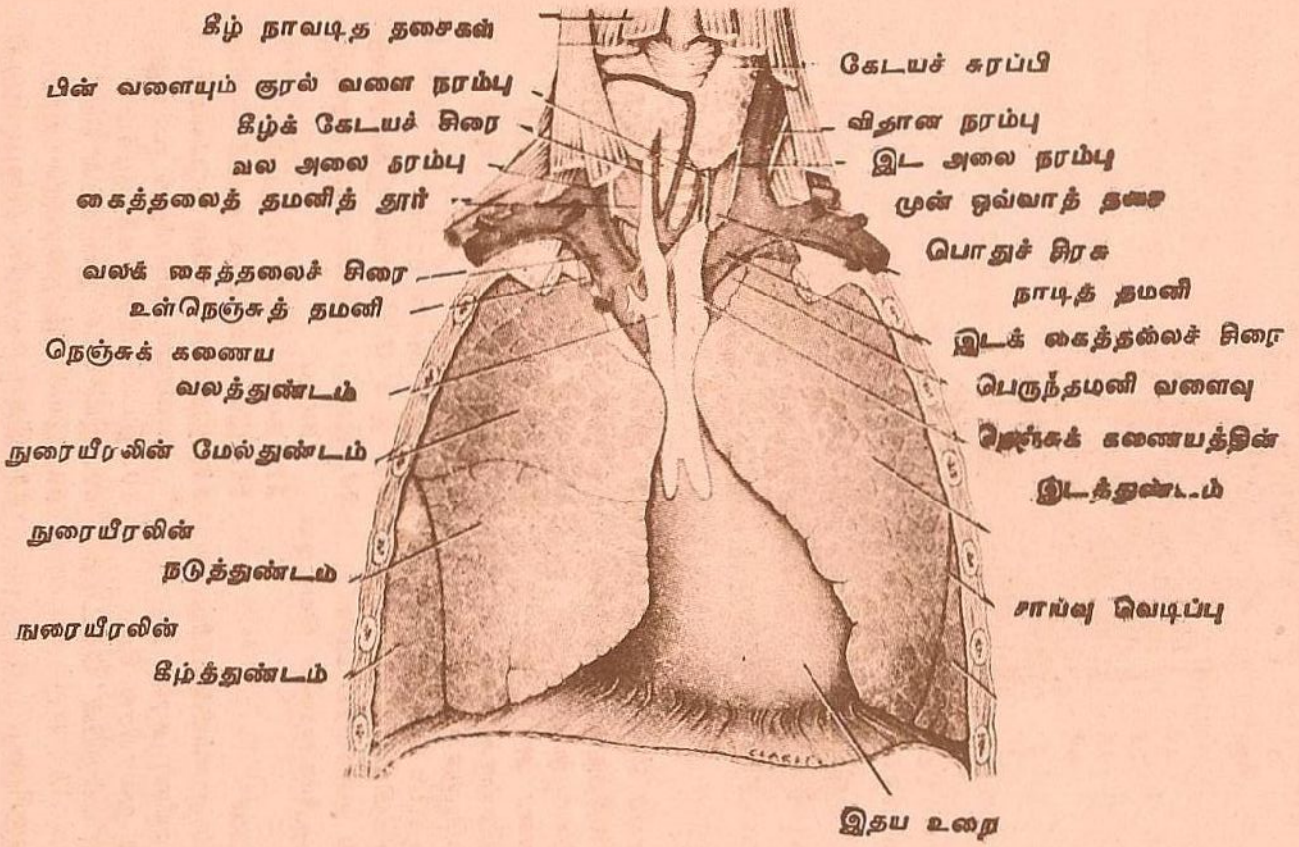

படம் 138. மனிதனின் நெஞ்சுக் கணையச் சுரப்பி

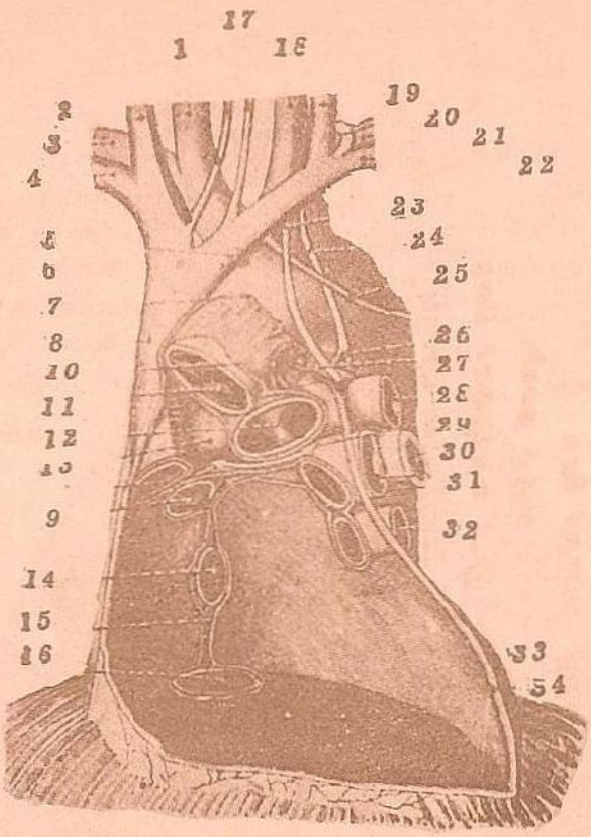

1. வலப்பொதுச் சிரசு நாடித்தமனி
2. வல உள்கழுத்துப் பெருஞ்சிரை
3. வலக் காரை அடித் தமனி
4. வலக் காரை அடிச் சிரை
5. இட உள்நெஞ்சுச் சிரை
6. வல உள்நெஞ்சுச் சிரை
7. இதயஉறையின் வெட்டிய விளிம்பு
8. மேற்பெருஞ்சிரை
9. வல மேல் நுரையீரல் சிரை
10. அக இதய நீர்உறையின் வெட்டிய விளிம்பு
11. பெருந்தமனி
12. நுரையீரல் தமனியின் பிரிவு
13. வல நுரையீரல் தமனி
14. வலக் கீழ் நுரையீரல் சிரை
15. இதய நீர் உறையின் வெட்டிய பகுதி
16. கீழ்ப்பெருஞ்சிரை
17. கீழ்க் கேடயச் சிரை
18. இடப் பொதுச் சிர'சு நாடித் தமனி
19. இட உள்கழுத்துப் பெருஞ்சிரை
20. நெஞ்சுக்குழாய்
21. இடக் காரை அடித் தமனி
22. இடக் காரை அடிச் சிரை
23. இட விதான நரம்பு
24. இட அலை நரம்பு
25. இட மேல் விலா இடைச்சிரை
26. இடப் பின்வளையும் குரல்வளை நரம்பு
27. தமனி முடிப் பிணையம்
28. இட நுரைர்யீரல் தமனி
29. இதய உறையின் படுக்கைப் புரையில் அம்புக்குறி உள்ளது
30. இடப் பிரிமூச்சுக் குழாய்
31. இட மேல் நுரையீரல் சிரை
32. இடக் கீழ் நுரையீரல் சிரை
33. இதய உறையின் இழைமப்பகுதி
34. புற இதய நீர் உறை

படம் 139. இதய உறையின் பின்பாகம

(Outer fibrous layer), இதய நீர் உறையின் (Serous) வெளி அடுக்கு (Parietal layer), உள் அடுக்கு (Visceral layer) என்பன. இதய நீர்உறையின் வெளி அடுக்கு வெளி இழைம அடுக்கின் உள்புறத்தை மூடியிருக்கிறது. இதய நீர் உறையின் உள் அடுக்கு இதயத்தையும் அதனுடைய பெரும் இரத்தக் குழாய்களையும் மூடியிருக்கிறது. இதய நீர் உறையின் இரண்டு அடுக்குகளுக்கு மிடையில் ஈரப்பசையிருக்கிறது. இதயம் இயங்கும்போது இந்த அடுக்குகள் ஒன்றுடன் ஒன்று உராயாமல் இந்த ஈரப்பசை காத்துக் கொள்கிறது.

இதய உறை ஒரு பை போல இருக்கிறது. இரண்டு அடுக்குகள் கொண்ட இந்தப் பைக்குள் இதயம் மேலிருந்து பின் வழியாகத் திணிக்கப்பட்டிருக்கிறது. பெருந்தமனிகளும் சிரைகளும் இதயத்தை விட்டு வெளிவருமிடத்தில் இதய உறைகள் அவற்றையும் தொடர்ந்து சுற்றியிருக்கின்றன. தமனிகளுக்கு ஒரு தனிஉறையாகவும் சிரைகளுக்கு ஒரு தனி உறையாகவும் இதய நீர் உறை தொடர்கிறது. இழைம இதய உறை இவற்றுக்கு மேலாக மூடி இரத்தக் குழாய்களின் பரப்பில் ஒட்டிக் கொள்கிறது. ஒட்டிக்கொள்ளுமிடத்தினடியில் இதய நீர் உறையின் இரண்டு அடுக்குகளும் ஒன்றுடன் ஒன்று தொடர்ந்து கொள்கின்றன

இதயம் ஒரு கூம்பாக இருப்பதால் அதை மூடியிருக்கும் இதய உறையும் கூம்பு போல் அமைந்திருக்கிறது. அதன் அடிப்பகுதி பிரிப்புத் தசையின் மேல் அமர்ந்திருக்கிறது. இந்த இடத்தில் இதயத்தின் வெளி உறையான இழைம வெளி உறை பிரிப்புத் தசையின் மையத்தசை நாணுடன் ஒட்டியிருக்கிறது. இந்த இடத்தில் பிரிப்புத் தசையைத் துளைத்து நெஞ்சுக்குள் வரும் கீழ்ப்பெருஞ்சிரை இதய உறையைத் துளைத்து இதயத்திற்குள் செல்கிறது. பிரிப்புத் தசைக்குச் கீழே கல்லீரல், உணவுப்பை முதலியன இருக்கின்றன. இழைம இதய உறையின் முனையில் அதைத் துளைத்துப் பெருந்தமனியும், நுரையீரல் தூரும் வெளி வருகின்றன. பெருந்தமனி மேலாகவும் முன்பாகவும் இருந்து முன்பாகத் துளைக்கிறது. நுரையீரல் தூர் பின்பாகவும் கீழாகவும் துளைக்கிறது.

இதயத்தை மூடியிருக்கும் இதய நீர் உறை (Serous

pericardium) பெரும் இரத்தக் குழாய்களை மூடும்போது அவற்றைத் தனித்தனியாக மூடுகிறது. வலப் பக்கம் அது மேற் பெருஞ்சிரை, கீழ்ப்பெருஞ்சிரை, இரு வல நுரையீரல் சிரைகள் ஆகியவற்றை மூடியிருக்கிறது.

இடப்பக்கம் அது இரண்டு நுரையீரல் சிரைகளை மட்டும் மூடுகிறது. சிரைகளின் இதய உறையின் வல, இடப் பாகங்களுக்கிடையில் உள்ள இடைவெளி இதய உறையின் சாய்ந்த புரை **(Oblique sinus)** எனப்படும். இதயநீர் உறையின் தமனிகளைச் சுற்றியுள்ள பாகத்திற்கும் சிரைகளைச் சுற்றியிருக்கும் பாகத்திற்கும் இடையே உள்ள இடைவெளி இதய உறையின் படுக்கைப் புரை **(Transverse sinus)** என்று அழைக்கப்படும். இந்தப் புரைகள், தமனிகளும் சிரைகளும் இரத்த ஓட்டத்தினால் விரிந்து அசையும்போது இடம்கொடுத்து உதவுகின்றன.

இதய உறை நெஞ்சுப் பட்டை எலும்புக்கும் அதையொட்டி இருபக்கமும் அதனுடன் இணைந்திருக்கும் 2 முதல் 6 வரையுள்ள விலாக் குருத்தெலும்புகளுக்கும் பின்னாலிருக்கிறது. இவற்றுக்கிடையே முன் இடைநுரையீரல் இருக்கின்றது. நுரையீரலின் ஒரு பகுதி, நுரையீரல் உறை முதலியன வெளி ஓரமாக இதய உறைக்கு முன்னால் இருக்கின்றன. மேலும், இந்த இடத்தில் நெஞ்சுப் பட்டை எலும்பின் மேல், கீழ்ப்பாகங்களை இதய உறையுடன் இரண்டு முடிப்பிழைமங்கள் இணைக்கின்றன. அவற்றை நெஞ்சுவிலா இதயஉறை முடிப்பிழைமங்கள் **(Sterno pericardial ligaments)** என்று அழைக்கிறார்கள். இட நுரையீரல் உறை இடப்பக்கமாக ஒதுங்கிச் செல்லும்போது இதய உறை நெஞ்சுப் பட்டை எலும்பையும், படுக்கை நெஞ்சுத் தசையையும் தொட்டுக் கொண்டிருக்கிறது. சற்று இடப் பக்கம் தள்ளி இட நுரையீரல் உறையின் முன் விளிம்பு மூடிக் கொண்டிருக்கிறது. இட நுரையீரலின் குறைபட்ட இடத்தில் ஆழ மூச்சிழுக்கும்போதுதான் நுரையீரல் இந்த இடத்தை நிரப்புகிறது.

இதய உறையின் வெளிப் பரப்புகள் இடை நுரையீரல் உறையையும், விதான நரம்பையும் தொட்டுக் கொண்டிருக்கின்றன. இதய உறையின் பின் பரப்பும் வெளிப்பாப்பும்

இணையுமிடத்தில் நுரையீரல் சிரைகள் இதய உறையைத் துளைக்கின்றன. இதய உறையின் பின் பரப்பில் உணவுக் குழாய், இறங்கும் பெருந்தமனி, முள்ளெலும்புத் தொடர் முதலியவை இருக்கின்றன.

பகுத்தாய்வு

விதான நரம்பின் முன்னால் இதய உறையில் ஒரு செங்குத்தான கோடு கிழித்து இதய உறையை இரு பக்கங்களிலும் கிழிக்கவும். இவற்றின் கீழ்முனையில் பிரிப்புத் தசைக்கு 1. செ.மீ. மேலாக ஒரு படுக்கைக் கோடு இவற்றை இணைக்குமாறு போட்டு அதன் மேல் இதய உறையைக் கிழிக்கவும். இப்படிக் கிழிக்கப்பட்ட இதய உறையின் பகுதியை மேல் பக்கமாக ஒதுக்கவும். இதய உறை இடைவெளியைப் பார்க்கவும். மேலே ஒதுக்கப்பட்ட இதய உறையின் பகுதி மேற்பெருஞ்சிரை, பெருந்தமனி, நுரையீரல் தூர் ஆகியவற்றுடன் ஒட்டியிருப்பதைக் கவனிக்கவும். ஒட்டியிருக்குமிடத்தில் ஒரு சிறிது இடம் விட்டு இதய உறையின் பகுதியை அறுத்து எடுத்துவிடவும். இப்பொழுது இதயத்தின் நெஞ்சுவிலாப் பரப்பு தென்படும். (படம் 118) நெஞ்சுவிலாப் பரப்பில் வல இதயமுற்றமும் வல உட்குழிவும் முக்கியப் பங்கு பெறுகின்றன. இட ஓரத்தில் சிறிய இடத்தை இட உட்குழிவு நிரப்பிக் கொண்டிருக்கிறது. இப்பரப்பின் முனை இடப் பக்கம் கீழே இருக்கிறது. இம்முனை இதயத்தின் முனையுமாகும். அது இட உட்குழிவால் ஆனது. இதயமுற்றங்களுக்கும், உட்குழிவுகளுக்கும் இடையே மகுடப் பள்ளம் **(Coronary sulcus)** இருக்கிறது. இதற்கு இதய முற்ற உட்குழிவுப் பள்ளம் என்றும் பெயர். நெஞ்சுவிலாப் பரப்பில் இப்பள்ளம் மேலேறும் பெருந்தமனியின் வேர்ப்பகுதியிலிருந்து, இதயத்தின் வல விளிம்பு பிரிப்புத் தசைப் பரப்பைச் சேரும் இடம் வரை செல்கிறது. அது இப்பரப்பை இதயமுற்றப் பாகம், உட்குழிவுப் பாகம் என இரண்டு பிரிவுகளாகப் பிரிக்கிறது. இப்பள்ளத்தின் இடப் பக்கமுள்ள உட்குழிவுப் பள்ளத்தை மற்றொரு பள்ளம் இரண்டு பிரிவுகளாகப் பிரிக்கிறது. இது இட உட்குழிவுக்கும் வல உட்குழிவுக்கும் இடையே முன்பக்கம் இருப்பதால் இதை முன் உட்குழிவுப்

பள்ளம் (Anterior inter ventricular groove) என்று சொல்வர். இந்தப் பள்ளத்தில் இட மகுடத் தமனியின் முன் உட்குழிவு இடை வெளிக்கிளையும் (Anterior inter ventricular branch), பெரிய இதயச் சிரையும் (Great cardiac vein) இருக்கின்றன. இந்தப் பள்ளத்தினடியில்தான் உட்குழிவு இடைச்சுவர் முன்பரப்பை வந்து ஒட்டுகிறது. வல உட்குழிவு கீழே அகன்றும் மேலே சுருங்கியும் இருப்பதைக் காணவும். மேலே யிருக்கும் சுருங்கிய பாகம் வல உட்குழிவின் கூம்புப் புழை என்று அழைக்கப்படும். அது மேலே நுரையீரல் தூருடன் தொடர்கிறது. இந்தக் கூம்புப் புழைக்குப் பின்னால் பெருந்தமனி மறைக்கப்படுவதால் பெருந்தமனி இட உட்குழிவி லிருந்து ஆரம்பிக்குமிடம் தெரியாது. மாறாகப், பெருந் தமனி கூம்புப் புழைக்கு வலப்புறம் இருப்பது போன்ற ஒரு பொய்யான தோற்றம் தெரியும்.

நெஞ்சு விலாப்பரப்பின் இடவிளிம்பில் இட உட்குழிவு அடைத்துக் கொண்டிருக்கிறது. மேலே சிறிது இடத்தில் இட இதயக்காதுமடல் தென்படுகிறது. இந்த விளிம்பு வெளிப் பக்கம் குவிந்திருக்கிறது.

இதய நீர் உறை (Serous pericardium)

இது ஒரு மெல்லிய விரிந்து சுருங்கும் தன்மை பெற்ற திசு அடுக்கு. இந்த அடுக்கு வெளிப்பக்கமுள்ள இதய உறையின் உள்பக்கத்தை ஒட்டியிருப்பதுடன் உள்ளாக இருக்கும் இதயத் தின் வெளிப்பக்கத்தையும் ஒட்டியிருக்கிறது. இது இழைம இதய உறையை ஒட்டியிருக்கும் இடத்தை இதய நீர் உறையின் வெளி அடுக்கு என்றும், இதயத்தை ஒட்டியிருக்கும் இடத்தில் இதய நீர் உறையின் உள் அடுக்கு என்றும் கூறுவர்.

மேலும், இந்த உள் அடுக்கு இதயத்துடன் இணைந்த பெரிய இரத்தக் குழாய்களையும், இழைம இதய உறைக்குள் மூடியிருக்கிறது. அவற்றின் மேல் விளிம்பில் இரண்டு அடுக்கு களும் தொடர்ச்சியாக இருக்கின்றன. இதய நீர் உறையில் இரண்டுபுரைகள் இருக்கின்றன. அவை படுக்கைப்புரை, சாய்வுப்

புரை என்பன. இதயத்தின் ஒருபகுதி நீர் உறையினால் மூடப் படவில்லை. அது இட இதயமுற்றத்தின் மேல் விளிம்பில் இருக் கிறது. இந்த இடத்தில் இதய நீர் உறை சாய்வுப்புரையின் வலச் சுவரையும் இடச் சுவரையும் இணைக்கச் செல்வதால் இவ்விளிம்பை மூடுவதில்லை (படம் 139).

இதய உறையின் புரைகள் (Sinuses of the pericardium)

படுக்கைப்புரை (Transverse sinus)

இந்தப் புரை தமனிகளைச் சுற்றியிருக்கும் இதய நீர் உறைக்கும் சிரைகளைச் சுற்றியிருக்கும் இதய நீர் உறைக்கும் இடையிலுள்ள இடைவெளி ஆகும். மேற் பெருஞ்சிரையின் கீழ்ப் பாகத்திற்கும், ஏறும் பெருந்தமனிக்கும் இடையே ஒருவிரலை இடப்பக்கம் நோக்கிச் செலுத்தி அவ்விரலின் நுனி நுரையீரல் தூருக்கும் இட இதயக் காதுமடலுக்கும் இடையே வெளியே வருமாறு செய்தால் இவ்விரல் இருக்குமிடம் படுக்கைப்புரை ஆகும். இப்பொழுது ஒரு குச்சியை வல நுரையீரல் தமனி வழி யாகச் செலுத்தி இட நுரையீரல் தமனி வழியாக அதன் முனை வெளிவருமாறு செய்தால் இந்தக் குச்சி விரலுக்கு மேலாகவும் பின்னாகவும் செல்லும். இப்பொழுது ஏதாவது ஒரு நுரையீரல் சிரையின் மூலம் ஒரு குச்சியைச் செலுத்தி அது இட இதய முற்றத்தின் மேல் எல்லையைத் தொடும்படி செய்தால் அந்தக் குச்சி விரலுக்குக் கீழும் பின்னுமிருக்கும்.

இதய நீர் உறையின் சாய்வுப் புரை (Oblique sinus of the pericardium)

சாய்வுப் புரை, படுக்கைப்புரை போல் குழாய் வடிவத்தி வில்லாமல் ஒருபை வடிவத்திலிருக்கிறது. அதாவது ஒருமுனையில் செலுத்திய விரல் அடுத்த முனை வழியாக வெளி வருவதில்லை. அதுஇதய உறையில் இதயத்தின் பின்னால் இருக்கிறது. வல, இட நுரையீரல் சிரைகள் இட இதயமுற்றத்தில் நுழையு மிடத்தில் அவற்றுக்கிடையே இருக்கிறது. இதயத்தை இதய உறையின் பிரிப்புத் தசைப் பாகத்திலிருந்து பிரித்து, மேலே தூக்கி, அதனடியில் விரல்களை விட்டு இதயத்தின் பின்பக்கத்தைத் தொட்டு, நுரையீரல் சிரைகளுக்கிடையே மேல் பக்கமாகச்

செலுத்தினால், விரல்கள் இருக்குமிடம் சாய்வுப் புரை ஆகும். நுரையீரல் சிரைகளில் குச்சியை நுழைத்தால் சாய்வுப் புரையிலுள்ள விரல்களால் அதனை உணர முடியும். சாய்வுப்புரைக்குள் இருக்கும் விரல்களுக்கு முன்னால் இட இதயமுற்றம் இருக்கிறது. படுக்கைப் புரையில் விரல் நுழைக்கப்பட்டிருந்தாலும் சாய்வுப் புரையிலுள்ள விரல்களால் அதனை உணர முடியும்.

இயல்-7

இதயம்

பகுத்தாய்வு

இதயத்தின் நெஞ்சு விலாப் பரப்பிலிருந்து இதயநீர் உறையின் உள் அடுக்கைப் பிரிக்கவும். இட மகுடத் தமனியின் முன் உட்குழிவு இடைவெளிக் கிளையையும் பெரிய இதயச் சிரையையும் முன் உட்குழிவு இடைப் பள்ளத்தில் காணலாம். (படம் 118). இட மகுடத் தமனியின் கிளைகள் இரண்டு உட்குழிவுகளுக்கும் கிளைகள் கொடுப்பதுடன் உட்குழிவு இடைச்சுவருக்கும் கிளைகள் கொடுக்கும். மகுடப் பள்ளத்தைச் சுத்தம் செய்யவும். சிறு முன் இதயச் சிரைகள் வல உட்குழிவிலிருந்து வல இதயமுற்றத்துக்குச் செல்லும். அவற்றைக் காணவும். வல மகுடத் தமனி ஆழத்திலிருக்கும். அதனை மேலாகத் தொடர்ந்து ஏறும் பெருந்தமனியின் வேர்ப் பாகத்தின் அடியில் ஒரு தடிமனிலிருந்து அது உற்பத்தியாவதைப் பார்க்கவும் (படம் 140). கீழே அதுதிரும்பி இதயத்தின் பின் பரப்பிற்குச் செல்கிறது. அதனுடைய கிளைகள் வல உட்குழிவிற்கும், இதயமுற்றத்திற்கும் செல்கின்றன. ஒருகிளை மேற் பெருஞ்சிரையை நோக்கி இதயக் காதுமடலின் இடப் பரப்பு வழியாகச் செல்வதைக் கவனிக்கவும். அது வல இதயமுற்றத்திற்கும் Sino இதய முற்றக் கணுவிற்கும் கிளை கொடுக்கிறது.

இப்பொழுது பிரித்தெடுக்கப்பட்ட நெஞ்சு முன் சுவரை அதனிடத்தில் அமர்த்தி இதயத்தின் மேலொட்டு உடற்கூறைக் (Surface anatomy) கற்றுக் கொள்ளவும்.

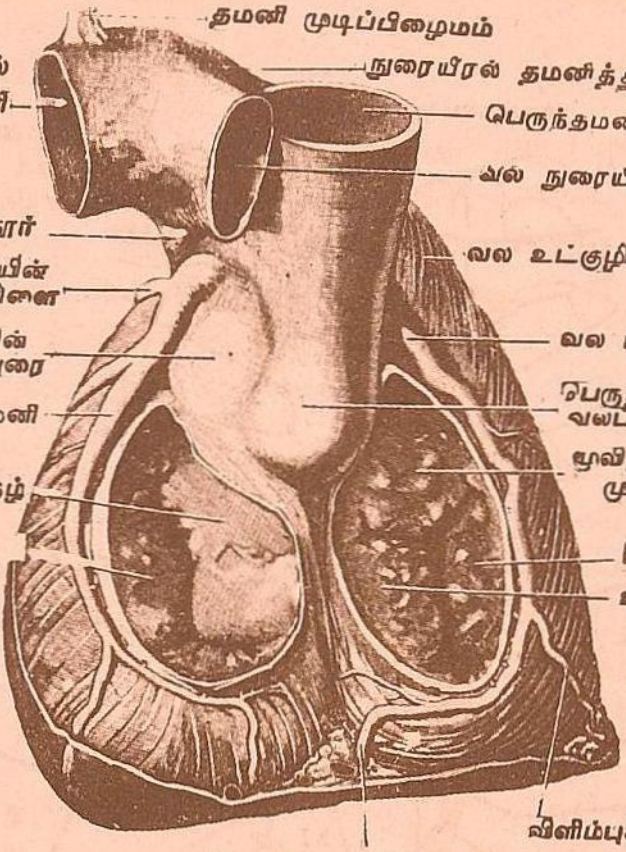

படம் 140. மகுடத் தமனிகள்

இதயத்தின் மேலொட்டு உடற்கூறு (Surface anatomy of the heart)

இதயத்தின் மேல்விளிம்பு (படம் 141).

இவ்விளிம்பு, இட 2-ஆவது விலா இடைவெளியின் மேல் பாகத்திலிருந்து வல 2-ஆவது விலா இடைவெளியின் கீழ்ப்பாகம் வரை செல்கிறது. இடப் பக்கம் அதன் முனை நெஞ்சுப் பட்டை எலும்பின் விளிம்பிலிருந்து 2 செ.மீ. வெளிப்புறமாக இருக்கிறது. வலப் பக்கம் அதன் முனை நெஞ்சுப் பட்டை எலும்பின் விளிம்பினருகிலிருக்கிறது. இந்த விளிம்பின் அளவில் நுரையீரல் தமனிகள் இதயத்தின் மேலோரத்தில் இருக்கின்றன. இந்த இதயத்தின் மேல்விளிம்பு, வல இட இதய முற்றங்களின் மேல்விளிம்பினால் ஆக்கப்பட்டது. இவற்றை மேலேறும் தமனியும், நுரையீரல் தூரும் மூடியிருக்கின்றன.

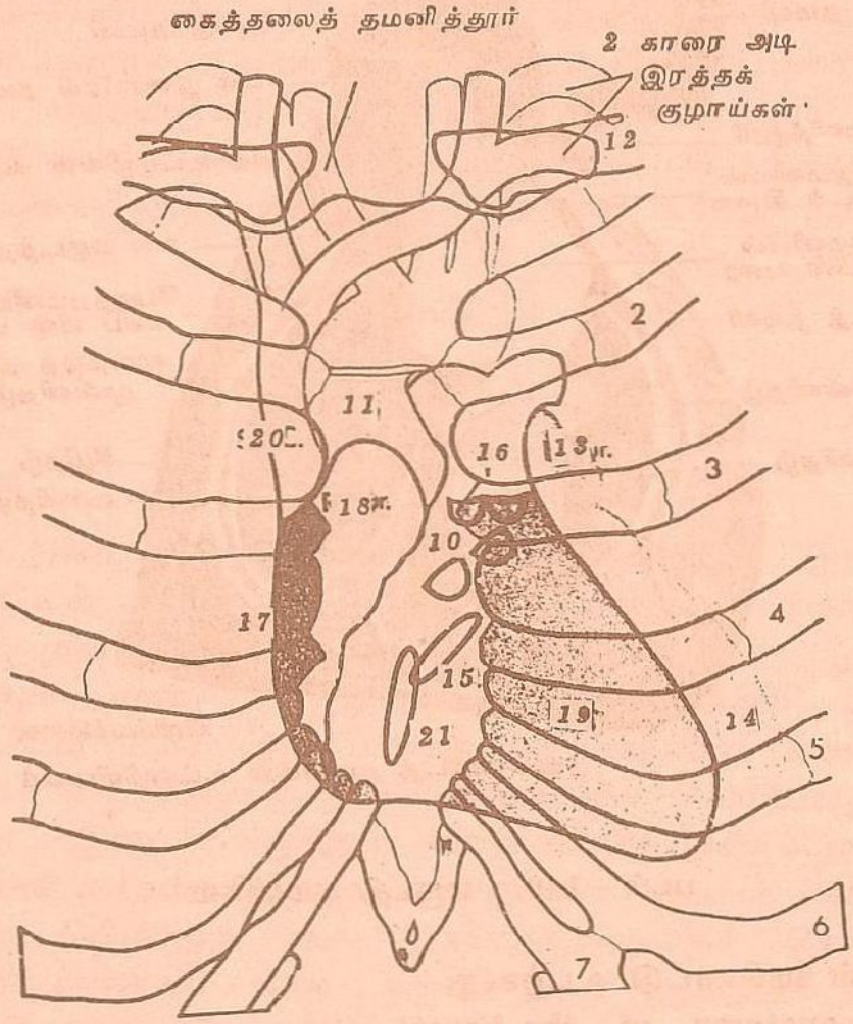

1. கைத்தலைத் தமனித்தூர்
2. காரை அடி இரத்தக் குழாய்கள்
3-9 விலா எலும்பும் விலாக் குருத் தெலும்பும்
10. பெருந்தமனி ஒரு வழி அடைப்பு
11. மேலேறும் பெருந்தமனி
12. காரை எலும்பும்
13. இட இதயக் காதுமடல்
14. இட உட்குழிவு
15. இட இதயமுற்ற உட்குழி விடைத் துளை ஈரிதழ்)
16. நுரையீரல் தமனித்தூர் ஒருவழி அடைப்பு
17. வல இதய முற்றம்
18. வல உட்குழிவு
19. வல இதயக் காதுமடல்
20. மேற்பெருஞ்சிரை
21. வல இதயமுற்ற உட்குழி விடைத் துளை

படம் 141. இதயத்தின் மேலொட்டு உடற்கூறு

இதயத்தின் வல விளிம்பு

மேல் விளிம்பின் வல முனையிலிருந்து, வல 6-ஆவது விலாக் குருத்தெலும்பு வரை இதயத்தின் வல விளிம்பு இருக்கிறது. அதன் கீழ் முனை நெஞ்சுப்பட்டை எலும்பிலிருந்து 2 செ.மீ. வெளிப்புறத்திலிருக்கிறது. மேல் முனைக்கும் கீழ் முனைக்கு மிடையில் வல விளிம்பு சிறிது வெளிப்புறமாகக் குவிந்திருக் கிறது. வல இதயமுற்றம் வல விளிம்பை உண்டாக்குகிறது.

கீழ் விளிம்பு: வல விளிம்பின் கீழ் முனையிலிருந்து இதய முனை வரை இதயத்தின் கீழ்விளிம்பு இருக்கிறது. இதய முனை 5-ஆவது இட விலா இடைவெளியில் மையக் காரை எலும்புக் கோட்டுக்குச் (Mid clavicular line) சிறிது உள்ளாக இருக்கிறது. இது உடம்பின்மையக் கோட்டிலிருந்து 9 செ. மீ. தள்ளியிருக்கிறது. இந்த விளிம்பு மேற்புறமாகக் சிறிது குவிந் திருக்கிறது. இதை முக்கியமாக வல உட்குழிவு உண்டாக்கு கிறது. நிற்கும்போது இந்த விளிம்பு, படுத்திருக்கும்போது இருக்கும் மட்டத்தைவிடக் கீழிறங்கி இருக்கிறது.

இடவிளிம்பு: மேல் விளிம்பின் இட முனையையும் கீழ் விளிம்பின் இட முனையையும் இணைக்கிறது. இவ்விளிம்பு வெளிப்பக்கம் குவிந்திருக்கிறது. இவ்விளிம்பை முக்கியமாக இட உட்குழிவும் மேலே சிறிய பகுதியை இட இதயக்காது மடலும் அடைத்துக் கொண்டிருக்கின்றன

மகுடப் பள்ளம் (Coronary Sulcus)

இப்பள்ளம் 3-ஆவது விலாக்குருத்தெலும்பின் உள் முனை யையும் 6-ஆவது விலாக்குருத்தெலும்பின் உள் முனையையும் இணைக்கும் ஒருகோட்டின் அளவில் இருக்கிறது.

இதயத்தின் பிரிப்புத் தசைப் பரப்பு (Diaphragmatic surface of the heart)

இப்பரப்பு கீழாகக் கவிழ்ந்து இருக்கிறது. வல, இட உட்குழிவுகள் இப்பரப்பை அடைத்துக் கொண்டிருக்கின்றன. வல உட்குழிவின் மூன்றில் ஒரு பாகமும், இட உட்குழிவின்

மூன்றில் இரண்டு பாகமும் அவற்றுக்கிடையில் பின் உட்குழிவுப் பள்ளமும் (Posterior inter ventricular groove) இருக்கின்றன. இப்பள்ளத்தில் வல மகுடத் தமனியின் பின் உட்குழிவு இடைக் கிளையும், நடு இதயச்சிரையும் (Middle cardiac vein) இருக்கின்றன.

இதயத்தின் பின்பரப்பு அல்லது அதன் அடிப்பாகம் (Base of the heart)

இதயத்தின் அடிப்பாகம், இதயத்தின் பின் பரப்பு அல்லது முள்ளெலும்புத் தொடர் பரப்பு என்றழைக்கப்படும். வல, இட இதயமுற்றங்கள் இப்பரப்பை அடைத்துக் கொண்டுள்ளன. இட இதயமுறறம் முக்கியப்பங்கு வகிக்கின்றது. மகுடப் பள்ளத்தின் பின்பாகம் இப்பரப்பில் இதயத்தைப் பிரிப்புத் தசைப் பரப்பிலிருந்து பிரிக்கிறது. இந்த இடத்தில் மகுடப் பள்ளத்தில் இதயத்தின் முக்கியச் சிரையான மகுடக் குழிவுப்பைச் சிரை இருக்கிறது. அத்துடன் வல, இட மகுடத்தமனிகளின் பாகங்களும் இருக்கின்றன. மகுடக் குழிவுப்பைச்சிரை வல இதயமுற்றத்தில் கீழ்ப் பெருஞ்சிரைக்கு இடப் பக்கத்தில் நுழைகின்றது.

மகுடத் தமனிகள் (Coronary arteries) *(படம் 140, 142)*

மகுடத் தமனிகள் இரத்தக் குழாய்த் தமனிகளுக்குச் (Vasa vasorum) சமமானவை. இதயத்தின் அருகில் அவை பெருந் தமனியின் வேரிலிருந்து பெரிதாக்கப்பட்ட இரத்தக் குழாய்த் தமனிகளாக உற்பத்தியாகி இதயத்திற்கு இரத்தம் கொடுக் கின்றன.

வல மகுடத் தமனிப் பெருந்தமனியின் வலக் குழிவுப் பையிலிருந்து ஆரம்பமாகிறது. பெருந்தமனியின் வேர்ப் பாகத்தில் மூன்று புடைப்புகள் உள்ளன. அவற்றைப் பெருந் தமனியின் குழிவுப்பைகள் (Aortic sinuses) என்று சொல்வர். பெருந்தமனியின் வலக் குழிவுப் பையிலிருந்து உற்பத்தியாகும் இத்தமனி முன்புறமாகச் சென்று வல இதயமுற்றத்தின் வல இதயக் காதுமடலிற்கும் உட்குழிவின் கூம்புப்புழையின் மேற் பாகத்திற்கும் இடையாகக் கடந்து வந்து கீழே திரும்புகிறது. கீழே

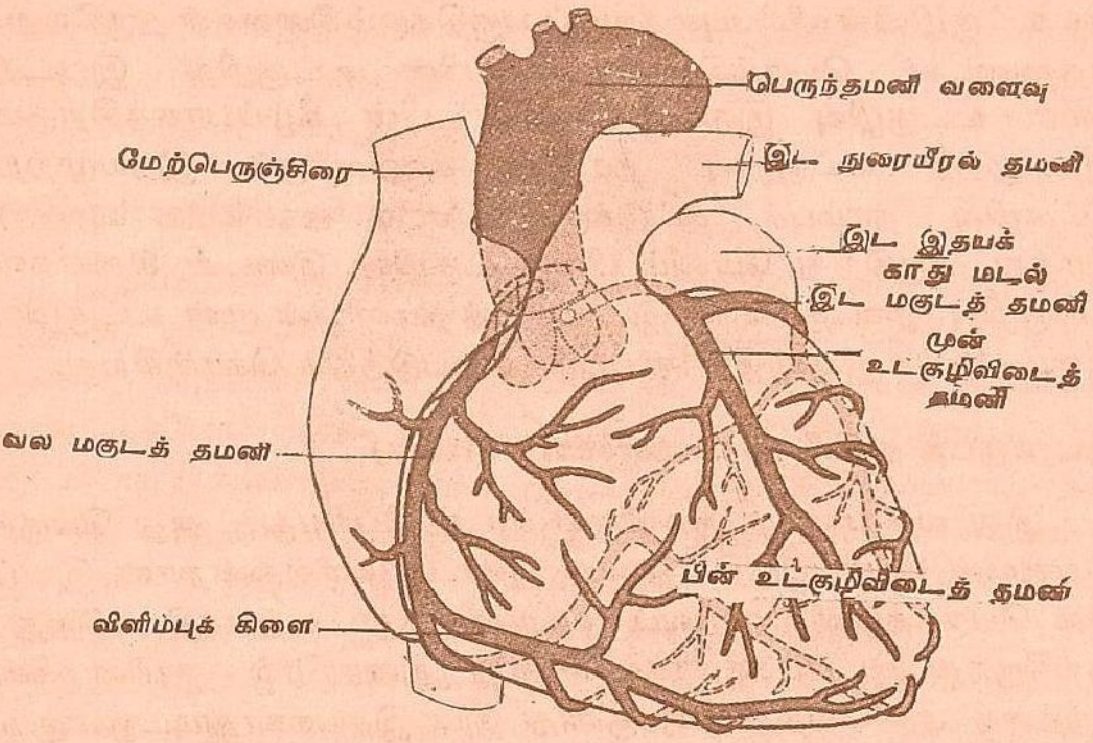

படம் 142. இதயத்தின் தமனிகள்

அது மகுடப் பள்ளத்தின் வழியாகச் சென்று இதயத்தின் கீழ் விளிம்பை அடைகிறது. கீழ் விளிம்பில் அது இடப் புறமாகத் திரும்பி மகுடப் பள்ளத்தின் பின் பகுதிக்குச் செல்கிறது. அது இட மகுடத் தமனியின் கிளைகளுடன் இணைப்பம் ஏற்படுத்தி முடிவடைகிறது.

இதயத்தின் கீழ் விளிம்பைக் கடக்கும் போது இது விளிம்புக் கிளை (Marginal artery) கொடுக்கின்றது. மகுடப் பள்ளத்தின் பின்பகுதிக்குள் திரும்பும் போது அதன் மிகப் பெருங் கிளையான பின் உட்குழிவு இடைக் கிளை உற்பத்தியாகிறது. இத் தமனி, பின் உட்குழிவு இடைப் பள்ளத்தின் மூலமாக இதயத்தின் முனைக்குச் செல்கிறது. வல மகுடத் தமனி மகுடப் பள்ளத்தி லிருக்கும் இட உட்குழிவிற்கும் இட இதயமுற்றத்திற்கும் கிளைகள் கொடுத்து, இட மகுடத் தமனியுடன் இணைந்து முடி கின்றது. நெஞ்சு விலாப் பரப்பிலிருக்கும்போது வல இதய முற்றத்திற்கும் வல உட்குழிவின் பெரும்பகுதிக்கும் அது கிளைகள் கொடுக்கின்றது. மகுடப் பள்ளத்தின் பின்பகுதியில் இருக்கும்போது அது வல இதயமுற்றத்தின் மீதமுள்ள பகுதிக்கும்

வல உட்குழிவின் பிரிப்புச் சுவர்ப் பகுதிக்கும் கிளைகள் தருகிறது. அதனுடைய பெருங்கிளையான பின் உட்குழிவு இடைக் கிளை உட்குழிவு இடைச் சுவரின் பின் கீழ்ப்பாகத்திற்கும் இதயமுற்ற உட்குழிவு நரம்புக் கணுவுக்கும் இதயமுற்ற உட்குழிவு நரம்புக் கட்டுக்கும் (Atrio ventricular bundle) இரத்தம் தருகிறது. மேலும் பின் உட்குழிவு, இடைக் கிளைகள் உட்குழிவு இடைச்சுவரில் இட மகுடத் தமனியின் முன் உட்குழிவு இடைக்கிளையுடன் இணைப்பம் ஏற்படுத்திக் கொள்கிறது.

இட மகுடத் தமனி (Left coronary artery)

இது வல மகுடத தமனியை விடப் பெரியது. அது பெருந் தமனியின் வேர்ப்பகுதியிலுள்ள புடைப்புகளில் ஒன்றான இடப் பின் பெருந்தமனிக் குழிவுப் பையிலிருந்து உற்பத்தியாகிறது. அங்கிருந்து இடப்பக்கமாகச் சென்று நுரையீரல் தூரின் பின் புறத்தை அடைகிறது. பிறகு அது இட இதயக்காதுமடலுக்கும், நுரையீரல் தூருக்கும் இடையில் செல்கிறது. அங்கே அது இரு கிளைகளாகப் பிரிகிறது. ஒன்று முன் உட்குழிவு இடைக்கிளை அல்லது முன் கிளை, மற்றொன்று வளைந்த கிளை (Circumflex branch).

முன் உட்குழிவு இடைக்கிளை, முன் உட்குழிவு இடைப் பள்ளத்தின் வழியாகக் கீழிறங்கி இதய முனைக்குச் செல்கிறது. அந்த இடத்தில் அது வல மகுடத் தமனியின் கிளையான பின் உட்குழிவு இடைக்கிளைகளுடன் இணைப்பம் ஏற்படுத்திக் கொள்கிறது.

வளைவுத் தமனி, இதயமுற்ற உட்குழிவுப் பள்ளத்தைத் தொடர்ந்து சென்று இதயத்தின் அடிப்பரப்பில் அதன் முனையை அடைகிறது. அங்கே அது வல மகுடத் தமனியுடன் இணைப்பம் ஏற்படுத்துகிறது. வளைவுத் தமனியுடன் பெரிய இதயச் சிரை செல்கிறது. அது பின் உட்குழிவு இடைப் பள்ளத்தை அடையும் முன்பாக இட விளிம்புக் கிளை (Left marginal artery) கொடுக்கின்றது. முன் உட்குழிவு இடைக கிளை இரண்டு உட்குழிவுகளுக்கும் கிளைகள் கொடுக்கிறது. அத்துடன் உட்குழிவு இடைச் சுவரின் (Interventricular septum)

முன் மேல் பாகத்திற்கும் இரத்தம் கொடுக்கிறது. வளைவுக் கிளை இட இதயமுற்றத்திற்கும், இட உட்குழிவுக்கும் இரத்தம் கொடுக்கிறது.

மருத்துவச் சிறப்பு (Applied Anatomy)

இதயத்தின் தமனிகள் இரண்டு தான். அவை வல, இட மகுடத் தமனிகளாகும். இவ்விரண்டுக்குமிடையே இணைப் பங்கள் அதிகமில்லை. ஆகையால் அதன் முக்கியக் கிளைகள் அடைபடுமேயானால் அவற்றினால் இரத்தம் கொடுக்கப்பட்ட இடம் பாதிக்கப்படும். அந்த இடத்திற்கு இணைப்பங்கள் அதிக மில்லை. ஆதலால் அருகிலிருக்கும் மற்றக் கிளைகள் மூலம் இரத்தம் வருவதற்கு வாய்ப்பில்லை. அவ்விடத்திலுள்ள இதயத் தசைகள் இரத்தமில்லாமல் இறக்கின்றன. இப்படி இறந்த இதயத் தசைகளுக்குப் பதிலாக மறுபடியும் இதயத் தசைகள் உற்பத்தியாவதில்லை. இந்நிலையில் மனிதன் இறக்கக் கூடும். மனிதன் உயிர்பிழைத்தால் சிதைவுற்ற இடத்தில் இதயத் தசைகளுக்குப் பதிலாக இழைமத் திசுக்கள் ஏற்படுத்தப்படு கின்றன. சில சமயங்களில் இதயத்தை இயக்கும் முக்கிய உறுப்பு களான Sino இதயமுற்ற நரம்புக் கணுவுக்கும் (Sinoatrial node), இதயமுற்ற உட்குழிவு நரம்புக்கட்டுக்கும் (Atrioventricular bundle) இரத்தக் குழாய் அடைப்பினால் பாதிப்பு ஏற்படலாம். இந்த முக்கிய உறுப்புகள் இதயத் துடிப்பைக் கட்டுப்படுத்து கின்றன. இவை பாதிக்கப்படும் போது இதயத் துடிப்பு கட்டுப் பாடின்றித் தன்னிச்சையாக இயங்க ஆரம்பிக்கின்றது. அப் போது இதயமுற்றம் ஒரு வேகத்திலும் உட்குழிவு வேறு பட்ட வேகத்திலும் துடிக்கின்றன.

பகுத்தாய்வு

இட மகுடத் தமனியின் கிளைகளான முன் உட்குழிவு இடைக்கிளையுடனும், வளைவுக் கிளையுடனும் பெரிய இதயச் சிரை செல்வதைக் காணவும். வல மகுடத் தமனியின் விளிம்புக் கிளையுடன், சிறிய இதயச் சிரை செல்வதைக் காணவும். மேலும், அது வல மகுடத் தமனியுடன் மகுடப் பள்ளத்தின் பின்பகுதிக்குச் செல்வதைப் பார்க்கவும். அப்படிச் சென்று அது

மகுடப் புரை சிரையின் வல முனையுடன் இணைவதைக் காணவும். வல மகுடத் தமனியின் பின் உட்குழிவு இடைக் கிளையுடன் நடு இதயச் சிரை செல்வதைக் காணவும். இவை தவிர முன் இதயச் சிரைகளும் (Anterior cardiac veins), மிகச் சிறிய இதயச் சிரைகளும் (Venae cardis minimi) இதயத்தின் சுவர்களில் இருக்கின்றன. அவை இதயத்தின் அறைக்குள் நேரடியாக முடிகின்றன.

இதயத்திற்கு நரம்புகள் இதய நரம்புப் பின்னலிலிருந்து வருகின்றன. அதன் நரம்புகள் மூன்று வகைப்படும். அவை பரிவு (Sympathetic), இணைபரிவு (Para sympathetic), உணர்ச்சி (Sensory) நரம்புகள் என்பன ஆகும். பரிவு நரம்புகள் பரிவுத் தூரின் கழுத்து, மேல் நெஞ்சு நரம்பு முடிச்சுகளிடமிருந்து வருபவை. வலி உணர்வுகள் இதன் மூலம் செல்கின்றன. இணை பரிவு நரம்புகள் இதய நரம்புப் பின்னலில் உள்ள நரம்பு அணுக்களிடமிருந்தும் இதயத்தின் பெரும் இரத்தக் குழாய்களின் மேல் சிதறிக் கிடக்கும் நரம்பு முடிச்சுக்களின் நரம்பு அணுக்களிடமிருந்தும் உற்பத்தியாகின்றன. இந்த முடிச்சுகளுக்கு முன் முடிச்சு நரம்புகள் அலை நரம்பிலிருந்து வருகின்றன. இவை மற்ற உணர்வுகளுடன் முக்கியமாகத் தமனிகளுள்ளும், சிரையினுள்ளும் உள்ள அழுத்த உணர்வை எடுத்துச் செல்கின்றன. இதய நரம்புப் பின்னலிலிருந்து வரும் நரம்புகள் இதயத்திலுள்ள இரத்தக் குழாய்கள் மூலம் இதயத்தை அடைகின்றன. மகுடத் தமனிகளைச் சுற்றி அவை ஒரு நரம்புப் பின்னல் ஏற்படுத்துகின்றன. இந்நரம்புப் பின்னலுக்கு மகுட நரம்புப் பின்னல் (Coronary plexus of nerves) என்று பெயர். நரம்பு இழைகள் இதயத்தில் இயக்கும் (Conducting system) திசுக்களைத் தொடர்ந்தும் செல்கின்றன.

பரிவு நரம்புகள் மகுடத் தமனிகளை விரிவடையச் செய்கின்றன. இதயத்தின் சுருங்கும் சக்தியைப் பலப்படுத்துகின்றன. இதய ஓட்டத்தை வேகப்படுத்துகின்றன. இணைபரிவு இழைகள் (Vagus) இதய வேகத்தைக் குறைக்கின்றன.

பகுத்தாய்வு

இதயத்தின் அறைகளைப்பற்றி அறிய வேண்டுமானால் அதைப் பல இடங்களில் வெட்டவேண்டிய அவசியமேற்

படுகிறது. பல இடங்களில் இதயத்தை மகுட வெட்டுத் தளத்தில் (Coronal plane) நெஞ்சுவிலாப் பரப்புடன் ஒன்றுக் கொன்று இணையாக வெட்டினால், வெட்டுப்பட்ட துண்டங்களைத் திரும்பவும் பொருத்த முடிகிறது. இப்படிப் படிப்பதில் இதயத்தின் உள்ளிருக்கும் உறுப்புகளைப் பார்க்க வழி ஏற்படுவதுடன் திரும்பவும் துண்டங்களை எளிதாகப் பொருத்த முடிகிறது. ஆதலால் அவற்றுக்கிடையே உள்ள உறவையும் அறிய உதவுகிறது. இதயத்தின் மேலிருந்து செல்லும் ஏறும் பெருந்தமனியின் மேல் கத்தியை வைக்கவும். கத்தியிருக்கும் மட்டத்தில் நேராகப் பிரிப்புத்தசைப் பரப்பின் முன்பகுதிக்குச் செலுத்தவும். கத்தி நுரையீரல் தூரின் முன்பரப்பு வழியாக வல இதயமுற்றத்தின் பரப்பினுள் பெருஞ்சிரை நுழையுமிடத்திற்கு முன்பாகச் செல்ல வேண்டும். வல இதயமுற்றத்தின் வல மகுடத்தமனி மகுடப்பள்ளம் திரும்பும் இடம் வரை செல்லும். இடப் பக்கம் இதயத்தின் இடப் பரப்பு வழியாக இதய முனைக்குச் செல்லும். அப்படிச் செல்லும் போது அது இட இதயக் காதுமடலுக்கு முன்னால் செல்கிறது. இதயத்தின் நெஞ்சுவிலாப் பரப்பை முன்னால் இழுக்கவும். உட்குழிவுஇடைச் சுவர் முன்னால் தெரியும். அதை முன்னால் வெட்டப்பட்ட இடங்களின் மட்டத்தில் பிரிப்புத்தசைப் பரப்பின் முன்பகுதி வரை வெட்டவும். இரண்டு பக்கங்களிலும் வெட்டப்பட்ட இடங்களின் முனைகளை இணைக்கும்படி வெட்டவும். திறக்கப் பட்ட இதயத்தில் உறைந்த இரத்தக் கட்டிகள் இருக்கும். அவற்றை நீக்கவும். அப்படி நீக்கும்போது இதயத்தின் தடுப்பிதழ்களை முக்கியமாக வல இதயமுற்ற உட்குழிவுத் தடுப்பிதழையும், நுரையீரல் தூரின் தடுப்பிதழையும் சிதைவுறா மல் காக்கவும். இப்பொழுது வல இதயமுற்றம், இதயமுற்ற உட்குழிவுப் பொந்து, இதயமுற்ற உட்குழிவு அல்லது மூவிதழ்த் தடுப்பிதழ், வல உட்குழிவுக் கூம்புப் புழை, நுரையீரல் தூர் அதன் தடுப்பிதழ் முதலியவை நன்றாகத் தென்படும். இவற்றை வெட்டப்பட்ட இடங்களின் இரு பரப்பிலும் பார்க்கவும். (படம் 143).

வல இதயமுற்றம் (Right atrium) (படம் 144)

வல இதயமுற்றம் முன்பாகம் பின்பாகம் என இரண்டு

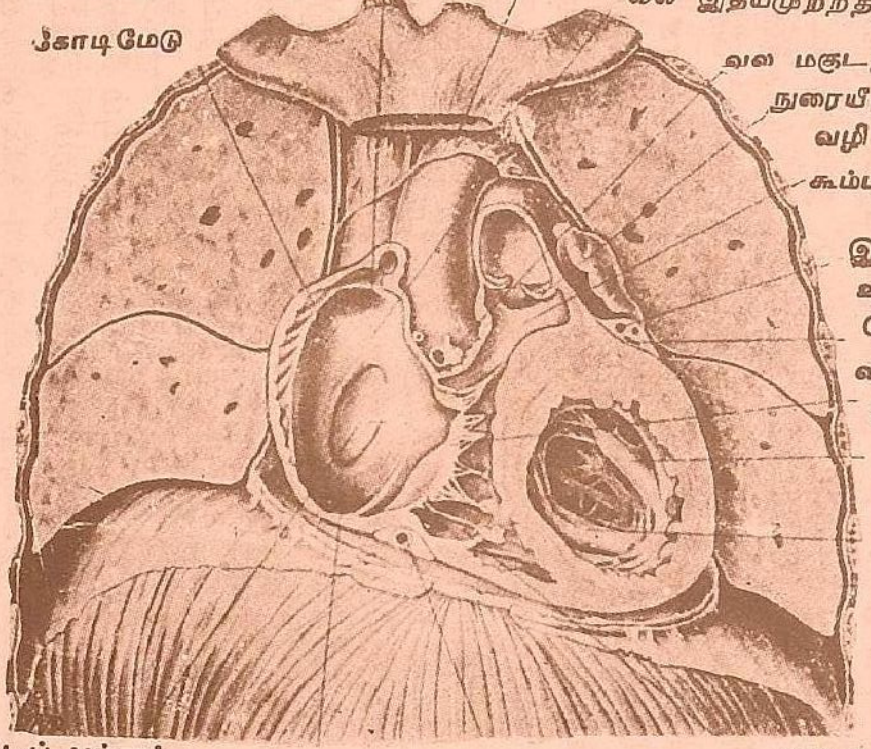

படம் 143. முதல் மகுட வெட்டுக்குப்பின் இதயத்தின் தோற்றம்

பாகங்களைக் கொண்டது. இந்தப் பாகங்களைப் பிரிப்பது கோடிப்பள்ளம் (Sulcus terminalis) என்ற ஒரு பள்ளம். அது இதயமுற்றத்தின் வலப் புறத்தில் வெளிப்புறமாகத் தெரிகிறது. வெளியே கோடிப்பள்ளம் உள்ள இடத்தின் உள்பக்கமாகப் பார்த்தால் ஒரு செங்குத்தான தடிமன் தெரியும். இதற்குக் கோடிமேடு (Crista terminalis) என்று பெயர். இந்தக் கோடி மேட்டிற்கு மேலே மேற்பெருஞ்சிரையின் நுழைவாயில் முன்னாகத் தொடங்குகிறது. அங்கிருந்து கீழிறங்கி, கீழ்ப்பெருஞ் சிரையின் நுழைவாயில் பக்கம் ஒரு கூர்மையான தடிமனோடு தொடர்கிறது. இந்தக் கூர்மையான தடிமன் கீழ்ப்பெருஞ் சிரையின் தடுப்பினால் ஆகும். இத்தடுப்பு கீழ்ப் பெருஞ்சிரையின் முன்பாகக் கீழ்ப்புறம் நோக்கிச் செல்கிறது. பின்பு அது இதய முற்றத்தில் பின் உள் சுவரின் மேலேறுகிறது. இந்த இடம் கீழ்ப் பெருஞ்சிரையின் இடச் சுவர் மட்டத்திலிருக்கிறது. இந்த இடத்தில் இத்தடிமன் இடப் பக்கம் மகுடக் குழிவுப்பையின் தடுப்பிதழோடு (Valve of the coronary) தொடர்கிறது. இந்த இடத்தில் மேல் பக்கமாக அது இதயமுற்றக் குழிவுப்பை இடைச் சுவரிலிருக்கும் ஒரு வளைந்த தடிமனோடு தொடர்கிறது. இந்த வளைந்த தடிமனுக்கு லிம்பஸ் நீள்வட்டப் பள்ளம் என்று பெயர். அது இதயமுற்ற இடைச் சுவரில் இருக்கும் ஒரு பள்ளமாக நீள்வட்டப் பள்ளத்தைச் சுற்றியிருக்கிறது. கோடிமேடு முன்னாலிருக்கும் பாகம் சதைப்பற்றாக இருப்பதைக் காணவும். சதைக் கொத்துகள் ஒன்றுக்கொன்று இணையாகச் செல்வதைக் காணவும். அவற்றுக்குச் சீப்புத் (Pectinati) தசை என்று பெயர். அது வல இதயமுற்றத்தின் முன் பாகமான இதயக் காது மடலுக்குள் நுழைகிறது. கோடிமேட்டிற்குப் பின்னாலுள்ள பாகம் முன்னால் உள்ளதைப் போல இல்லாமல் ஒரே சீராய் மிருதுவாக இருக்கிறது. இந்தப் பகுதியில் சிரைகளின் நுழைவாயிலும் அவற்றின் தடுப்பிதழ்களும் இருக்கின்றன.

கீழ்ப்பெருஞ்சிரையின் நுழைவாயில் இதயமுற்ற இடைச் சுவரில் இருக்கும் நீள்வட்டப் பள்ளத்தை நோக்கியிருப்பதைக் கவனிக்கவும். இப்படி இருப்பதால் கீழிருந்து வரும் இரத்தத்தைக் கீழ்ப் பெருஞ்சிரைத் தடுப்பிதழ் நீள்வட்டப் பள்ளத்தை நோக்கிச் செலுத்துகிறது. மேற்பெருஞ்சிரையின் நுழைவாய் கீழ்ப்பெருஞ்சிரையின் நுழைவாய்க்கு முன் மட்டத்தில் அமைந்

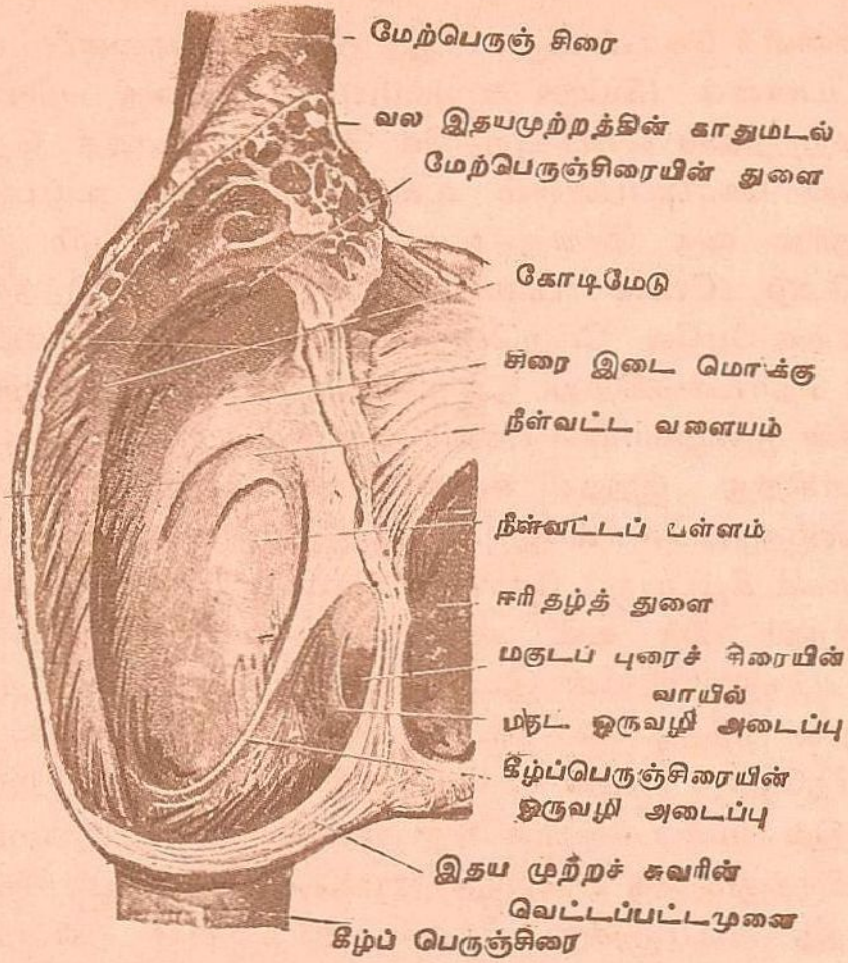

படம் 144. வல இதய முற்றம்

திருப்பதைக் கவனிக்கவும். அது வல இதயமுற்ற உட்குழிவுப் பொந்தை நோக்கியிருப்பதைக் காணலாம். இவற்றுக்கிடையில் வல இதயமுற்றத்தில் ஒரு மேடு இருப்பதைப் பார்க்கவும். அந்த மேட்டிற்குச் சிரை இடைமொக்கு (**Intervenous tubercle**) என்று பெயர். பிறப்பதற்கு முன்னால் கருவின் இதயத்தில் கீழ்ச்சிரை கொண்டுவரும் இரத்தத்தின் ஓட்டமும் மேற் பெருஞ்சிரை கொண்டு வரும் இரத்தத்தின் ஓட்டமும் ஒன்றுடன் ஒன்று கலக்காமல் இந்த அமைப்புகள் தடுக்கின்றன.

மேற்பெருஞ்சிரை (Superior vena cava) படம் *145, 146, 147, 148.*

நெஞ்சுப் பட்டை எலும்பின் அருகில் முதல் வல விலாக் குருத்தெலும்பின் பின்னால் மேற்பெருஞ்சிரை வல மேல்கைத் தசைத் தலைநோக்குச் சிரையும், இட மேல்கைத் தசைத் தலை நோக்குச் சிரையும் இணைவதால் உண்டாகிறது. மூன்றாவது வல விலாக் குருத்தெலும்பு மட்டத்தில், நெஞ்சுப்

பட்டை எலும்பின் அருகில் அது வல இதயமுற்றத்தின் மேல் பாகத்தில் முடிவடைகிறது. இவ்விரு முனைகளுக்கும் நடுவில் அது இதய உறையைத் துளைக்குமுன் ஒற்றைச் சிரை அதன் பின் பரப்பில் நுழைகிறது. அதிலிருக்கும் இரத்தம் தலை, கழுத்து, கை, நெஞ்சுச் சுவர்கள், வயிற்றின் மேல் பகுதி ஆகிய வற்றிலிருந்து வருவது. நெஞ்சில் மேற் பெருஞ்சிரையின் பகுதி மேல் இடைநுரையீரலிலும் மற்றொரு பகுதி நடு இடைநுரை யீரலிலும் இருக்கிறது. அது மூச்சுக் குழாய்க்கு முன் வெளிப் பாகத்திலும், நுரையீரல் வேர்ப்பகுதிக்கு முன்னும் ஏறும்

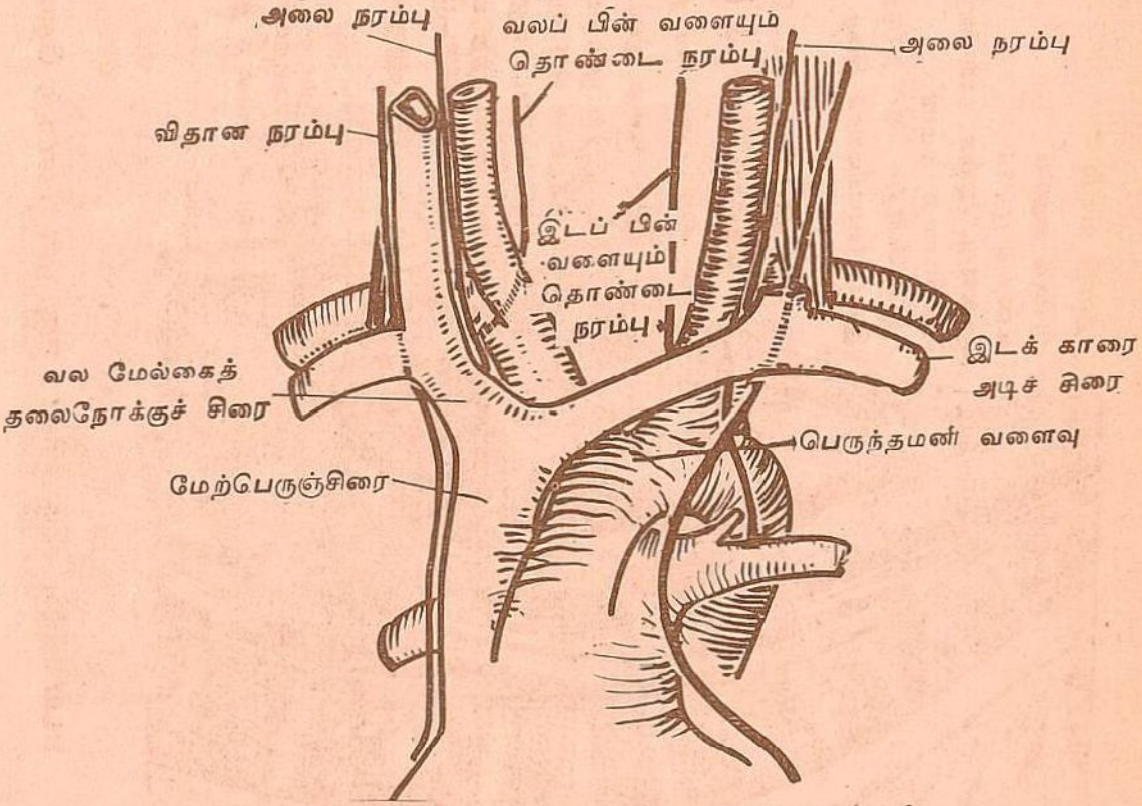

படம் 145. விதான நரம்பும், அலை நரம்பும் மேற் பெருஞ்சிரையும்

பெருந்தமனிக்கு வெளிப்புறத்திலுமிருக்கிறது. விதான நரம்பு அதனுடைய வலப் பரப்பில் செல்கிறது. வல இடைநுரையீரல், நுரையீரல் உறை வலப் பக்கம் அதை மூடியிருக்கிறது. ஆனால், அதன் கீழ்ப்பாதியில் இவை இரண்டுக்குமிடையே இதய உறை இருக்கின்றது. மேற் பெருஞ்சிரை நுரையீரல் வேர்ப்பகுதிக்கு வெகு அருகில் இருப்பதைக் கவனிக்கவும். நுரையீரல் வேர்ப் பகுதியில் நுரையீரல் சிரைகள் இருப்பதைக் கவனிக்கவும்.

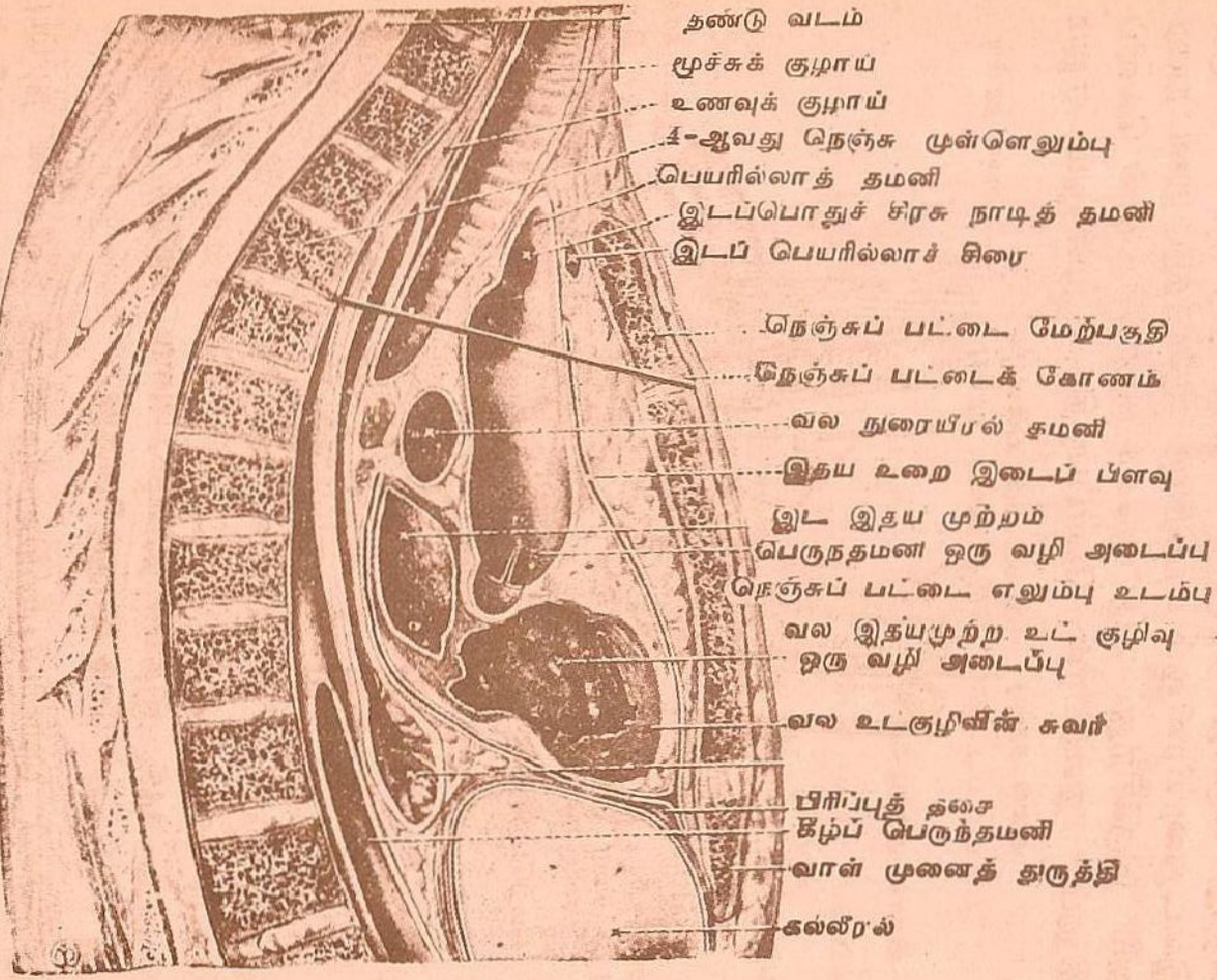

படம் 146. நெஞ்சின் ஒரு நீள் வெட்டுத் தோற்றம்

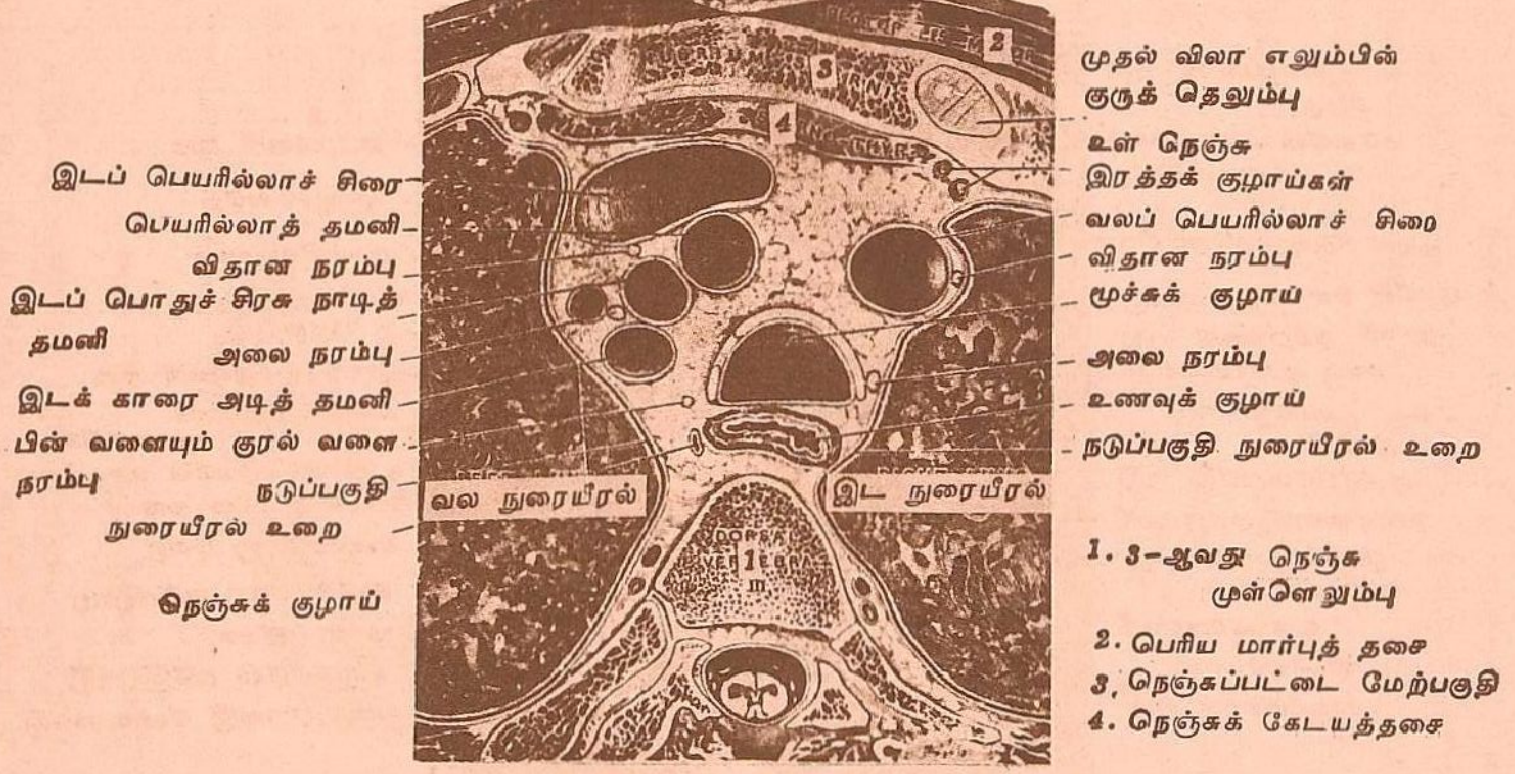

படம் 147. நெஞ்சின் படுக்கை வெட்டுத் தோற்றம். 3-ஆவது நெஞ்சு முள் எலும்பு மட்டம்

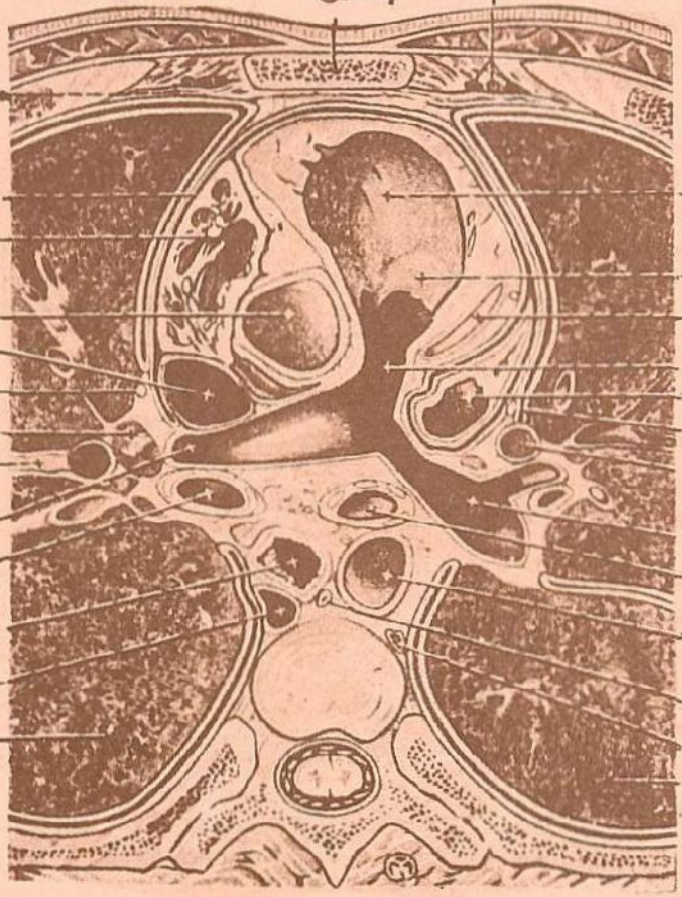

படம் 148 நெஞ்சின் படுக்கை வெட்டுத்தோற்றம் 5,6-ஆவது நெஞ்சு முள்ளெலும்புகளுக்கு நடுவில்

நுரையீரல் சிரைகளும், மேற் பெருஞ்சிரையும் வெகு அருகி லிருப்பதைக் கவனிக்கவும். சில சமயங்களில் பிராண வாயு செலுத்தப்பட்ட இரத்தத்தைக் கொண்டுசெல்லும் நுரையீரல் சிரைகள் பிராணவாயு நீக்கப்பட்ட இரத்தத்தை கொண்டு செல்லும் மேற் பெருஞ்சிரையுடன் தொடர்பு கொண்டுவிடும்.

கீழ்ப் பெருஞ்சிரை (Inferior vena cava) படம் 146, 149

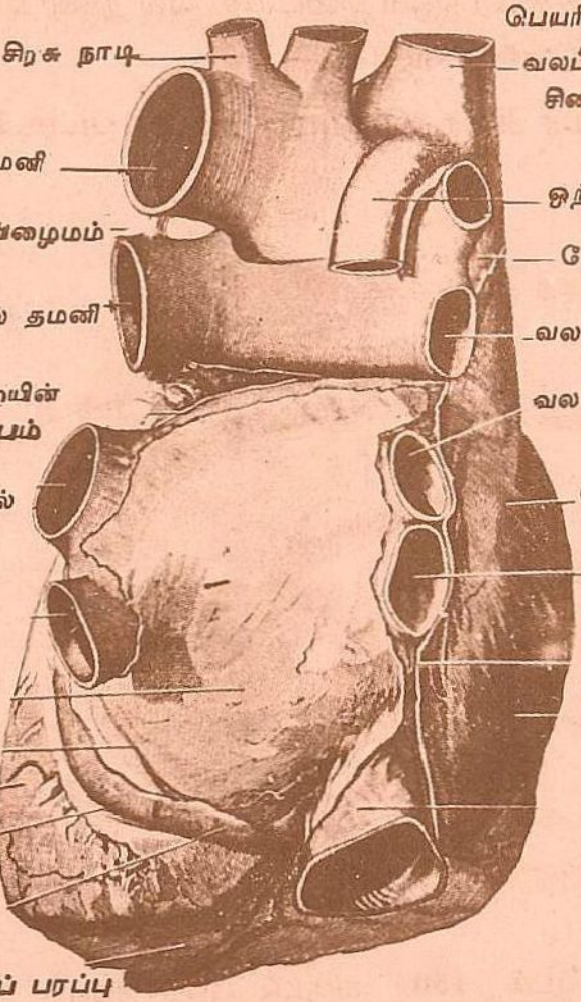

படம் 149. இதயத்தின் பின் பரப்பு

கீழ்ப் பெருஞ்சிரையில நெஞ்சுப் பகுதி மட்டும் இப்பொழுது தெரிகிறது. அது பிரிப்பு தசையின் மையத் தசை நாணையும் இதய உறையையும் 8-ஆவது நெஞ்சு முள்ளெலும்பு மட்டத்தில் துளைக்கிறது. உடனே அது வல இதயமுற்றத்தின் கீழ்ப் பகுதிக்குள் நுழைகிறது. அது வல இதயமுற்றத்தில் வரையும் மட்டம் 6-ஆவது குருத்தெலும்பு நெஞ்சுப்பட்டைமூட்டின்

(Chondro sternal joint)(அதாவது 6-ஆவது விலாக் குருத்தெலும்பு நெஞ்சுப் பட்டை எலும்பினுடன் சேரும் மூட்டு) மட்டமாகும் வல விதான நரம்பு அதன் வலப் பரப்பில் இறங்குகிறது. அதன் வலப் பரப்பும் பின் பரப்பும் வல நுரையீரலினாலும் நுரையீரல் உறைகளினாலும் மூடப்பட்டிருக்கிறது. அதன் பின்னால் முள்ளெலும்புத் தொடர் இருக்கிறது. முள்ளெலும்புத் தொடருக்கும், இச்சிரைக்கும் இடையில் வல நுரையீரலும், நுரையீரல் உறையும் இருக்கின்றன.

மகுடக் குழிவுப்பைச் சிரை (Coronary siaus) படம் 150

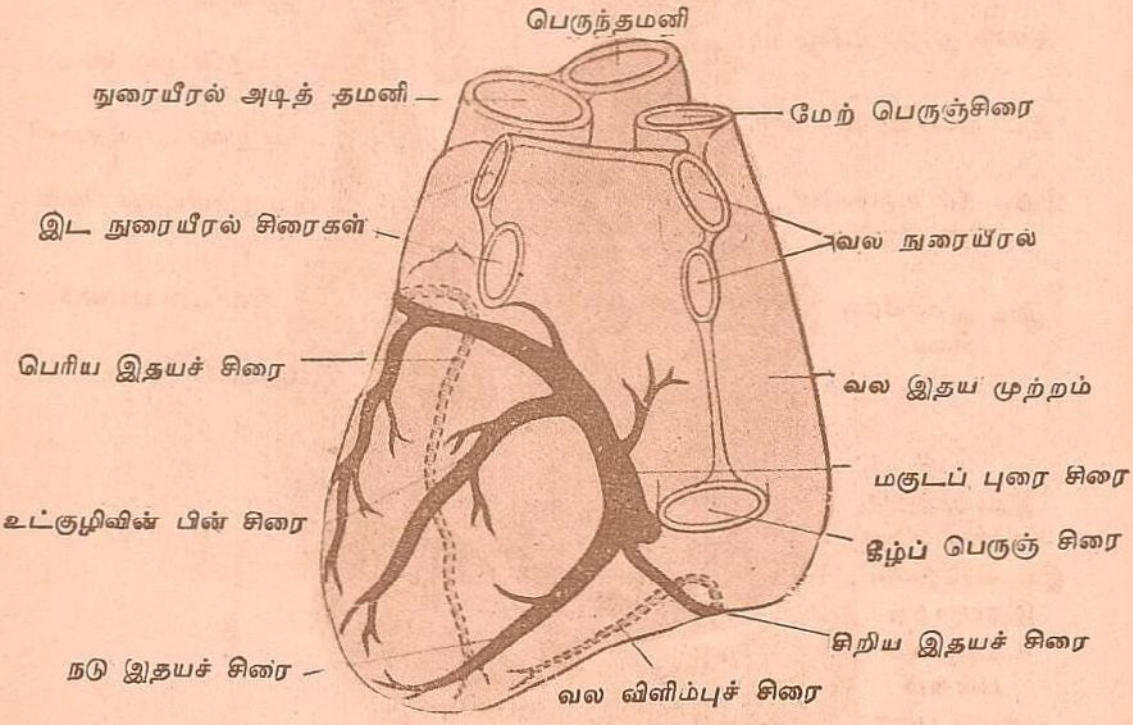

படம் 150. மகுடப் புரை சிரை

இதயத்தின் முக்கியச் சிரை மகுடக் குழிவுப்பைச் சிரை ஆகும். அது இதயமுற்ற உட்குழிவுப் பள்ளத்தில் பின்னோக்கி இடப் பக்கத்திலிருந்து வலப் பக்கம் நோக்கிச் செல்கிறது. அது வல இதயமுற்றத்தை வல இதயமுற்ற உட்குழிவுப் பொந்தின் பின்பக்கமாகவும், கீழ்ப் பெருஞ்சிரையின் தடுப்பிதழுக்கு இடப் பக்கமாகவும் நுழைகிறது. கீழ்ப் பெருஞ் சிரையின் தடுப்பிதழ் அதற்கும் நீள்வட்டப் பள்ளத்திற்குமிடையில் இருக்கிறது. மகுடக் குழிவுப்பைக்கும் ஒரு தடுப்பிதழ்

உண்டு. இத்தடுப்பிதழ் அதனுடைய நுழைவாய்க்கு வலப் பக்கத்திலிருக்கிறது. இத் தடுப்பிதழ் மகுடக் குழிவுப்பை கொண்டு வரும் இரத்தத்தை இதயமுற்ற உட்குழிவுப் பொந்தை நோக்கிச் செலுத்துகின்றது.

மகுடக் குழிவுப்பைச் சிரையினுள் நுழைவன:- பெரிய இதயச் சிரை (**Great cardiac vein**), நடு இதயச் சிரை (**Middle cardiac vein**), சிறிய இதயச் சிரை (**Small cardiac vein**), இட இதய முற்றத்தின் சாய்ந்த சிரை (**Oblique vein of the leftatrium**) என்பன.

பெரிய இதயச் சிரை

இது முன் உட்குழிவு இடைப்பள்ளத்தின் மேல் முனையில் மகுடக் குழிவுப்பைச் சிரையுடன் இணைகிறது.

நடு இதயச் சிரை

இது மகுடக் குழிவுப்பைச் சிரை வல இதயமுற்றத்தில் நுழையுமிடத்தில் அதில் நுழைகிறது.

சிறிய இதயச் சிரை

இது இதயத்தின் வல விளிம்பின் கீழ் எல்லையைச் சுற்றி வந்து மகுடக் குழிவுப்பைச் சிரை வல இதயமுற்றம் முடியு மிடத்தினருகே முடிகிறது.

இட இதயமுற்றச் சாய்ந்த சிரை

இது இட இதயமுற்றப் பின்பரப்பில் இறங்கி வந்து மகுடக் குழிவுப்பையின் மையப் பகுதியில் இணைகிறது.

பெரிய இதயச் சிரையும் சிறிய இதயச் சிரையும் மகுடக் குழிவுப்பைக்குள் நுழையுமிடங்களில் தடுப்பிதழ்கள் இருக் கின்றன.

இதயத்தின் மற்றச் சிரைகள் முன் இதயச் சிரைகள் மிகச் சிறிய இதயச் சிரைகள் என்பன. முன் இதயச் சிரைகள் வல இதயமுற்றத்தின் முன் சுவரைத் துளைத்து நுழைகின்றன. மிகச் சிறிய இதயச் சிரைகள் வல இதயமுற்றத்தில் பல இடங்களில் நுழைகின்றன.

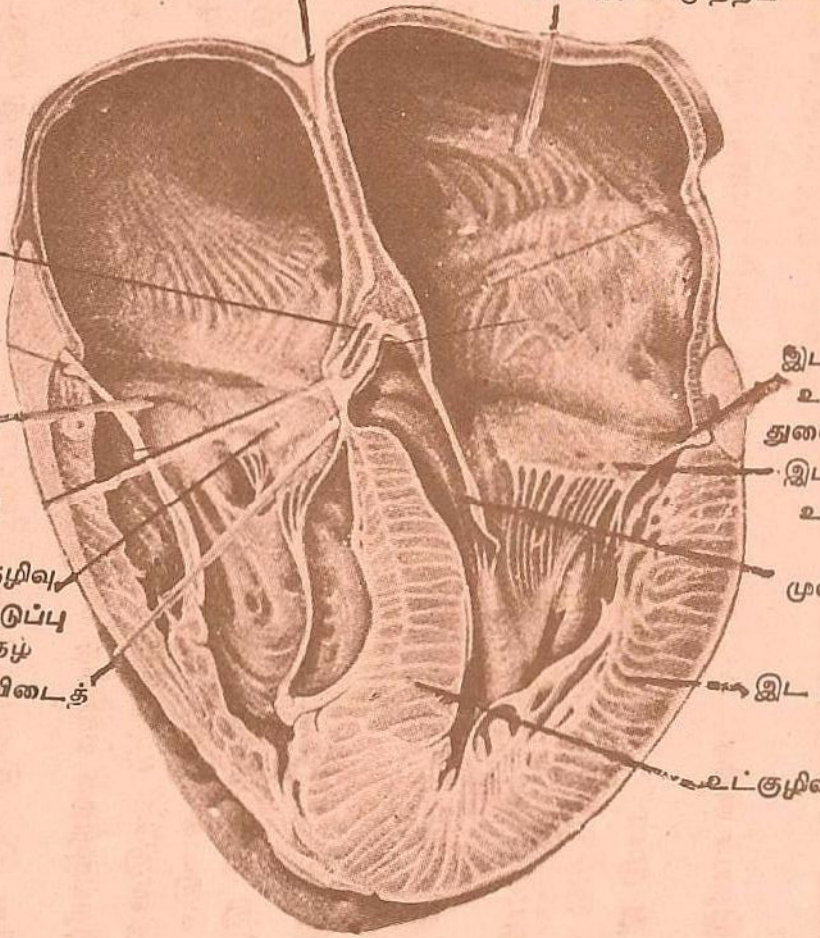

படம் 151. இதயத்தின் நீள்வெட்டுத் தோற்றம்

பகுத்தாய்வு

வல இதயமுற்ற உட்குழிவுப் பொந்து

(Right Atrio ventricular opening) படம் *151, 152, 153*

வல இதயமுற்றத்தின் முன் கீழ்ப்பகுதியில் இப்பொந்து இருப்பதைக் கவனிக்கவும். வல உட்குழிவில் அது பின் கீழ்ப் பகுதியிலிருப்பதைக் கவனிக்கவும். இந்தப் பொந்து இதயமுற்ற உட்குழிவு மூவிதழ்த் தடுப்பிதழினால் தடுக்கப்பட்டிருப்பதைக் கவனிக்கவும். இந்த மூவிதழ்த் தடுப்பிதழுக்கு மூன்று இதழ்கள் இருப்பதைக் கவனிக்கவும்.

வல உட்குழிவு (Right ventricle) படம் *151, 152, 153*

வல உட்குழிவு வல இதயமுற்றத்துடன் இதய முற்ற உட்குழிவுப் பொந்தினால் இணைக்கப்பட்டிருக்கிறது. இந்தப் பொந்து வல உட்குழிவின் பின்புறம், வலக் கீழ்

படம் 152. வல உட்குழிவின் முன் சுவரை எடுத்தபின் இதயத்தின் தோற்றம்

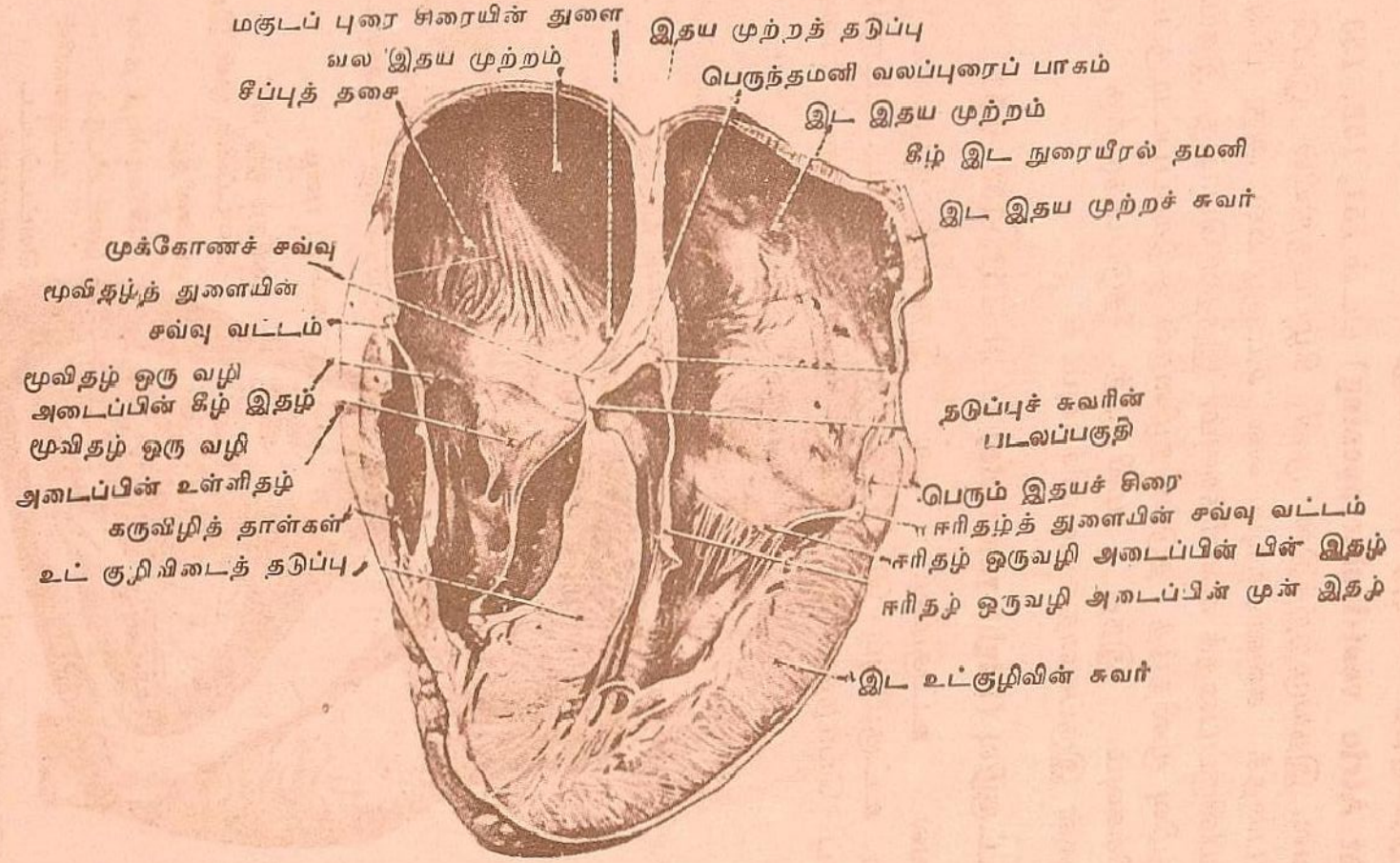

படம் 153. இதயமுற்ற உட்குழிவின் பொந்துகள்

முனை அருகில் இருப்பதைக் கவனிக்கவும். வல உட்குழிவை அதன் முன் பரப்பிலிருந்து பார்த்தால் ஒரு முக்கோண வடிவில் இருக்கும். அதன் மேல் கோணத்தில் நுரையீரல் தூரின் பொந்து இருப்பதைக் கவனிக்கவும். இரத்தம் இதயமுற்ற உட்குழிவுப் பொந்தின் வழியாக நுழைந்து நுரையீரல் பொந்தின் (**Pulmonary opening**) வழியாக வெளிச் செல்கிறது. நுரையீரல் தூரின் பொந்துக்குக் கீழே அதன் முன் மேல் பக்கமிருக்கின்ற உட் குழிவின் மெதுவான சுவர்ப்பாகம் புனலைப் போன்றிருக்கிறது. இந்தப் புனல்போன்ற பாகத்திற்குக் கூம்புப்புழை (**Infundibulum**) என்று பெயர். இதைத் தவிர மற்ற இடங்களில் உட்குழிவின் சுவரில் பல மேடுகள் இருக்கின்றன. தசைகளால் உண்டாக்கப் படும் இந்த மேடுகளுக்குக் கருவிழித் தாள்கள் (**Trabeculae carneae**) என்று பெயர். இவை தவிர, கூம்பு போன்ற காம்புத் தசைகளும், சுவரிலிருந்து உள் நுழைநது வல இதயமுற்ற உட்குழிவுத் தடுப்பின் இதழ்களுடன் ஒட்டிக் கொள்கின்றன. அவை இதழ்களுடன் ஒட்டுமிடத்தில் தசை நாண்களாகத் தெரி கின்றன. காம்புத் தசையின் தசை நாண்களுக்கு **Chordae tendinae** என்று பெயர். காம்புத் தசைகள் சுவரிலிருந்து உற்பத்தியாகி இதழ்களுடன் ஒட்டியிருப்பதால் அவை சுருங்கும் போது இதழ்களின் விளிம்புகள் ஒன்றோடொன்று இடைவெளி யின்றி நெருங்குகின்றன. அத்துடன் உட்குழிவு சுருங்கும்போது ஏற்படும் அதிக இரத்த அழுத்தத்தினால் இந்த இதழ்கள் இதய முற்றத்தினுள் புடைக்காமலும் காக்கின்றன. இப்படித் தடுப்பை உறுதியாக வைத்துக் கொள்வதால் உட்குழிவு உறுதியாகச் சுருங்க முடிகிறது. அது சுருங்கும் போது இதயமுற்றம் அதனால் பாதிக்கப்படாமல் அதனறையில் இரத்தம் நிறைய வழி ஏற்படுகிறது.

காம்புத் தசைகள் (Papillary muscles) படம் *151,152,154*

வல உட்குழிவில் மூன்று காம்புத் தசைகள் உள்ளன. அவை **பின் காம்புத் தசை** (Posterior papillary muscle), முன் காம்புத் தசை (Anterior papillary muscle), இடைச்சுவர் தசைகள் (**Septal papillae**) என்பன.

பின் காம்புத் தசை

இது உட்குழிவின் கீழ்ச் சுவரில் உற்பத்தியாகிறது. அதி

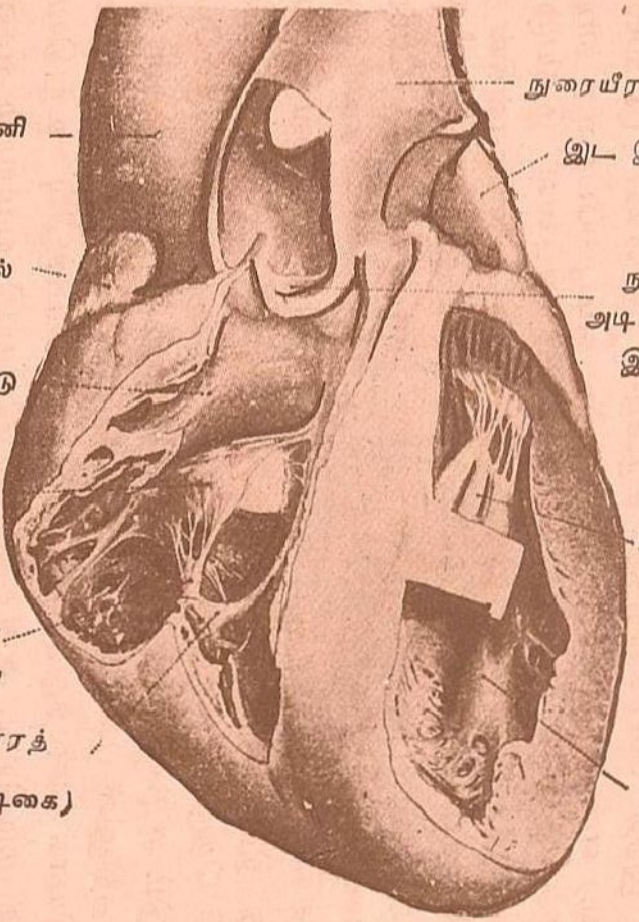

படம் 154. உட்குழிவின் உள் தோற்றம்

லிருந்து வரும் Chordae tendinae இரண்டு இதழ்களுடன் ஒட்டுகின்றது. அவை பின் இதழும் இடைச்சுவர் இதழுமாகும்.

முன் காம்புத் தசை

இது மிகப் பெரியது. அது உட்குழிவின் முன் சுவரிலிருந்து உற்பத்தியாகிறது இதிலிருந்துவரும் **Chordae tendinae** இரண்டு இதழ்களுடன் ஒட்டுகின்றது. அந்த இதழ்கள் முன் இதழும் பின் இதழுமாகும்.

இடைச்சுவர் தசைகள்

இவை மிகச் சிறியன. அவை இடைச் சுவரிலிருந்து உற்பத்தி யாகின்றன. இரண்டு இதழ்களுடன் அவை ஒட்டுகின்றன. அவை முன் இதழும், இடைச்சுவர் இதழுமாகும்.

தடுப்பு விளிம்போரத் தாள்களும் (Septo marginal trabeculae) *(படம் 154)*

இதயமுற்ற உட்குழிவு நரம்புக்கட்டும் (Atrio ventricular bundle) *(படம் 155)*

வல உட்குழிவின் உள்ளே அதன் தசை உட்புறம் புடைத்துக் கொண்டிருப்பதால் பல தடிமன்கள் தெரிகின்றன. அவற்றில் ஒரு தடிமன் உட்குழிவு இடைச் சுவரையும் முன் காம்புத் தசையையும் இணைக்கிறது. இத்தடிமனுக்குத் தடுப்பு விளிம்போரத் தாள்கள் என்று பெயர். இதற்கு இடையீட்டுப் பட்டிகை (**Moderator band**) என்றும் பெயர். ஏனெனில், அது வல உட்குழிவு மிகவும் விரிந்து விடாமல் தடுக்கிறது. இது சுவரையும் முன் காம்புத் தசையையும் இணைப்பதால் இது வல உட்குழிவு அதிகமாக விரிவதைக் கட்டுப்படுத்து கிறது. இதில் இதயமுற்ற உட்குழிவு நரம்புக்கட்டின் வலத் தண்டு (**Right crus**) இருக்கிறது.

உட்குழிவு இடைச் சுவரின் தசைப்பகுதி, உட்குழிவு அறைக்குள் புடைத்துக் கொண்டிருப்பதாலும் உட்குழிவு அறை படுக்கை வாட்டில் வெட்டப்பட்டதாலும் பிறை வடிவமாக இருக்கிறது (படம் 156). இட உட்குழிவு வல உட்குழிவை விட அதிகத் தசைப்பற்றுள்ளது. வல உட்குழி

வுக்குச் சிரை இரத்தத்தை நுரையீரலுக்குத்தான் அனுப்ப வேண்டிய வேலை இருக்கிறது. நுரையீரல் இரத்த அழுத்தம் மிகக் குறைவு (23-35 மி.மீ.) இட உட்குழிவு உடம்பு முழுவதும் இரத்தம் செலுத்த வேண்டிய பொறுப்பு உள்ளது. அது

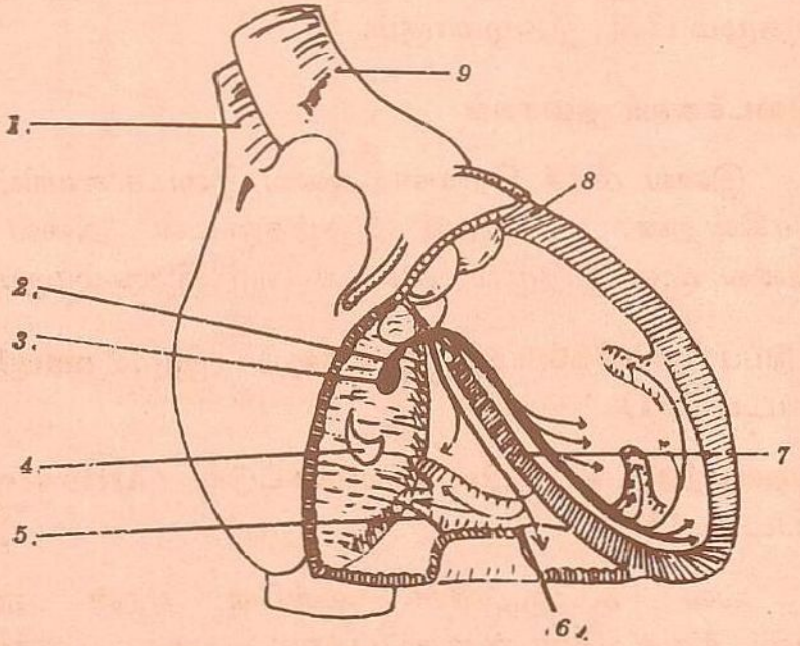

1. மேற் பெருஞ்சிரை
2. இதய முற்ற உட்குழிவு நரம்புக் கட்டு
3. இதயமுற்ற உட்குழிவுக் கணு
4. மகுடப் புரை சிரை
5. முன் காம்புத் தசை
6. மிதமான பட்டை
7. உட்குழிவு இடைச் சுவர்
8. உட்குழிவு இடைச் சுவரின் இழைமப் பகுதி
9. பெருந்தமனி

படம் 155.

இதயமுற்ற உட்குழிவுக் கணுவும் நரம்புக் கட்டும்

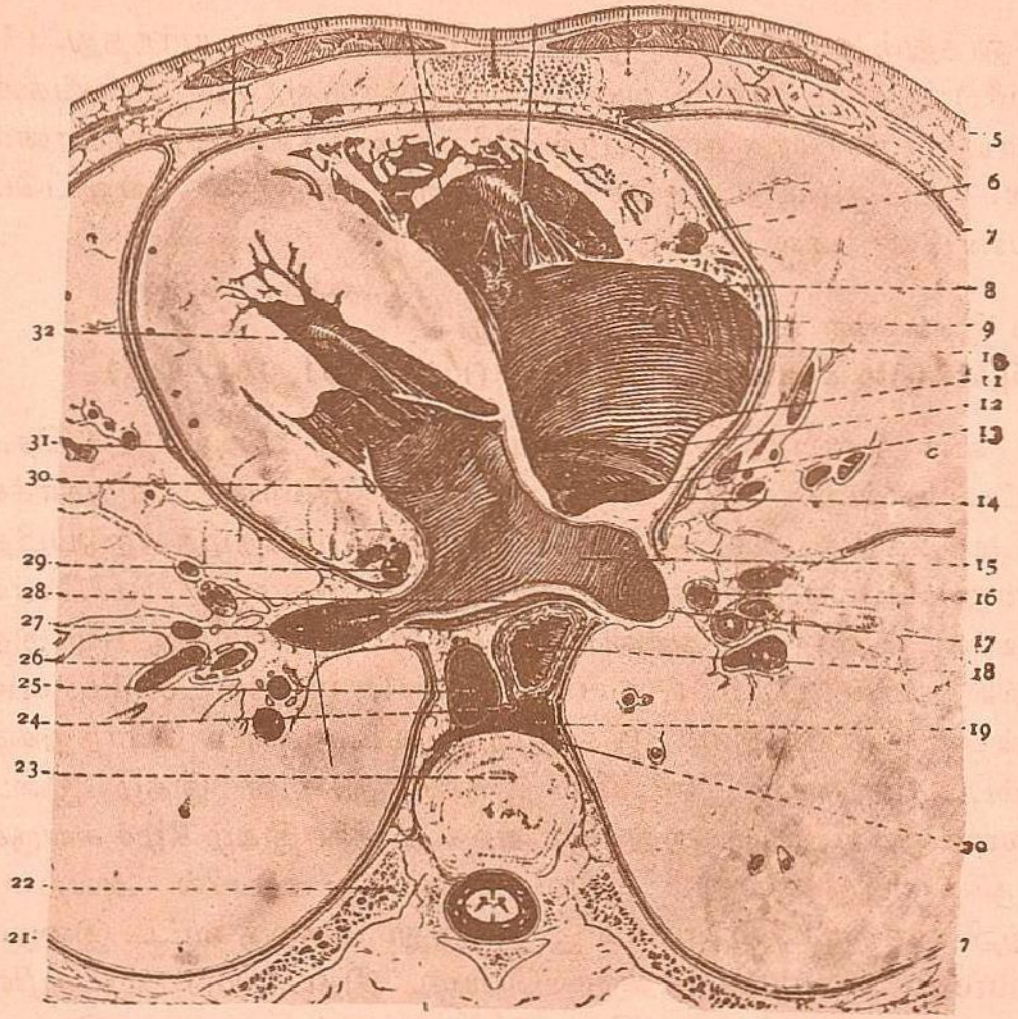

1. நெஞ்சுப் பட்டை எலும்பு
2. வல உட்குழிவின் கீழ்க் காம்புத் தசை
3. 5–ஆவது விலாக் குருத்தெலும்பு
4. பெரிய மார்புத் தசை
5. தோல்
6. வல மகுடத் தமனி
7. வல நுரையீரல் உறை இடைப் பிளவு
8. சீப்புத் தசைகள்
9. இதய உறை
10. வல இதயமுற்றத்தின் பொந்து
11. கல்லீரல் சிரையின் வாயில்
12. கீழ்ப் பெருஞ்சிரையின் ஒருவழி அமைப்பு
13. கீழ்ப் பெருஞ்சிரை
14. வல விதான நரம்பு
15. இட இதய முற்றம்
16. வலப் பிரிமூச்சுக் குழாய்
17. கீழ் வல நுரையீரல் தமனி
18. உணவுக் குழாய்

படம் 156
உட்குழிவுப் பகுதியில் இதயத்தின் குறுக்குவெட்டுத் தோற்றம்

செலுத்தும் தமனிகளின் இரத்த அழுத்தம் மிக உயர்ந்தது. (120 மி.மீ.) ஆகவே அது வலுப் பெற்றிருக்கிறது. சில சமயங்களில் நோய் காரணமாக நுரையீரல் இரத்த அழுத்தம் கூடுமேயானால் வல உட்குழிவுத் தசை நார்கள் பெருத்து வலுப்பெற வேண்டிய நிலை ஏற்படுகிறது.

வல இதயமுற்ற உட்குழிவுப் பொந்து (Right atlio ventricular orifice) (படம் 151, 152, 153)

வல இதயமுற்ற உட்குழிவுப் பொந்து 2 அல்லது 3 செ.மீ. விட்டமுள்ளது. அது ஒரு தடுப்பிதழினால் பாதுகாக்கப் பட்டிருக்கிறது. இந்தத் தடுப்பிதழுக்கு மூவிதழ்த் தடுப்பிதழ் என்று பெயர். இதனுடைய மூன்று இதழ்கள் முக்கோண வடிவில் உள்ளன. அவை முன்னிதழ், உள் இதழ், கீழ் இதழ் அல்லது பின் இதழ் (Anterior, medial, Inferior or Posterior) என்பன. முன் இதழ் இதயமுற்ற உட்குழிவுப் பொந்துக்கும் கூம்புப்புழைக்கும் இடையில் இருக்கிறது. உள் இதழ் இடைச் சுவரை ஒட்டி இருக்கிறது. கீழ் அல்லது பின் இதழ் கீழ்ச் சுவருக்கு அருகில் இருக்கிறது. இவ்விதழ்களின் அடியில் அவற்றைச் சுற்றி ஒரு வட்ட இழைமம் இருக்கிறது. அதற்கு வட்ட இழைமம் (Fibrous annulus) என்று பெயர். இதயமுற்ற உட்குழிவுப் பொந்தின் வெளிப்புறத்தில் இருக்கும் இந்த வட்ட இழைமத் துடன் இதழ்கள் ஒட்டிக் கொண்டுள்ளன. இதழ்களின் முனை உட்குழிவு அறையினுள் இருப்பினும் அவை **Chordae tendinae** தசை நாண்கள் மூலம், கூம்புத் தசைகளுடன் இணைக்கப் பட்டுள்ளன. **Chordae tendinae** தசை நாண்கள் இதழ்களின் விளிம்பிலும் அதன் கீழ் உட்குழிவுப் பரப்பிலும் ஒட்டியிருக் கின்றன. இதழ்களின் மேல் இதயமுற்றப் பரப்புகள், தடிமன்கள் ஏதுமின்றிச் சமமாக இருக்கின்றன.

இதயத்தின் கடின இழைமம் (Skeleton of the heart)
(படம் 157, 158)

இது இழைமத்தினால் ஆனது. வல இதயமுற்ற உட்குழி வுப் பொந்து, இட இதயமுற்ற உட்குழிவுப் பொந்து, நுரையீரல் தூர், இப்பொந்துகளைப் பாதுகாக்கும் தடுப்புகளின்

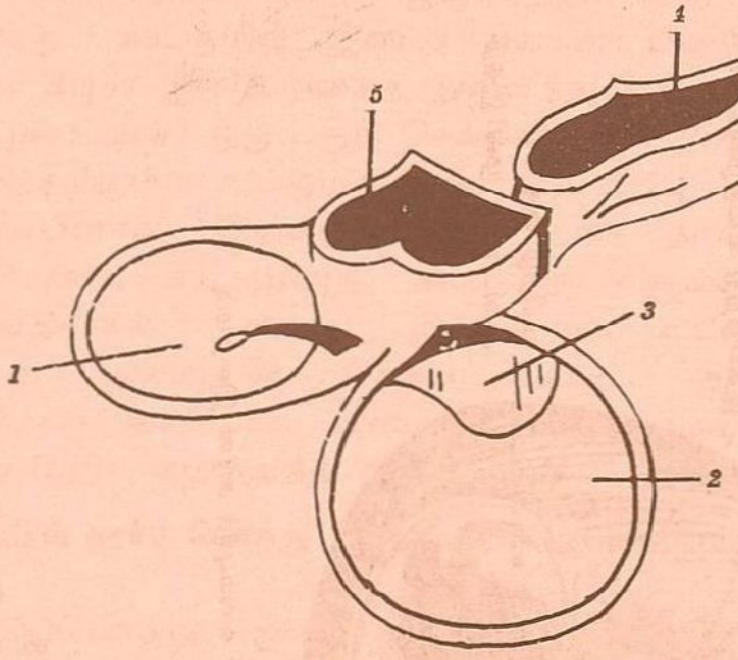

1. வல இதயமுற்ற உட்குழிவுப் பொந்து
2. இட இதயமுற்ற உட்குழிவுப் பொந்து
3. உட்குழிவு இடைச்சுவர்
4. நுரையீரல் தமனி
5. பெருந்தமனி

படம் 157. இதயத்தின் கடின இழைமம்

இதழ்கள் முதலியன இந்தக் கடின இழைமத்தில் (Skeleton) ஒட்டிக் கொண்டுள்ளன. இதயமுற்றத்திற்கும் உட்குழிவுக்கும் நடுவில் பொந்துகளைச் சுற்றியுள்ள இதன் பாகம் இதயத் தசை நார்களுக்கிடையே அவற்றின் தொடர்ந்த நிலைக்கு இடையூறாகக் குறுக்கே நிற்கிறது. ஆகவே, இதய முற்றத்தின் தசை நார்களுக்கும் உட்குழிவுத் தசைநார்களுக்கு

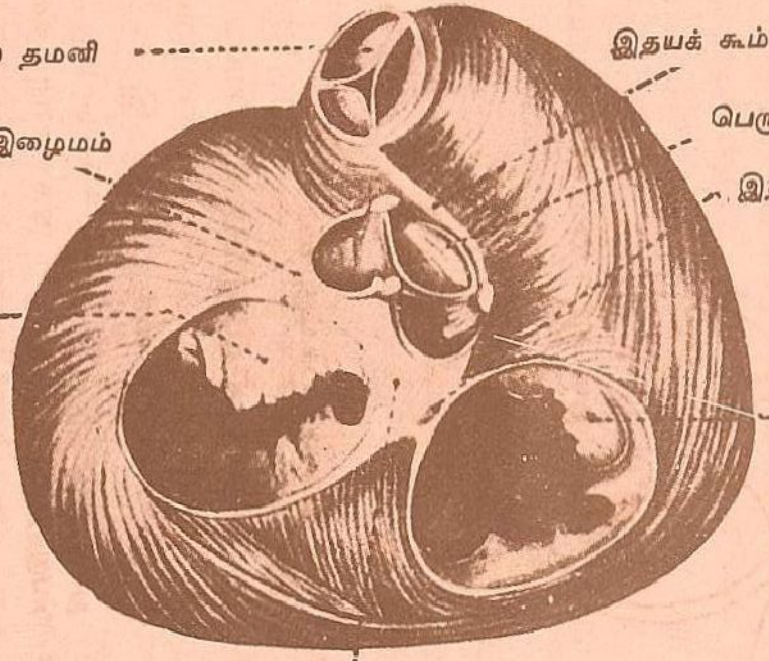

படம் 158.
இதயத்தின் கடின இழைமமும் இதயத் தசைகளும்

மிடையே தொடர்பின்றி இருக்கிறது. ஒரே ஓர் இடத்தில் அதாவது உட்குழிவு இடைச் சுவரின் பின் கீழ்ப்பாகத்தில் இந்தக் கடின இழைமத்தைத் துளைத்து இதய முற்ற உட்குழிவு நரம்புக்கட்டின் ஒரு பகுதி செல்கின்றது. இதைத் தவிர இதய முற்றத்திற்கும் உட்குழிவுக்கும் தொடர்பு இல்லை. இந்த அமைப்பினால் இதயமுற்றத்தின் தசை நாரிலிருந்து வரும் உணர்வுகள், உட்குழிவுத் தசை நார்களுக்கு நேரடியாகச் செல்வதில்லை. அவை இதயமுற்ற உட்குழிவு நரம்புக் கட்டின் மூலம்தான் செல்ல முடியும். இது இதயத்தின் வேலைக்கு வசதியாக அமைந்துள்ளது. இதய்முற்றம் சுருங்கி சிறிது நேரம் கழித்துத்தான் உட்குழிவு சுருங்குகிறது.

நுரையீரல் தூர்ப் பொந்து (Pulmonary orifice)(படம்152,153,154)

இப்பொந்து மூலம் இரத்தம் வல உட்குழிவிலிருந்து நுரையீரல் தூருக்குச் செலுத்தப்படுகிறது. நுரையீரல் தூர் அதை நுரையீரலுக்குக் கொண்டு செல்கிறது. கூம்புப் புழையின் மேல் முனையில் இப்பொந்து இருக்கிறது. இதயத்திலுள்ள மற்றப் பொந்துகளைப் போல் இப்பொந்தைச் சுற்றிலும் ஓர் இழைம வட்டம் இருக்கிறது. இந்த இழைம வட்டத்துடன் நுரையீரல் தூர்த் தடுப்பின் பிறை இதழ்கள் ஒட்டிக் கொண்டுள்ளன. இவை நுரையீரல் தூர்ப் பக்கம் கவிந்தும், வல உட்குழிவுப் பக்கம் குவிந்தும் இருக்கின்றன. அவற்றின் விளிம்பு தடித்திருக்கின்றன. தடித்த விளிம்பின் முனைப்பாகம் மேலும் தடித்து, சுழலை போன்றிருக்கிறது. சுழலைக்கு இருபுற மும் இருக்கின்ற விளிம்புகளுக்கு நுண்பிறை (**Lunule**) என்று பெயர்.

மூன்று இதழ்களுக்கும் முன் இதழ், வல இதழ், இட இதழ் என்று பெயா. வல உட்குழிவு சுருங்கும்போது மேலே செலுத்தப்படும் இரத்தம் இவ்விதழ்களைப் பிரித்து நுரையீரல் தூருக்குள் செல்கிறது. அப்பொழுது நுரையீரல் தூரும் விரிந்து இடம் கொடுக்கிறது. உட்குழிவு சுருங்குவது நின்றவுடன் விரிபட்ட நுரையீரல் தூரும் தன் முந்திய நிலைக்கு வரச் சுருங்குகிறது. அப்போது அதனுள்ளிருக்கும் இரத்தம் வல உட்குழிவுக்குள் நுழையலாம். அப்படி அது முயற்சிக்கும் போது பிறை இதழ்களின் விளிம்புகள் ஒன்றோடு ஒன்று ஒட்டு

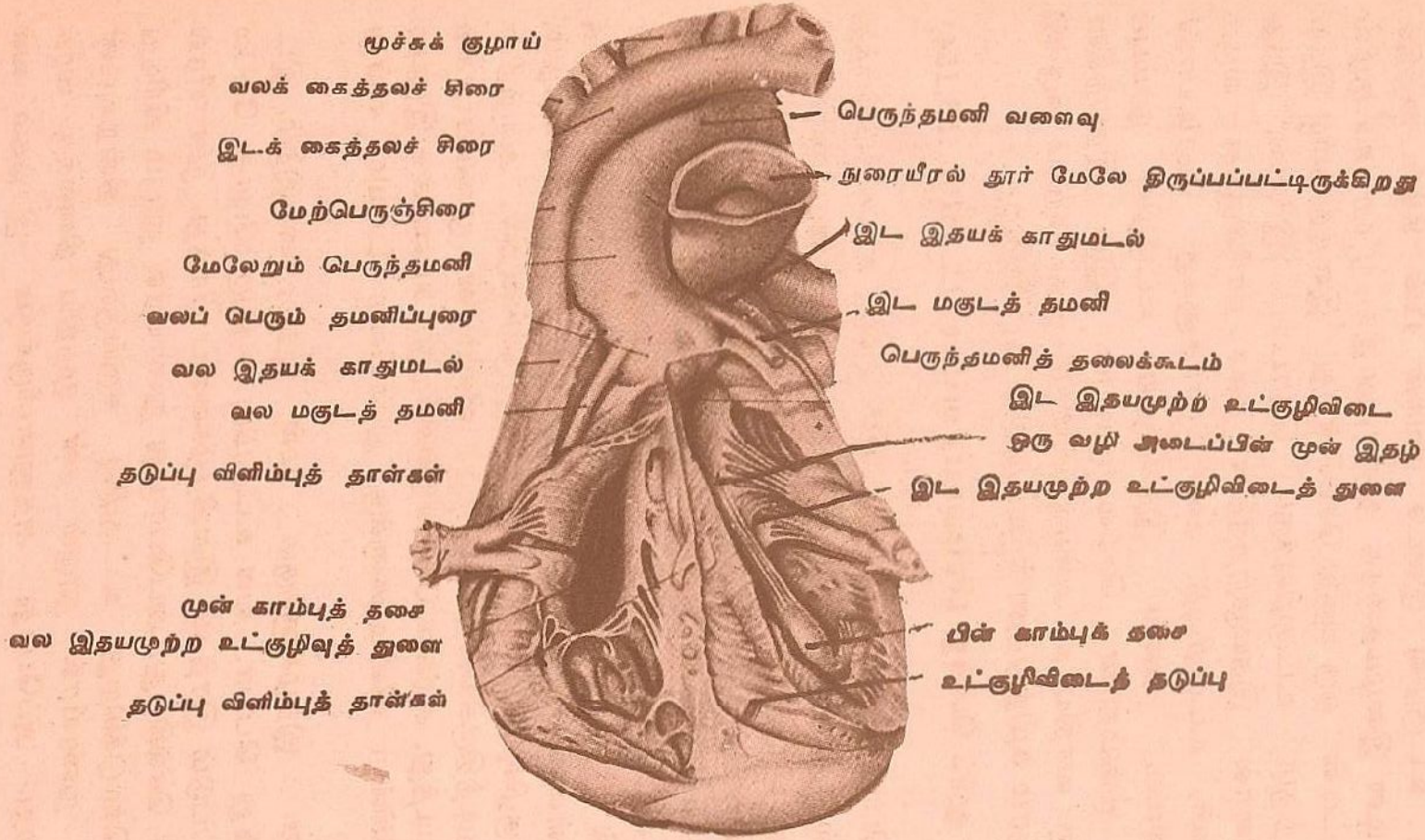

படம் 159.

பெருந்தமனியும் நுரையீரல் தூரும் அவற்றின் உற்பத்தி இடங்களும்

கின்றன. பின் வரும் இரத்தம் அவற்றுக்கிடையே நுழைய முடியாமல் இதழ்களை அழுத்துகின்றன, அச்சமயம் இதழ்களின் உட்குழிவுப் பரப்பு புடைக்கிறது. இப்படிப் புடைப்பது மேலும் இதழ்களின் விளிம்புகளை நெருக்கமாக இணைக்கிறது. இதழ்களின் ஓரங்களிலுள்ள நுண்பிறையும் கழலையும் வலுப் பெற்றிருப்பதால் இவ்வழுத்தத்திற்கு ஈடு கொடுக்க முடிகிறது. நுரையீரல் தூர் இதழ்களுக்கருகில் பெருந்தமனியின் விரிவு போல் விரிந்திருக்கிறது. இதை நுரையீரல் தூரின் குழிவுப்பைப் புரை என்பர்.

நுரையீரல் தூர் (Pulmonary trunk) (படம் 152, 159).

நுரையீரல் தூர் சுமார் 5 செ.மீ. நீளமும் 3 செ.மீ. விட்டமும் கொண்டுள்ளது. வல உட்குழிவு அடிப் பாகத்துக்கு மேலாக கூம்புப் புழையின் மேல் அது உற்பத்தி யாகிறது. அங்கிருந்து அது மேல் நோக்கியும் பின் நோக்கியும் செல்கிறது. முதலில் அது ஏறும் பெருந்தமனிக்கு முன் பக்கத் திலும் பின் அது ஏறும் தமனிக்கு இடப் பக்கத்திலும் இருக்கிறது.

பெருந்தமனியின் வளைவுக்குள் இது இருக்கும் போது வல, இட நுரையீரல் தமனிகளாக அது பிரிவடைகிறது. அது உற்பத்தியாகும் இடம் 3-ஆவது இட விலாக் குருத்தெலும் பின் உள் முனைக்குப் பின்பக்கமாகும். அது இரண்டாகப் பிரியும் மட்டம் 5-ஆவது நெஞ்சு முள்ளெலும்பு மட்டத்திலாகும். இந்த மட்டம் சற்று உயரத்தில் 2-ஆவது விலாக் குருத் தெலும் பின் உள் முனைக்குப் பின்னால் இருக்கிறது. நுரையீரல் தூருக்கும் இட இதயமுற்றத்திற்கும் இடையில் படுக்கைப்புரை இருக்கிறது.

நுரையீரல் தூரும் ஏறும் பெருந்தமனியும் இதய நீர் உறையினால் மூடப்பட்டிருக்கின்றன. நுரையீரல் தூர் இதய உறைக்குள் இருக்கிறது. இது இரண்டாகப் பிரியுமிடத்தில் இதய உறை முடிவடைகிறது. நுரையீரல் தூருக்கும் 2-ஆவது விலா இடைவெளிக்குமிடையில் நுரையீரல் உறை, இட நுரையீரல், இதய உறை ஆகியவை இருக்கின்றன. அதன் பின்னால் ஏறும் பெருந்தமனி, இட மகுடத் தமனி, இட இதய முற்றம் முதலியவை இருக்கின்றன. நுரையீரல் தூர் இடப் பக்கமாகத் திரும்புவதால் பின்னிருந்து ஏறும் பெருந்தமனி அதன்

வலப் பக்கம் அமர்கிறது. அதன் இரு பக்கங்களிலும் இதயக் காதுமடல்களும் மகுடத் தமனிகளும் இருக்கின்றன.

பகுத்தாய்வு

மகுட வெட்டுத்தளத்தில் இதயத்தை இரண்டாம் முறையாக வெட்டவும் (படம் 160). இத்தடவை கத்தியை, மேற்பெருஞ் சிரையின் பாதி அளவிலும், பெருந்தமனியைப் பாதி அளவிலும் வெட்ட வேண்டும். பெருந்தமனியை வெட்டுமிடம் அது ஏறுந்தமனியிலிருந்து வளையும் தமனியாக மாறும் இடம் ஆகும். இவை இரண்டையும் பாதியாக வெட்டிய பிறகு கத்தியைக் கீழ்ப்புறமாகச் செலுத்தவும், அப்படிச் செலுத்தும் போது இந்த இரத்தக் குழாய்களைப் பாதியில் வெட்டிய பகுதி முன்பு வெட்டிய பகுதிக்கு இணையாகச் செல்லும்படி பார்த்துக் கொள்ளவும். கத்தியை வல இதயமுற்றம், இட இதயக்காதுமடல் இட உட்குழிவு வழியாக உட்குழிவு இடைச் சுவரின் படலப்பகுதி வரை செலுத்தவும். உட்குழிவு இடைச் சுவரின் படலப்பகுதி வல இதயமுற்றத்தின் இடச் சுவரில் ஒரு சிறு பள்ளமாகக் காணப்படும். இந்தப் பள்ளம், மகுடப் புரை சிரை வல இதயமுற்றம் நுழையும் நுழைவாயிலுக்கு 1.5 செ.மீ. முன்னாலிருக்கிறது. இது வரை வெட்டிய பகுதியிலிருந்து கத்தியைக் கீழ்நோக்கியும் முன்னாலும் செலுத்தவும். செலுத்தப்பட்ட கத்தி இதயத்தின் கீழ்ப் பரப்பில் முதல் வெட்டுக்கருகில் அதைத்தொடுகின்ற அளவில் செல்ல வேண்டும்.

இரண்டாவது வெட்டின் இந்தப்பகுதி முதல் வெட்டுக்கு இணையாகச் செல்லாமல் அதன் கீழ் முனைக்கருகில் செல்வதைக் கவனிக்கவும். இரண்டாவதாக வெட்டப்பட்ட இதயத்தின் இரண்டாவது துண்டை முன்பக்கமாகத் திருப்பவும். ஏறும் பெருந்தமனியும் இட உட்குழிவும் தெரியும். அவற்றி லுள்ள இரத்தக்கட்டிகளை மற்ற உறுப்புகள் கெடாமல் அகற்றவும். இட இதயமுற்ற உட்குழிவுப் பொந்தும் பெருந் தமனியின் உள்பக்கமும் தெரியும். இட இதயமுற்ற உட்குழிவுத் தடுப்பைப் பார்க்கவும். இட இதயமுற்ற உட்குழிவுத் தடுப் பின் முன் இதழைக் காணவும். உட்குழிவு இடைச்சுவரைக் காணவும். இந்த இடைச் சுவரின் பெரும்பகுதி தடித்து வலுவுற்றிருக்கிறது. ஆனால் மேல் பகுதி மெல்லியதாய்

இருப்பதைக் கவனிக்கவும். இம்மெல்லிய பகுதிக்கு இடப் பக்கமும் இட இதயமுற்ற உட்குழிவுத் தடுப்பின் முன்பக்க மும் இருக்கும் இட உட்குழிவின் பாகத்திற்கும் பெருந் தமனியின் அறை (Aortic vestibule) என்று பெயர். உட்குழிவு இடைச் சுவரின் படலப் பகுதி பெருந்தமனியின் அறையை (இட உட்குழிவின் பகுதி) வல உட்குழிவிலிருந்து பிரிப்பதுடன் வல இதயமுற்றத்திலிருந்தும் பிரிப்பதைக் கவனிக்கவும்.

பெருந்தமனியின் பின் பகுதியைத் தமனித் தடுப்பிதழினருகில் கவனிக்கவும். பின் பகுதியில் இட மகுடத் தமனியின் நுழைவாய் தென்படும். முன்பகுதியை இந்த இடத்தில் ஆராய்ந்தால் வல மகுடத் தமனியின் நுழைவாய் தென்படும். மேற்பெருஞ்சிரையின் பின் சுவரை ஆராய்ந்தால் ஒற்றைச் சிரையின் நுழைவாய் தென்படும். இட மகுடத் தமனியைத் தொடரவும். தொடரும்போது வெட்டப்பட்ட இதயத்துண்டுகளை மறுபடியும் பொருத்திப் பார்க்கவும். இட மகுடத் தமனி நுரையீரல் தூரின் கீழ்ப்பகுதிக்குப் பின்னால் இருப்பதைக் கவனிக்கவும். அதனுடைய வளைந்த கிளை ஏறும் பெருந்தமனியின் அடிப்பாகத்துக்கும், இட இதயக் காது மடலுக்கும் இடையில் இருக்கிறது. அங்குள்ள கொழுப்பு முதலியவற்றை அகற்றி அதைப் பார்க்கவும்.

இட உட்குழிவு (Left ventricle) *(படம் 151,154,156,159,160)*

இட உட்குழிவு ஒரு கூம்பு வடிவத்தில் இருக்கிறது. படுக்கை மட்டத்தில் வெட்டப்பட்டால் வட்ட வடிவத்தில் இருக்கிறது. வல உட்குழிவை விட, அது நீளமாக இருந்தாலும் சுருங்கியுள்ளது. அதனுடைய சுவர்கள் வல உட்குழிவை விடத் தடித்தும் வலுப் பெற்றும் உள்ளன. அதன் உள் பரப்பு அடர்த்தியான தசைத் தடுப்புகளால் நிரப்பப்பட்டிருக் கிறது. இந்தக் கருவிழித் தாள்கள் வல உட்குழிவில் காணப் படுவதை விட அதிகமாக இருக்கின்றன. அவை இட உட்குழி வின் முனையில் மிகவும் அதிகமாக இருக்கின்றன. உட்குழிவின் இடைச் சுவரும், இட உட்குழிவு முன் சுவரின் மேல் பாகமும், தடிமன்களின்றிச் சமமாக இருக்கின்றன. இட உட்குழிவின் மேல்பாகத்தில் இருக்கும் பெருந்தமனி அறை மிகவும் சமமாக இருப்பதுடன் சதைப்பற்று குறைந்து மிகுதியான

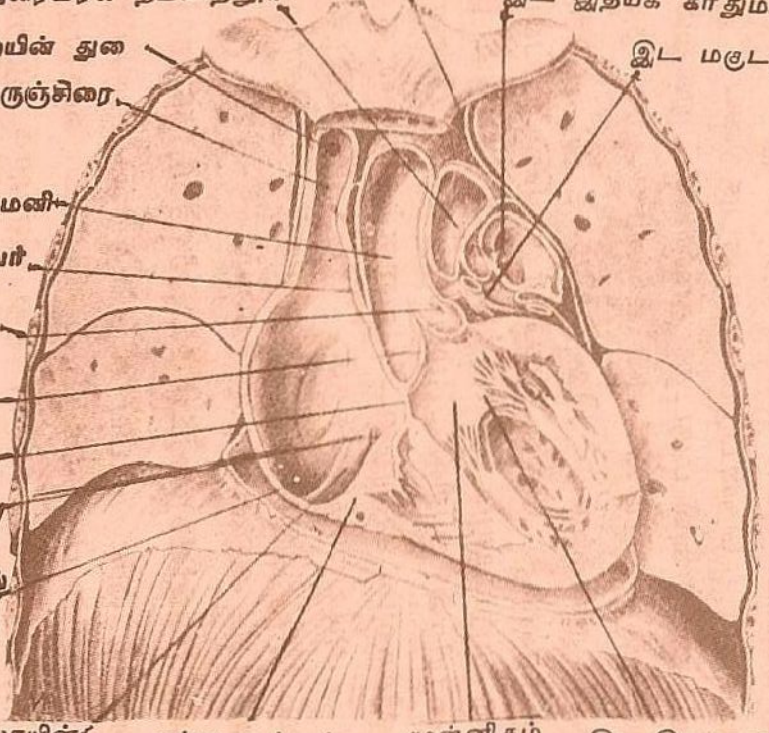

படம் 160.

இரண்டாவது மகுட வெட்டுக்குப்பின் இதயத்தின்
தோற்றம்

இழைமத்தினால் ஆன பகுதியாகும். சதைப்பற்று அதிகமில்லாத தால் உட்குழிவு சுருங்கும்போது இவ்விடம் அசைவற்றிருக் கிறது. இந்த நிலைமை இட உட்குழிவிலிருந்து வெளிச் செல்லும் இரத்தம் தடைப்படாமல் செல்வதற்குப் பயன்படு கிறது. இரண்டு பெரிய வலுவான காம்புத் தசைகள் உள்ளன. அவை முன் காம்புத் தசை, பின் காம்புத் தசை என்பன. முன் காம்புத் தசை இடச் சுவரின் முன்பாகத்திலிருந்து வருகிறது. பின் காம்புத் தசை பின் சுவரின் கீழ்ப் பாகத்திலிருந்து வருகிறது. இரண்டு தசைகளும் இட இதயமுற்ற உட்குழிவுத் தடுப்பின் இரண்டு இதழ்களோடும் ஒட்டுகின்றன.

பெருந்தமனிப் பொந்து (Aortic orifice) *(153,159,160)*

பெருந்தமனிப் பொந்து இட உட்குழிவின் வலப் பக்கம் மேலே பின்பகுதியில் இருக்கிறது. அதைச் சுற்றி வட்ட இழைமம் உள்ளது. இந்த வட்ட இழைமத்துடன் பெருந் தமனித் தடுப்பிதழின் இதழ்கள் ஒட்டிக் கொண்டுள்ளன. பெருந்தமனிப் பொந்துக்கும், இட இதயமுற்ற உட்குழிவுப் பொந்துக்கும் இடையில் இட இதயமுற்ற உட்குழிவுத் தடுப்பிதழின் முன் இதழ் மட்டுந்தான் இருக்கிறது. இந்த முன் இதழ் மட்டுந்தான் பெருந்தமனிக்குள் செல்லும் இரத்தத்தை இட இதயமுற்றத்திலிருந்து வரும் இரத்தத்திலிருந்து பிரிக்கிறது. பெருந்தமனிப் பொந்து இதயமுற்றம் இடைச்சுவரின் மேலிட் டாற்போல் (Overlying) இருக்கிறது (படம் 160). பெருந்தமனித் தடுப்பிதழ் மூன்று இதழ்களைக் கொண்டிருக்கிறது. அவை நுரையீரல் தூரின் தடுப்பிதழ் போல் பிறை வடிவமாக இருக் கின்றன. இந்தப் பிறைப் பெருந்தமனித் தடுப்பிதழ்கள் (**Aortic semilunar valves**) வல, இட, பின் என்ற மூன்று இதழ்களாகும். இவ்விதழ்கள் நுரையீரல் தூர்த் தடுப்பிதழ்களைவிடப் பெரிய வைவாவும் தடித்துமிருக்கின்றன. இவ்விதழ்களுக்குமேல் பெருந் தமனியில் குழிவுப்பைகள் (Aortic sinus) உள்ளன.

உட்குழிவு இடைச் சுவர் (Inter ventricular septum)

இட, வல உட்குழிவுகளைப் பிரிக்கும் உட்குழிவு இடைச் சுவர் ஓர் இடத்தைத் தவிர மற்ற இடங்களில் தடித்தும்

தசைப்பற்றுள்ளதாகவும் இருக்கிறது. அதன் பின் மேல் பகுதி தசைப்பற்று குறைந்து படலமாகத் தெரிகிறது. தசைப் பற்றுள்ள பகுதிக்குத் தசைப் பகுதி (Muscular part) என்றும், படலமாக உள்ள பகுதிக்குப் படலப் பகுதி (Membranous part) என்றும் பெயர். படலப் பகுதி இட உட்குழிவை, வல உட்குழிவிலிருந்து பிரிப்பதுடன் வல இதயமுற்றத்தின் கீழ்ப் பகுதியிலிருந்தும் பிரிக்கிறது. (படம் 151,160) படலப்பகுதி தடுப்புகளைச் சுற்றியிருக்கும் இழைம வட்டத்துடன் தொடர்பு கொண்டுள்ளது. இந்த உட்குழிவு இடைச் சுவர் இதயத்தில் சாய்வாக அமைந்துள்ளது. முன்னால் அது உட்குழிவு இடைப் பள்ளத்திலிருந்து பின்னால் பின் உட்குழிவு இடைப்பள்ளம் வரை இருக்கிறது. அது சாய்ந்திருப்பதால் வல உட்குழிவுக்குள் புடைத்துக் கொண்டிருக்கும் அதன் வலப்பரப்பு வலப்பக்கம் தெரிவதுடன் முன்பக்கமும் தெரிகிறது. உட்குழிவு இடைச் சுவரின்படலப் பகுதியை இரண்டு பிரிவுகளாகப் பிரிக்கலாம். ஒன்று இதயமுற்ற உட்குழிவுப் பகுதி மற்றொன்று உட் குழிவுப் பகுதி ஆகும்.

படலப் பகுதி (படம் 151, 160)

இது மூவிதழ்த் தடுப்பிதழின் இடைச் சுவர் இதழின் கீழே முன்பக்கமாக இருக்கிறது. அது பெருந்தமனிப் பொந்தின் வலச்சுவருடன் தொடர்பு கொள்கிறது. அத்துடன் வல இதய முற்றத்தின் தசைப்பற்றுள்ள சுவருடனும் தொடர்புகொள்கிறது. உட்குழிவு இடைச்சுவரின் படலப்பகுதி, பெருந்தமனித் தடுப்பின் வல இதழிலிருந்து ஈரிதழ்த் தடுப்பின் (Mitral valve) முன் இதழின் பரப்பு வரை இருக்கின்றது. உட்குழிவு இடைச் சுவரின் படலப் பகுதி பெருந்தமனி அறையின் வலச் சுவராக விளங்குகிறது.

பெருந்தமனி (*Aorta*)

பெருந்தமனி இட உட்குழிவிலிருந்து உற்பத்தியாகிறது. பெருந்தமனியையும் இட உட்குழிவையும் பிரிப்பது பெருந் தமனிப் பொந்தும், தடுப்பிதழுமாகும். அதை மூன்று பாகங் களாகப் பிரிக்கலாம். அதன் முதல் பாகம் பெருந்தமனிப்

பொந்திலிருந்து மேலேறிச் செல்வதால் ஏறும் பெருந்தமனி என்றழைக்கப்படுகிறது. அதன் இரண்டாவது பாகம் பெருந் தமனியிலிருந்து பின்பக்கமாக வளைந்து செல்வதால் அதற்குப் பெருந்தமனி வளைவு என்று பெயர். மூன்றாவது பாகம் தமனி வளைவிலிருந்து கீழ் நோக்கிச் செல்வதால் அது இறங்கும் பெருந் தமனி எனப்படும். இறங்கும் தமனி நெஞ்சுப் பகுதியிலும், வயிற்றிலும் இருப்பதால் அதை மேலும் இரு பிரிவுகளாகப் பிரிக்கலாம். நெஞ்சுக்குள் இருக்கும் பாகத்தைநெஞ்சுப்பெருந் தமனி என்றும், வயிற்றுச்குள் இருச்கும் பாகத்தை வயிற்றுப் பெருந்தமனி என்றும் கூறுவர்.

ஏறும் பெருந்தமனி (Ascending Aorta) *(140,143,148,152,159,160)*

இது சுமார் 5 செ.மீ. நீளமிருக்கும். இது பெருந்தமனியின் முதல்பாகமாக இட உட்குழிவிலிருந்து உற்பத்தியாகிறது. இந்த இடம் இட் 3-ஆவது விலாக் குருத்தெலும்பின் உள் முனைக்குப் பின்புறமாக இருக்கிறது. இங்கிருந்து அது மேல் நோக்கிச்சிறிது முன்பாகச் சாய்ந்து வலப் பக்கம் செல்கிறது. நெஞ்சுப்பட்டையினுடைய வலப் பாதியின் பின்புறம் அது வளைந்து தமனிவளைவாக மாறுகிறது. இந்த மட்டம் 2-ஆவது விலாக்குருத்தெலும்பின் மட்டமாகும். உற்பத்தியாகுமிடத்தில் அதையும் நுரையீரல் தூரையும் சேர்த்து இதய நீர் உறையின் உள் அடுக்கு மூடிக்கொண்டுள்ளது. ஆரம்பத்தில் நான் குபுடைப் புகள் உள்ளன. அவற்றில் மூன்று பெருந்தமனிக் குழிவுப் பைகள் என்று அழைக்கப்படும். ஒன்று பெருந்தமனியின் bulb என்றழைக்கப்படுகிறது. பெருந்தமனியின் குழிவுப்பைகள் ஏறுந் தமனியின் அடிப்பகுதியில் தடுப்பிதழ்களுக்கு எதிரில் இருக்கின் றன. அவற்றைப்பற்றிப் பகுத்தாய்வில் சொல்லப்பட்டிருக்கிறது. பெருந்தமனியின் பல்ப் ஏறும் பெருந்தமனியின் வல விளிம்பில் இருக்கும் ஒரு புடைப்பு ஆகும். இட உட்குழிவிலிருந்து பாய்ந்து வரும் இரத்தம் இந்த இடத்தில் மோதுகிறது. இந்த இடம் நோயுற்றால் வலுவிழந்து மேலும் புடைக்க ஆரம்பித்து விடும். அப்படிப் புடைக்குமிடத்திற்குப் பெருந்தமனிக் குருதிக் குடா (Aortic aneurysm) என்று பெயர். அதன் முன்னால் ஆரம் பத்தில் வல உட்குழிவின் கூம்புப்புழை, நுரையீரல் தூரின் கீழ்ப்

பகுதி,வல இதயக் காதுமடல் முதலியவை இருக்கின்றன. இவற்றை விட்டுத் தாண்டி மேலே வரும்போது அவற்றின் முன்னால் நெஞ்சுப்பட்டை எலும்பு இருக்கிறது. நெஞ்சுப்பட்டை எலும்புக்கும், ஏறும் பெருந்தமனிக்கும் இடையில் ஏறும் பெருந் தமனியின் இதய உறை, வல நுரையீரல் உறை, வல நுரையீர லின் முன்விளிம்பு, சிறிது அடர்த்தியற்ற இழைமங்கள், நெஞ்சுக் கணையச்சுரப்பி முதலியன இருக்கின்றன. அதன் பின்னால், கீழிருந்துமேலாக இட இதயமுற்ற வல நுரையீரல் தமனி, வல முக்கியப் பிரிமூச்சுக் குழாய் முதலியன இருக்கின்றன. அதன் வலப்பக்கம், வல இதயமுற்றமும் மேற்பெருஞ்சிரையும் இருக் கின்றன. இடப்பக்கம், கீழ்மட்டத்தில் இட இதயமுற்றமும் மேல் மட்டத்தில் நுரையீரல் தூரும் இருக்கின்றன. அதற்கும், நுரை யீரல் தூருக்கும் இடையில் கீழ்ப் பெருந்தமனி நுரையீரல் உறுப்பு (Aortico pulmonary body) நடுப்பெருந்தமனி நுரையீரல் உறுப்பு என்ற இரு உறுப்புகள் உளளன. இவை சிரசுநாடித் தமனியி லிருக்கும் சிரசுநாடியுரு போன்று இரச ஏற்பி (Chemoreceptor) வகையைச் சேர்ந்தவை. இதனுடைய கிளைகள் வல, இட மகுடத் தமனிகள் என்பன. இதற்கு இரத்தம் தரும் இரத்தக் குழாய்த் (Vasa vasorum) தமனிகள் இரு மகுடத் தமனிகளிலிருந் தும் வருகின்றன. ஆனால் முக்கியப் பங்கேற்பது இட மகுடத் தமனியாகும். இட மகுடத் தமனியிலிருந்து ஒரு முக்கியக் கிளை ஏறும் பெருந்தமனியின் இட ஓரத்தில் ஏறுகிறது. இக் கிளை ஏறும் பெருந்தமனியைச் சுற்றிச் செல்லும் கிளைகளைச் சீரான இடைவெளி விட்டுக் கொடுக்கிறது.

இயல்-8

மேல் இடைநுரையீரல் (Superio mediastinum)

பகுத்தாய்வு

காரை அடிச் (Subclavian) சிரையின் முன்னால், விலா எலும்புகளை அறுக்கவும். நெஞ்சுப் பட்டை எலும்பின் நெஞ்சுப் பட்டை மேற்பாகத்தை இப்போது மேலாகத் திருப்பி விடலாம். அப்போது தெரிவது மேல் இடைநுரையீரல் ஆகும்.

மேல்கைத் தசைத் தலைநோக்குச் சிரைகளைக் காணவும். இரு சிரைகளும் ஒன்று கூடி மேற்பெருஞ்சிரையாவதைக் காணவும். கீழ்க்கேடயச் (Inferior thyroid) சிரை, உள் நெஞ்சுச் (Internal thoracic) சிரை, இட மேல் விலாச் (Left superior intercostal) சிரை முதலியவற்றைக் கண்டுபிடித்து அவை மேல்கைத் தசைத் தலைநோக்குச் சிரைக்குள் நுழைவதைக் காணலாம். இச்சிரைகளை ஒருபுறமாக ஒதுக்கிப் பெருந்தமனி வளைவை யும் (Arch of acorta), அதன் கிளைகளையும் பார்க்கவும். பெருந் தமனி வளைவின் இடப் பக்கம் செல்லும் நரம்புகளை மேல் பக்கம் தொடரவும். அவை இடப் பொதுச் சிரசுநாடித் தமனிக் கும் காரை அடித்தமனிக்கும் இடையில் செல்கின்றன. பெருந் தமனி வளைவின் கவிந்த கீழ்ப்பாகத்தின் கீழ் இடப் பின் வளையும் தொண்டை நரம்பைக் (Left recurrent laryngeal nerve) காணவும். இந்த நரம்புக்கு முன்னால் தமனி முடிப்பிழைமத் தைப் (Ligamentum arteriosum) பார்க்கவும்.

மேல்கைத்தசைத் தலைநோக்குச் சிரைகள் (Brachiocephalic veins) (படம் 145, 161)

இவை காரை எலும்பின் உள்முனையின் கீழ் ஆரம்பித்து முதல் வல விலாக் குருத்தெலும்பின் உள்முனையில் முடிகின் றன. அவை உள் கழுத்துச் சிரையும், காரைஅடிச் சிரையும் இணைவதால் உற்பத்தியாகி, வல, இட மேல்கைத்தசைத் தலை நோக்குச் சிரைகள் இரண்டும் இணைந்து மேற்பெருஞ்சிரையாக முடிகின்றன. இவ்விரு சிரைகளுக்கும் தடுப்பிதழ்கள் இல்லை.

வல மேல்கைத்தசைத் தலைநோக்குச் சிரை (Right Brachio cephalic vein) (படம் 145, 161)

சுமார் 2.5 செ.மீ. நீளமுள்ள இச்சிரை செங்குத்தாகக் கீழேயிறங்குகிறது. அது மேல்கைத்தசைத் தலைநோக்குத் தமனிக்கும் வல அலை நரம்புக்கும் முன் வெளிப்பக்கத்தில் இருக்கிறது. வல நுரையீரல் உறை, விதான நரம்பு, உள் நெஞ்சுத்தமனி ஆகியவை மேல் மட்டத்தில் அதற்குப் பின்னும், கீழ்மட்டத்தில் அதற்கு வெளியிலும் இருக்கின்றன. அதனுடைய இணைகிளைகள் கீழ்க் கேடயச் சிரை, வல

முள்ளெலும்புத் தொடர்சிரை (Right vertebral plexus of veins), உள் நெஞ்சுச் சிரை என்பன. சில சமயங்களின் முதல் வலப்பின் விலாச்சிரை அதனுடன் இணையலாம். சிரை இரத்தத்துடன் இதனுள் நிணநீர்க்குழாய்களும் இணைவதால் நிண நீரையும் இது கொண்டு செல்கிறது. தலை, கழுத்து முதலியவற்றின் வலப் பாகம், வலக் கை, வல இடைநுரையீரல் முதலியவற்றிலிருந்து நிண நீர் கொண்டு வரும் வல நிணநீர்க் குழாய்கள் இதனுடன் சேருகின்றன.

இட மேல்கைத்தசைத் தலைநோக்குச் சிரை
(Left brachio cephalic vein) *(படம் 145, 161)*

இச்சிரை சுமார் 6 செ. மீ. நீளமுள்ளது. அது சாய்வாகக் கீழ் நோக்கி வலப் புறம் செல்கிறது. இடப் பக்கம் ஆரம்பத்தில் இட நெஞ்சுவிலாக் காரை எலும்பு மூட்டுக்கும் நெஞ்சுப் பட்டை எலும்பின் மேற் பாகத்திற்கும் பின்னால் இருக்கிறது. இவற்றுக்கும் இச்சிரைக்கும் இடையில் நெஞ்சுவிலா நாவடி **(Sterno hyoid)**, நெஞ்சுவிலாக் கேடயத் **(Sterno thyroid)** தசைகள், அடர்த்தியற்ற இழைமங்கள், நெஞ்சுக்கணையச் சுரப்பி ஆகியவை இருக்கின்றன. அது வலப் பக்கம் முடிகின்ற இடத்தில் வலநுரையீரல் உறை மூடியிருக்கின்றது. அது இடப் பக்கமிருந்து வலப் பக்கம் செல்லும் போது அதன் பின் இட உள் நெஞ்சுத் தமனி, இடக் காரை அடித்தமனி, இடப் பொதுச் சிரசுநாடித் தமனி, இட விதான நரம்பு, இட அலை நரம்பு, மூச்சுக் குழாய், மேல்கைத்தசைத் தலைநோக்குத் தமனி ஆகியவை இருக்கின்றன. பெருந்தமனி வளைவு அதன் கீழே இருக்கின்றது. இதன் இணைகின்றவைகள்: இடக் கீழ்க் கேடயச் சிரை, இட உள் நெஞ்சுச் சிரை, இட முள்ளெலும்புத் தொடர் சிரை, இட மேல் விலாச் சிரை முதலியன. சில சமயங்களில் முதல் இடப் பின் விலாச் சிரையும், நெஞ்சுக்கணையச் சுரப்பியின் சிரைகளும், இதய உறையின் சிரைகளும், இதனுடன் இணையலாம். அத்துடன் நிணநீர்க் குழாய்களும் இத்துடன் இணைகின்றன.

பெருந்தமனி வளைவு (Arch of aorta) *(படம் 139, 145, 152, 159, 162, 163, 164).*

பெருந்தமனி வளைவு நெஞ்சுப் பட்டை எலும்பின் மேற்

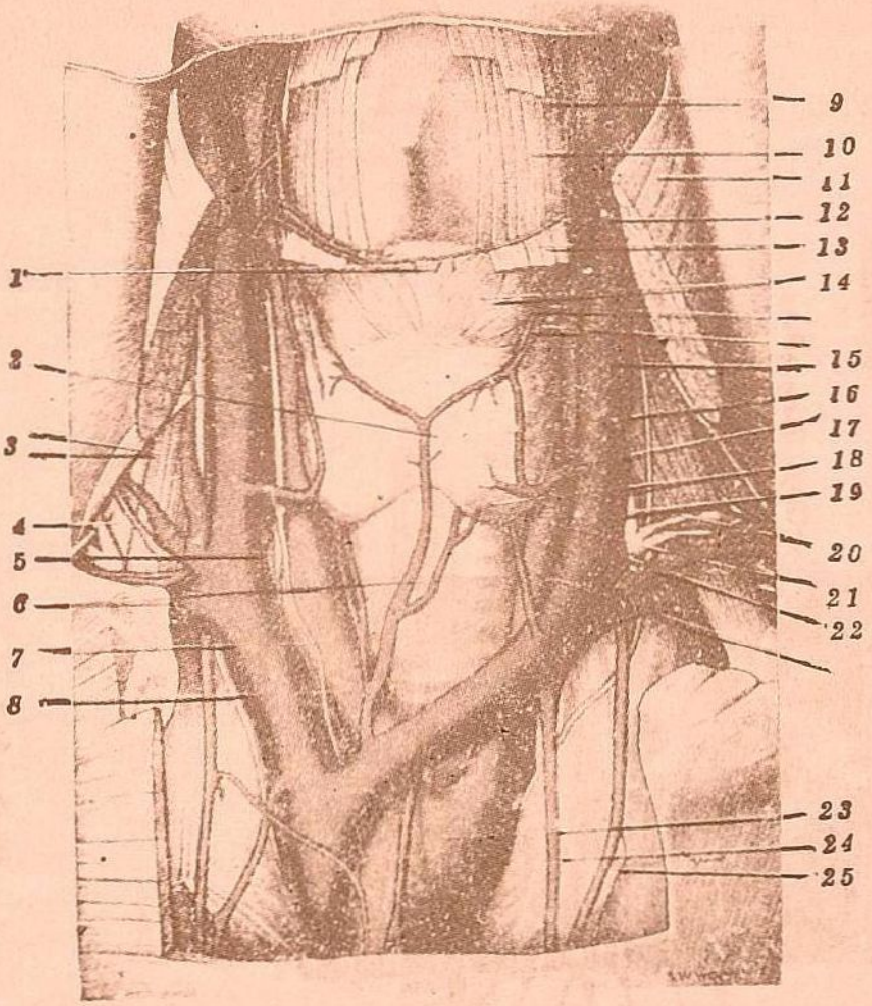

1. நெறிழ் கும்பு
2. கேடயச் சுரப்பியின் இணைசந்தி
3. முன் ஒவ்வாத் தசை ஒமோ ஹையாய்டு கீழ்வயிறு
4. கைநரம்புப் பின்னலின் நரம்புத்தூர்
5. அலை நரம்பு
6. கீழ்க் கேடயச்சிரை
7. அலை நரம்பின் இதயக்கிளை
8. கைத் தலைத் தமனி
9. மேல் கேடயத் தமனி
10. கேடய நாவடித் தசை
11. மார்பு முலையுருத் தசை
12. மோதிரக் கேடயத் தமனி
13. நெஞ்சுக் கேடயத்தசை
14. மோதிரக் கேடயத்தசை
15. விதான நரம்பு
16. உள் கழுத்துப் பெருஞ்சிரை
17. நடுக் கேடயச் சிரை
18. கேடயச் சுரப்பி இடத்துண்டம்
19. கழுத்துப் பெரு நிணநீர்த்தூர்
20. காரைஅடி நிணநீர்த்தூர்கள்
21. பொதுச் சிரசுநாடித் தமனி
22. நெஞ்சுக் குழாய்
23. பெருந்தமனி வளைவு
24. உள்நெஞ்சுச் சிரை
25. உள்நெஞ்சுத் தமனி

படம் 161. மேல்கைத் தலைநோக்கு சிரைகள்

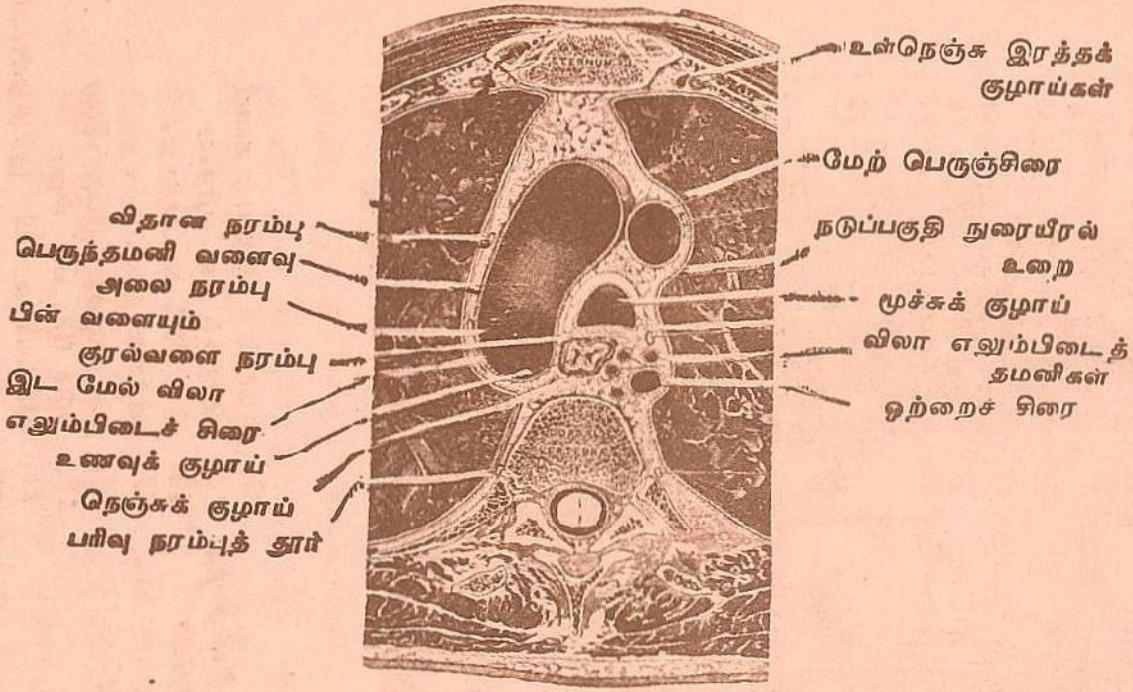

படம் 162.

நெஞ்சின் படுக்கை வெட்டுத்தோற்றம் 4-ஆவது நெஞ்சு முள்ளெலும்பு மட்டத்தில்

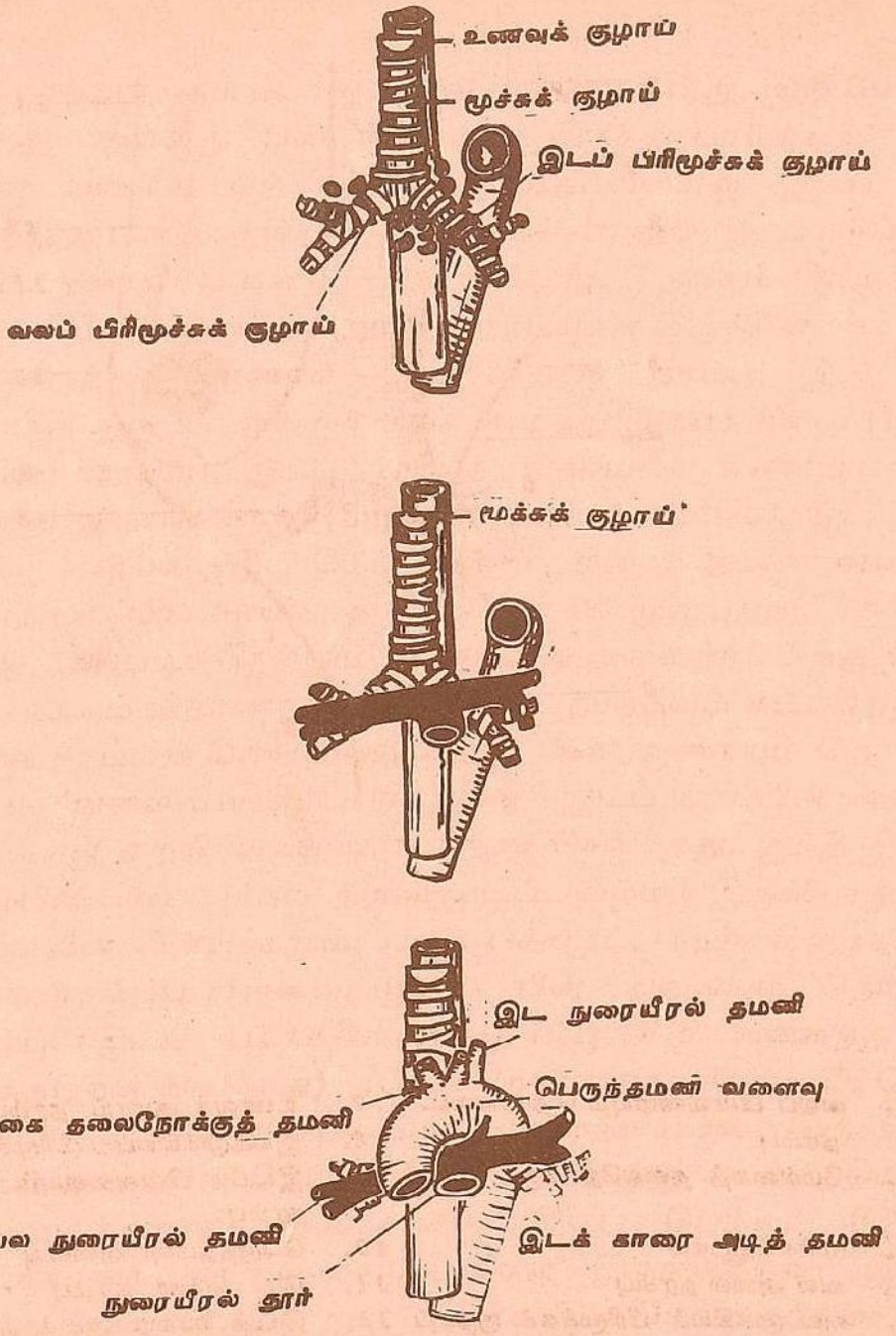

படம் 163. தமனி வளைவு, பிரிமூச்சுக் குழாய் நுரையீரல் தமனி

பகுதிக்குப் பின்னால் இரண்டாவது வல விலாக் குருத்தெலும்பின் உள் முனையின் மட்டத்தில் ஏறும் பெருந்தமனியின் தொடர் பாகத் தொடர்கிறது. முதலில் அது மேலேறுகிறது. பிறகு அது இடப் பக்கம் பின்னால் திரும்புகிறது. இப்படி அது மூச்சுக் குழாயின் முன் பாகத்தைக் கடந்த பின் இடப் பரப்பில் இதன் நேர் பின்னால் செல்கிறது. இறுதியாக அது கீழே இறங்குகிறது.

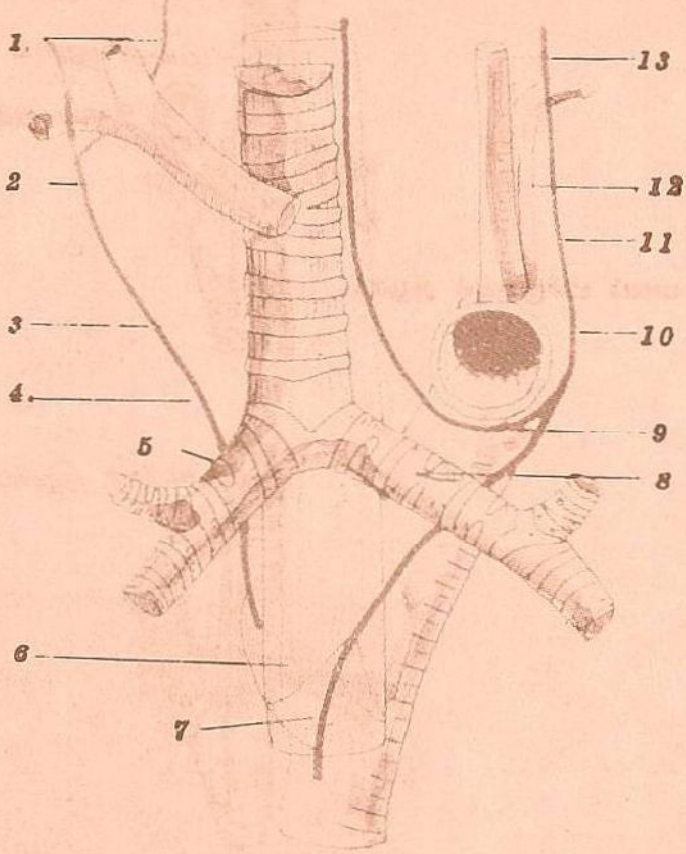

1. வலப் பின்வளையும் தொண்டை நரம்பு
2. மேல்கைத் தலைநோக்குத் தமனி
3. மூச்சுக்குழாய்
4. வல அலை நரம்பு
5. வல முக்கியப் பிரிமூச்சுக் குழாய்
6. உணவுக் குழாய்
7. உணவுக் குழாய் நரம்புப் பின்னல்
8. இட முக்கியப் பிரிமூச்சுக் குழாய்
9. இடப் பின்வளையும் தொண்டை நரம்பு
10. பெருந்தமனி வளைவு
11. இட அலை நரம்பு
12. இடக் காரை அடித் தமனி
13. இடப் பொதுச் சிரசுநாடித் தமனி

படம் 164. இடப் பின் வளையும் தொண்டை நரம்பு

நாலாவது நெஞ்சு முள்ளெலும்பின் இடப் பரப்பில் அதன் கீழ் விளிம்பில் இறங்கும் பெருந்தமனியாகத் தொடர்ந்து செல்கிறது. அது முடியுமிடம் இட 2-ஆவது குருத்தெலும்பின் உள் முனை மட்டமாகும். அதன் மேல் விளிம்பு நெஞ்சுப் பட்டை எலும்பின் வளைவு இரண்டு வளைவுகளைக் கொண்டது. மேலிருந்து

கீழாகப் பார்க்கும் போது உள்ள வளைவு ஒன்று. இது மேலாகக் குவிந்து உள்ளது. பக்க வாட்டில் இருந்து பார்க்கும் போது உள்ள வளைவு மற்றொன்று. இந்த வளைவு இடப் பக்கம் குவிந்து காணப்படுகிறது. அதன் முன்னாலும் இடப் பரப்பிலும் இடை நுரையீரல் உறை மூடியிருக்கிறது. இதற்கும் பெருந்தமனி வளைவிற்கும் இடையில் நான்கு நரம்புகள் இருக்கின்றன. அவை முன்னிருந்து பின்னாக இட விதான நரம்பு, இட அலை நரம்பின் ஒரு கிளையான கீழ்க் கழுத்து இதயக் கிளை (**Inferior cervical cardiac**), இடப் பரிவுத் தொடரின் கிளையான மேல் கழுத்து இதயக்கிளை (**Superior cervical cardiac**), இட அலை நரம்பு என்பன. இட மேல் விலாச் சிரை, தமனி வளைவின் இடப் பரப்பில் சாய்வாக மேல்நோக்கி முன்புறத்திற்குச் செல்கிறது. அப்படிச் செல்லும்போது அது அலை நரம்பிற்கு வெளிப்புறமாகவும் விதான நரம்பிற்கு உள்புறமாகவும் கடக்கிறது. இட அலை நரம்பின் கிளையான இடப் பின் வளையும் தொண்டை நரம்பு, வளைவின் கீழ்ப்பாகத்தின் இடப் பரப்பின் வழியாக வளைந்து சுற்றி வலப் பரப்பிற்குச் செல்கிறது. இந்த இடத்தில் நரம்பின் வலப் பக்கம், தமனி முடிப்பிழைமம் இருக்கிறது. தமனி வளைவின் பின்பக்கமும், வலப் பக்கமும், மூச்சுக் குழாய், ஆழ இதய நரம்புப் பின்னல், இடப் பின் வளையும் தொண்டை நரம்பு, (இடப் பக்கத்திலிருந்த நரம்பு கீழ் வளைந்து வலப் பக்கத்திற்கு வருகிறது) (படம் 164) உணவுக் குழாய், நெஞ்சுக் குழாய், முள்ளெலும்புத் தொடர் முதலியவை இருக்கின்றன. தமனி வளைவின் மேல் பக்கம் அதிலிருந்து உற்பத்தியாகின்ற மேல்கைத்தசைத் தலைநோக்கு இடப் பொதுச் சிரசுநாடி, இடக்காரை அடி முதலிய தமனிகள் இருக்கின்றன. இக்கிளைகளின் கீழ்ப்பாகத்தில் முன்புறமாக இட மேல்கைத்தசைத் தலைநோக்குச் சிரை செல்கிறது. பெருந்தமனி வளைவின் கீழ்ப் பக்கம் இடப் பின் வளையும் தொண்டை நரம்பு, தமனி முடிப்பிழைமம், இதய நரம்புப் பின்னலின் மேலொட்டுப் பாகம், இடமுக்கியப் பிரிமூச்சுக்குழாய், நுரையீரல் தூரின் பிரியுமிடம் முதலியன இருக்கின்றன.

கிளைகள்

1. மேல்கைத்தசைத் தலைநோக்குத் தமனி (Brachio cephalic artery) (படம் 165, 166)

இது பெருந்தமனி வளைவின் மேல் பாகத்திலிருந்து அதன் முதல் கிளையாக உற்பத்தியாகிறது. அது உற்பத்தியாகுமிடம் நெஞ்சுப் பட்டை எலும்பின் மையத்திற்குப் பின்பாகமாக இருக்கிறது. அது அங்கிருந்து மேலேறி மேல் வெளிப்புறமாகச் சென்று வல நெஞ்சுவிலாக் காரைஅடி மூட்டின் மேல் விளிம்பிற்குப் பின்னால் இரு கிளைகளாகப் பிரிகிறது. அது உற்பத்தியாகுமிடத்தில் மூச்சுக் குழாய்க்கு முன்புறமாகவும் இட மேல் கைத்தசைத் தலைநோக்குச் சிரைக்குப் பின்புறமாகவும் இருக்கிறது. அது மேலேறிச் செல்லும்போது மூச்சுக் குழாயின் வலப் பரப்பை அடைகிறது. அது இரு கிளைகளாகப் பிரியுமிடத்தில் வல நுரையீரல் உறையின் வளைவு முகட்டுக்கு முன்னால் இருக்கிறது. அதன் கிளைகள் - வலக் காரைஅடி, வலப் பொதுச் சிரசுநாடித் தமனிகள் என்பன. அத்துடன் கேடயச் சுரப்பிக்கு ஒரு சிறிய கிளை கொடுக்கலாம். இந்தக் கேடய இமா தமனி மூச்சுக் குழாயின் முன்பக்கமாக மேலேறி கேடயச் சுரப்பியின் பூசந்திப் பகுதியை (Isthumus) அடைகிறது.

2. இடப் பொதுச் சிரசுநாடித் தமனி (Left common carotid artery) (படம் 165, 166).

இத்தமனி மேல்கைத்தசைத் தலைநேர்க்குத் தமனியின் பின்னால் இடப் பக்கத்தில் பெருந்தமனி வளைவிலிருந்து உற்பத்தியாகிறது. அது உற்பத்தியாகுமிடம், நெஞ்சுப்பட்டை எலும்பின் மேற்பகுதி மையத்திற்குப் பின்னால் இருக்கிறது. அங்கிருந்து மேலே வெளிப்புறமாகச் சென்று இட நெஞ்சு விலாக் காரைஅடி மூட்டின் பின்னால் கழுத்துக்குள் நுழைகிறது. முதலில் அது மூச்சுக் குழாயின் (Trachea) முன் பாகத்திலிருக்கிறது. பின் அது மூச்சுக் குழாயின் இடப் பக்கத்திற்கு வருகிறது. அதற்கும், நெஞ்சுப்பட்டை எலும்பின் மேற்பகுதிக்கும் இடையில் நெஞ்சுவிலா நாவடி, நெஞ்சு விலாக் கேடயத் தசைகள், இட நுரையீரல் உறை, இட நுரையீரல், இட மேல்கைத்தசைத் தலை நோக்குச் சிரை, நெஞ்சுக்கணையச் சுரப்பி ஆகியவை உள்ளன.

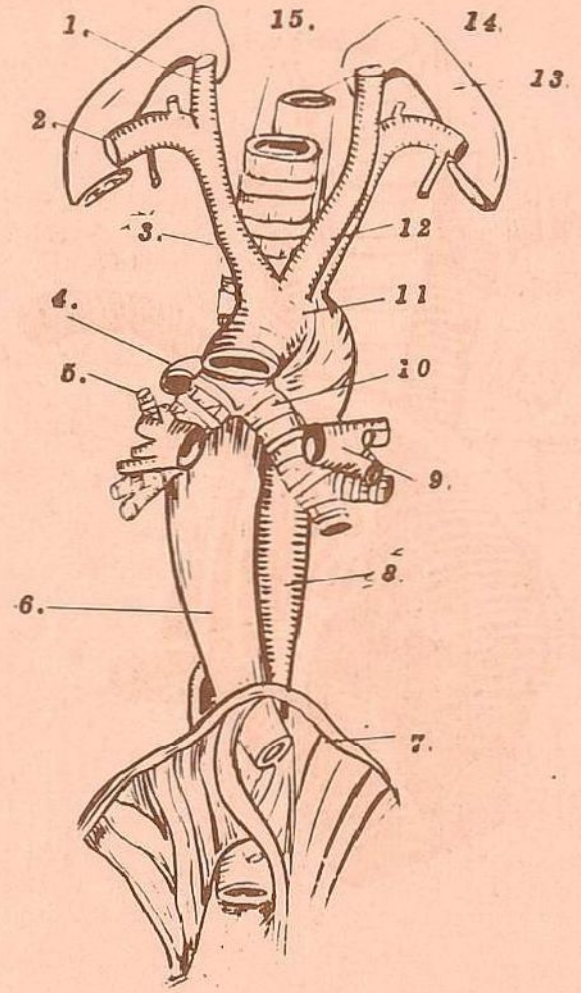

1.	இடப் பொதுச் சிரசுநாடித் தமனி	9.	நுரையீரல் தமனி
2.	இடக் காரை அடித்தமனி	10.	இடப் பிரிமூச்சுக்குழாய்
3.	மேல்கைத் தலைநோக்குத் தமனி	11.	பெருந்தமனி வளைவு
4.	ஒற்றைச் சிரை	12.	இடப் பொதுச் சிரசுநாடித் தமனி
5.	வலப் பிரிமூச்சுக் குழாய்	13.	முதல் விலா எலும்பு
6.	உணவுக் குழாய்	14.	உணவுக் குழாய்
7.	பிரிப்புத்தசை	15.	மூச்சுக் குழாய்
8.	இறங்கு தமனி		

படம் 165. பெருந்தமனி வளைவின் கிளைகள்

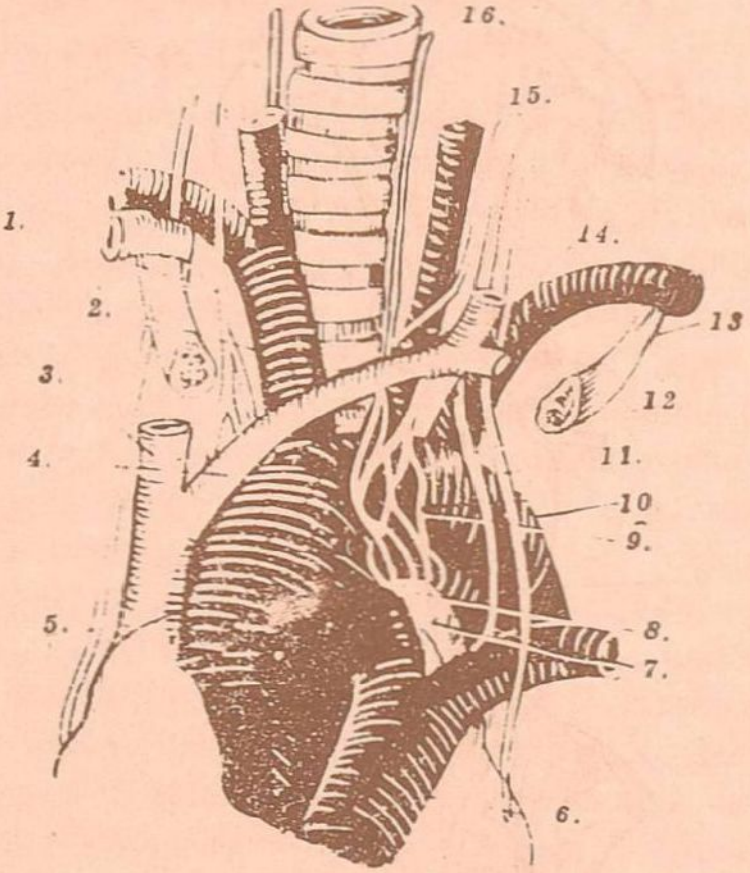

1. வல அலை நரம்பு
2. மேல்கை தலை நோக்குத்தமனி
3. வல மேல்கைத்தலை நோக்குச் சிரை
4. இட மேல்கைத்தலை நோக்குச் சிரை
5. வல விதான நரம்பு
6. நுரையீரல் தமனி
7. இடப் பின் வளையும் தொண்டை நரம்பு
8. தமனி முடிப்பிழைமம்
9. மேலொட்டு இதய நரம்புப் பின்னல்
10. பெருந்தமனி வளைவு
11. இட விதான நரம்பு
12. இட அலை நரம்பு
13. முதல் விலா எலும்பு
14. இடக் காரை அடித் தமனி
15. இடப் பொதுச் சிரசுநாடித் தமனி
16. மூச்சுக் குழாய்

படம் 166.

பெருந்தமனி வளைவின் கிளைகளும் அருகில் உள்ள நரம்புகளும்

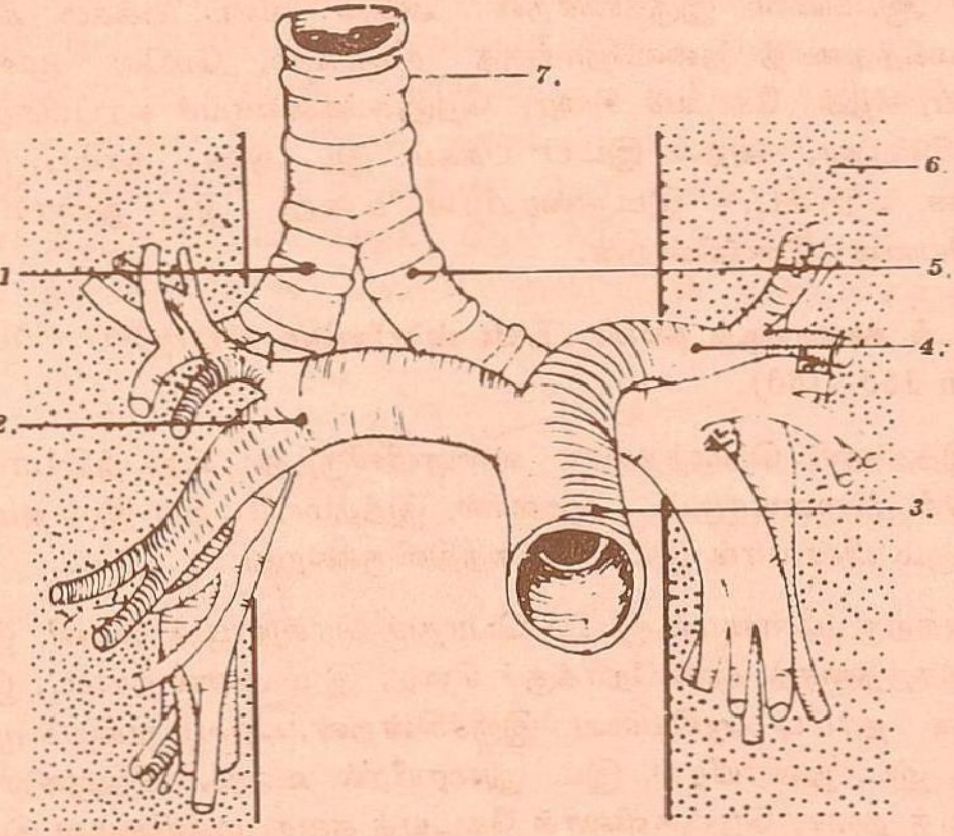

1. வல முக்கியப் பிரிமூச்சுக் குழாய்
2. வல நுரையீரல் தமனி
3. நுரையீரல் தூர்
4. இட நுரையீரல் தமனி
5. இட முக்கியப் பிரிமூச்சுக் குழாய்
6. நுரையீரல்
7. மூச்சுக் குழாய்

படம் 167. நுரையீரல் தமனிகள்

பின்னால் மூச்சுக்குழாய், உணவுக் குழாய் (Oesophagus), இடப் பின் வளையும் தொண்டை நரம்பு, நெஞ்சுக் குழாய் (Thoracic duct) ஆகியவை இருக்கின்றன. அதன் வலப் பக்கம் கீழே மேல்கைத்தசைத் தலைநோக்குத் தமனியும், மேலே மூச்சுக் குழாய், கீழ்க் கேடயச் சிரை, நெஞ்சுக்கணையச் சுரப்பிகளும் இருக்கின்றன. அதன் இடப் பக்கம் இட அலை நரம்பு, இட விதான நரம்பு, இடநுரையீரல் உறை, இட நுரையீரல் முதலியவை இருக்கின்றன.

3. இடக் காரையடித் தமனி (Left subclavian artery) (படம் 165, 166).

இத்தமனி பெருந்தமனி வளைவிலிருந்து உற்பத்தியாகும் இறுதிக் கிளையாகும். ஆதலால், இத்தமனி மற்ற இரு தமனி களுக்கும் பின்னால் இடப் பக்கத்திலிருக்கிறது.

அதற்கு முன்னால் இடப் பொதுச் சிரசுநாடித் தமனி, இட மேல்கைத்தசைத் தலைநோக்குச் சிரை, இ - அலை நரம்பு, இட விதான நரம்பு ஆகியவை இருக்கின்றன, அவற்றுக்கும் முன் னால், இட நுரையீரல், இட நுரையீரல் உறை, நெஞ்சுவிலா நாவடித் தசை, நெஞ்சுவிலாக் கேடயத் தசை முதலியவை இருக் கின்றன. இத்தமனியின் பின்னால் உணவுக் குழாய், நெஞ்சுக் குழாய் லர்ங்கஸ் கோலைத்தசை முதலியவை இருக்கின்றன. தமனியின் உள்பக்கம் மூச்சுக் குழாய், இடப் பின் வளையும் தொண்டை நரம்பு, உணவுக் குழாய், நெஞ்சுக் குழாய் முதலியவை இருக்கின்றன. வெளிப்பக்கம் இட நுரையீரல் இட நுரையீரல் உறை முதலியவை இருக்கின்றன.

நுரையீரல் தமனிகள் (Pulmonary arteries) (படம் 165, 167)

நுரையீரல் தூர்ப் பெருந்தமனி வளைவுக்கடியில் இரு பிரிவுகளாகப் பிரிகிறது. அப்பிரிவுகள் வல நுரையீரல் தமனியும் இட நுரையீரல் தமனியுமாகும். வல நுரையீரல் தமனி இட நுரையீரல் தமனியை விடச் சிறிது பெரிதாகவும் நீளமாகவும் இருக்கிறது. அது இடப் பிரிமூச்சுக் குழாயின் முன்னால் வலப் பக்கம் நோக்கிச் சிறிது கீழே சாய்ந்தவாறு செல்லுகின்றது. அப்படிச் செல்லும்போது அது மேலேறும் பெருந்தமனி, மேற்

பெருஞ்சிரை, மேல் வல நுரையீரல் சிரை ஆகியவற்றிற்குப் பின்னால் இருக்கிறது. உணவுக் குழாய், வல முக்கியப் பிரிமூச்சுக் குழாய், வல நுரையீரல் வேர்ப்பகுதி ஆகியவற்றிற்கு முன்னால் இருக்கிறது. நுரையீரல் வேர்ப்பகுதியின் பக்கம் அது இரு கிளைகளாகப் பிரிகிறது. மேல்கிளை சிறிதாக இருக்கிறது. அது மேல் வல நுரையீரல் துண்டப் பிரிமூச்சுக் குழாயைத் **(Right superior lobar bronchus)** தொடர்ந்து சென்று மேல் துண்டத்திற்குச் செல்கிறது. கீழ்ப்பிரிவு மேல்பிரிவை விடப் பெரியது. கீழ்ப்பிரிவு நடு, கீழ் நுரையீரல் துண்டங்களுக்குச் **(Middle and lower lober)** செல்கிறது.

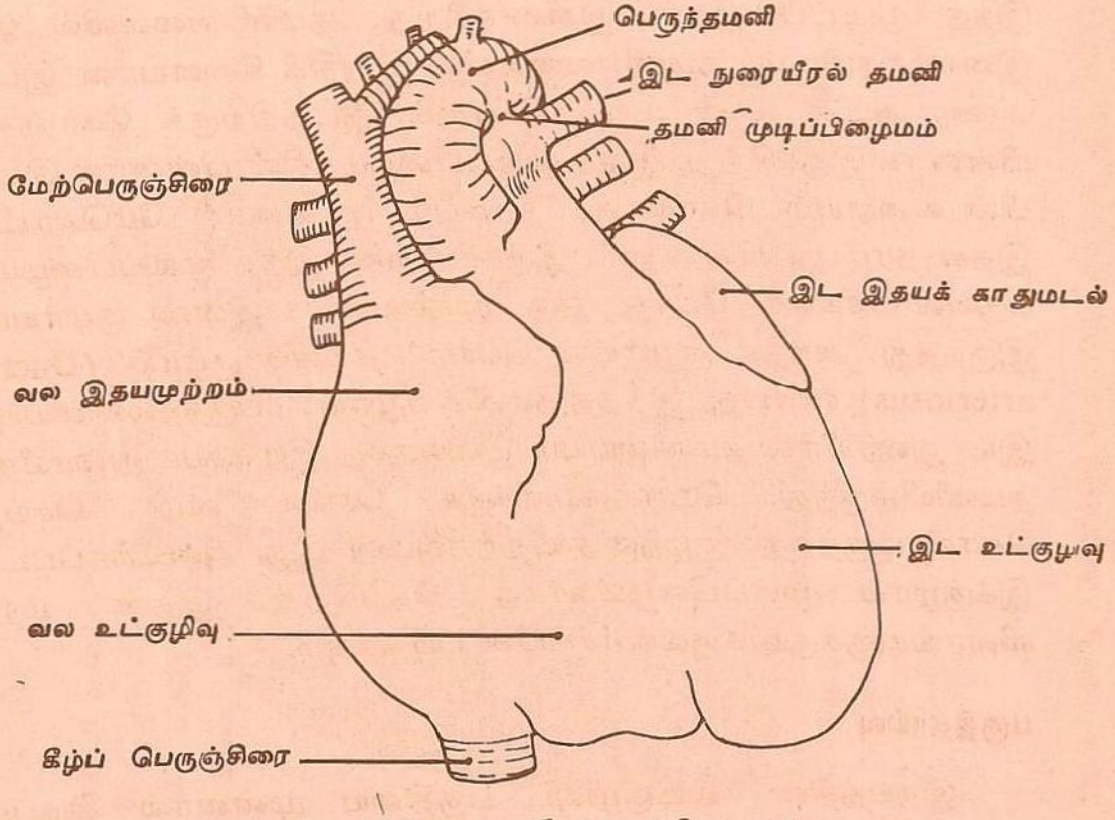

படம் 168. தமனி முடிப்பிழைமம்

இட நுரையீரல் தமனி (Left pulmonary artery) *(படம் 165, 167)*

இது வல நுரையீரல் தமனியை விடச் சிறியதாகவும், கட்டையாகவும் இருக்கிறது. உற்பத்தியாகும் இடத்திலிருந்து படுக்கை மட்டத்தில் அது இடப் பக்கம் செல்கிறது. அதற்குப் பின்னால் இறங்கும் பெருந்தமனி, இட முக்கியப் பிரிமூச்சுக்

குழாய், நுரையீரல் வேர்ப்பகுதி முதலியன இருக்கின்றன. மேலே அது பெருந்தமனி வளைவுடன் தமனி முடிப்பிழைமத்தினால் இணைக்கப்பட்டிருக்கிறது. அது நுரையீரல் வேர்ப் பகுதியின் பக்கம் இரு கிளைகளாகப் பிரிகிறது. மேல்கிளை இட நுரையீரல் மேல் துண்டத்திற்கும், கீழ்க்கிளை இட நுரையீரல் கீழ்த் துண்டத்திற்கும் செல்கின்றன.

தமனி முடிப்பிழைமம் (Ligamentum arteriosum) (படம் 166, 168)

இட நுரையீரல் தமனி உற்பத்தியாகும் இடத்தில் அதன் மேற் பரப்பையும், பெருந்தமனி வளைவின் கீழ்ப் பரப்பையும் இந்த முடிப்பிழைமம் இணைக்கிறது. தமனி வளைவில் அது இணைக்குமிடம், தமனி வளைவின் இறுதிக் கிளையான இடக் காரை அடித் தமனி உற்பத்தியாகும் இடத்திற்குக் கொஞ்சம் பின்னாக இருக்கிறது. இந்த முடிப்பிழைமத்தின் பின்னால் இடப் பின் வளையும் தொண்டை நரம்பும், முன்னால் மேலொட்டு இதய நரம்புப் பின்னலும் இருக்கின்றன. இந்த முடிப்பிழைமம் கருவளர்ச்சியின் போது ஒரு முக்கியமான இணை குழாயாக இருந்தது. அந்தக் குழாயின் பெயர் 'தமனிக் குழாய்' (**Ductus arteriosus**) என்பது. இந்தத் தமனிக் குழாய், பெருந்தமனியையும் இட நுரையீரல் தமனியையும் இணைத்து இரத்தம் நுரையீரல் தமனியிலிருந்து பெருந்தமனிக்குச் செல்ல வழி செய்து கொண்டிருந்தது. குழந்தை பிறந்தவுடன் இது அடைக்கப்பட்டு இக்குழாய் முடிப்பிழைமமாகத் தேய்கிறது. இதன் மற்ற விவரங்களுக்குக் கருவளர்ச்சியில் படிக்கவும்.

பகுத்தாய்வு

இதயத்தின் உட்குழிவுப் பகுதியை முன்னால் திருப்பி, அதன் பிரிப்புத் தசைப் பரப்பைப் பார்க்கவும். அதன் பரப்பில் செல்கின்ற இரத்தக் குழாய்களைப் பார்க்கவும். பின் உட்குழிவு இடைத் தமனியைப் பின்பக்கமாகத் தொடர்ந்து சென்று அது வலப் பக்கமாகத் திரும்புவதைப் பார்க்கவும். வலப் பக்கம் அதைத் தொடர்ந்து சென்று அது வல மகுடத் தமனியிலிருந்து உற்பத்தியாவதைக் கவனிக்கவும். நடு இதயச் சிரை பின் உட்குழிவு இடைத் தமனியைத் தொடர்ந்து

படம் 169. 3-ஆவது மகுடவெட்டுக்குப் பின் இதயத்தின் தோற்றம்

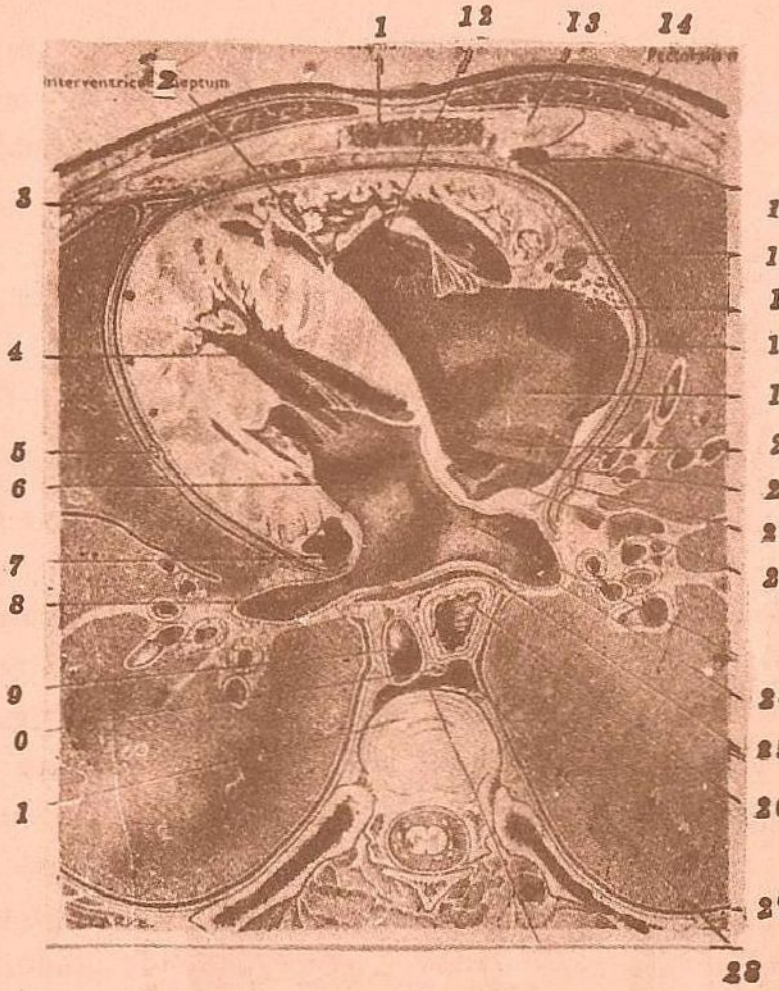

1. நெஞ்சுப்பட்டை எலும்பு
2. உட் குழிவிடைத் தடுப்பு
3. இட நுரையீரலிடை இடைப் பிளவு
4. இட உட்குழிவின் பின் காம்புத் தசை
5. இட விதான நரம்பு
6. இட இதயமுற்ற உட்குழிவுத் துளை
7. மகுடப் புரை சிரை
8. இடக் கீழ் நுரையீரல் சிரை
9. கீழிறங்கும் பெருந்தமனி
10. நெஞ்சுக் குழாய்
11. 7, 8—ஆவது நெஞ்சு முள் எலும்புகளுக்கு இடையேயுள்ள முள் எலும்பு இடைத் தட்டு
12. வல உட்குழிவின் பின் காம்புத் தசை
13. 5—ஆவது நெஞ்சுக் குருத்தெலும்பு
14. பெரிய மார்புத் தசை
15. நுரையீரல் உறையிடைப் பிளவு
16. வல மகுடத் தமனி
17. வல இதயமுற்ற உட்குழிவிடை ஒருவழி அடைப்பின் பின்னிதழ்
18. இதய உறை இடைப் பிளவு
19. வல இதய முற்றம்
20. கீழ்ப் பெருஞ்சிரையின் ஒருவழி அடைப்பு
21. கல்லீரல் சிரை
22. வல விதான நரம்பு
23. கீழ்ப் பெருஞ்சிரை
24. கீழ் வல நுரையீரல் சிரை
25. இதய நீர் உறையின் சாய்வுப் புரை
26. உணவுக் குழாய்
27. ஒற்றைச் சிரை
28. அரை ஒற்றைச் சிரை

படம் 170. நெஞ்சின் படுக்கை வெட்டுத்தோற்றம்
7,8-ஆவது நெஞ்சு முள் எலும்புகளுக்கு இடையில்

சென்று மகுடக் குழிவுப்பைச் சிரையின் வல முனையில் இணை வதைக் கவனிக்கவும். இப்பொழுது இதயத்தின் மூன்றாவது துண்டை வெட்டத் தயாராகவும். இந்த மூன்றாவது துண்டு முதல் துண்டுக்கு இணையாகச் செல்வதைக் கவனிக்கவும். இரண்டாவது துண்டுக்கு இணையாக அல்ல. இப்பொழுது வெட்டுவது இட இதயமுற்றம், இட இதயமுற்ற உட்குழிவுப் பொந்து, இட இதயமுற்ற உட்குழிவுத் தடுப்பின் பின்இதழ் (முன் இதழை முன்னால் பார்த்து விட்டோம்), இதய முற்ற இடைச்சுவர், நுரையீரல் தமனி இவற்றைப் பார்க்க உதவுகிறது. இதய முனையில் இரண்டாவது வெட்டுக்கு 2 செ.மீ. தள்ளி கத்தி கொண்டு அறுக்கவும். கத்தியை மேல் நோக்கிப் பின்னால் செலுத்தவும். அப்படிச் செலுத்தும் போது அது இட உட்குழிவின் சுவரை அறுக்கும். இந்த வெட்டு இட இதயமுற்ற உட்குழிவுத் தடுப்பின் இதழ்களுக்கு நடுவில் அவற்றுக்கு இணையாகச் செல்ல வேண்டும். இணையாகச் செல்லும் போது அது நுரையீரல் தசைகளை நீளவாக்கில் வெட்டி இட இதயமுற்ற உட்குழிவுப் பொந்து வழியாகச் செல்ல வேண்டும். தொடர்ந்து கத்தி இதயத்தின் இடப்பரப்பு வழியாக இட இதயக்காதுமடலின் அடிப்பக்கம் சென்று பின் இடநுரையீரல் தமனி வழியாகவும் செல்ல வெண்டும். இட நுரையீரல் தமனியை வெட்டியபின் கத்தியை வலப் பக்கமாகச் செலுத்தி, நுரையீரல் தூரை அது பிரியுமிடத்தில் வெட்டி, வல நுரையீரல் தமனியையும் அது உற்பத்தியாகுமிடத்தில் வெட்டவும். தமனி வளைவைத் தமனி முடிப்பிழைமத்தின் முன்னால் வெட்டி விடுவது நல்லது.

வலப் பக்கமாகக் கத்தி மகுடக் குழிவுப்பை நுழை வாய்க்கும் கீழ்ப்பெருஞ்சிரை நுழைவாய்க்கும் முன்னால் வல இதயமுற்றத்தை வெட்ட வேண்டும். இதயமுற்றம் இடைச் சுவரின் நடுவில் கத்தி செல்ல வேண்டும். பின் மேற்பெருஞ் சிரையின் பின்னால் கத்தியைச் செலுத்தி ஒற்றைச் சிரை வரை வெட்டவும். விதான நரம்பு வெட்டுப்படக் கூடாது. கத்தியை இப்பொழுது முன்னால் செலுத்தி மேற்பெருஞ் சிரையை வெட்டவும். வெட்டப்பட்ட இதயத் துண்டை வெளியே எடுக்கவும். இட இதயமுற்றம், நுரையீரல் சிரைகள்;

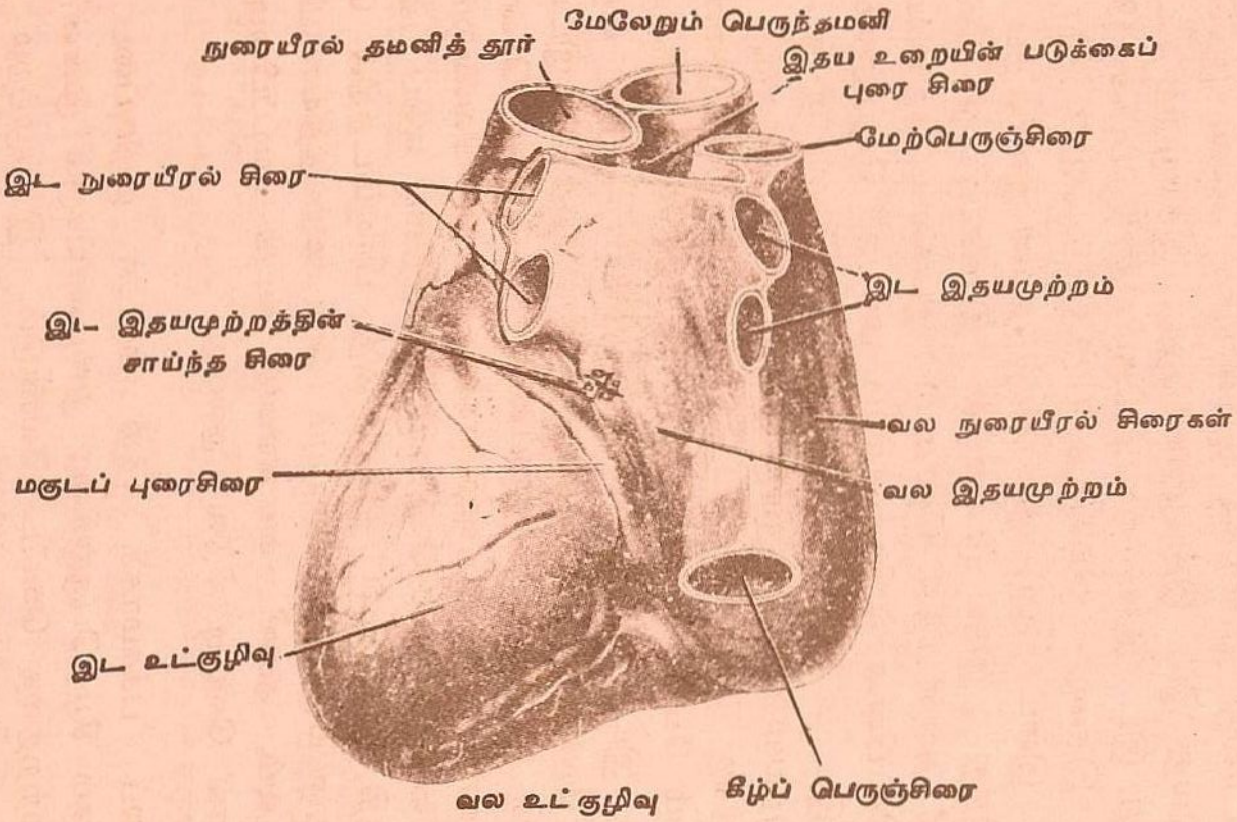

படம் 171. இதயத்தின் பின்பரப்பு

தமனிகள் ஆகியவற்றிடமிருந்து இரத்தக் கட்டிகளை அகற்றி விடவும். வல மகுடத் தமனி, இட மகுடத் தமனியின் வளைந்த கிளை, மகுடப் பள்ளத்தில் ஓடும் சிரைகள் ஆகியவை வெட்டப்பட்டிருக்கும். அவற்றின் வெட்டப்பட்ட முனை களைக் கண்டுகொள்ளவும். நுரையீரல் சிரைகளைக் காணவும் (படம் 169).

இட இதயமுற்றம் (Left atrium) படம் 169, 170, 171

இட இதயமுற்றம் இதயத்தின் பின்னாலிருப்பதால் அதன் அடிப்பாகமாகிறது. அது வல இதயமுற்றத்தை விட அளவில் சிறியது. இருப்பினும் அதன் சுவர்கள் வல இதயமுற்றத்தைவிடத் தடிமனானவை. இட இதயமுற்றத்தின் சுவரின் பெரும்பாகம் நுரையீரல் சிரைகளினால் உண்டாக்கப்பட்டது. இட இதய முற்றம் வல இதயமுற்றத்தின் இடப்பக்கம் இருப்பதுடன் அதன் பின்னும் ஓரளவு இருக்கிறது. இதனால் இதயமுற்றம் இடைச் சுவர் (Inter atrial septum) சாய்வாக அமைந்திருக்கிறது. வல இதய முற்றம் அதன் முன் வலப் பக்கத்தில் இருக்கிறது. அதன் முன் இடப் பக்கத்தில் நுரையீரல் தூர், பெருந்தமனி முதலியவை இருக்கின்றன. இவற்றுக்கும் இட இதயமுற்றத்திற்கும் இடை யில் படுக்கைப் புரை இருக்கிறது. இடப் பக்கத்தில் முன்னால் கீழாக இட உட்குழிவு இட இதயமுற்ற உட்குழிவுப் பொந்தினால் பிரிக்கப்பட்டிருக்கிறது. இதன் பின் சுவர் நாற்கோணப் பரப்பாக இருக்கிறது. அச்சுவரில் இரு ஓரங்களி லும் நுரையீரல் சிரைகள் இணைகின்றன. மேல்சிரைகள் இட இதயமுற்றத்தினுள் நுழையும் மட்டம் கீழ்ச்சிரைகள் நுழையும் மட்டத்தை விடச் சிறிது முன்னாலிருக்கிறது. இச்சுவரின் பின்னால் இதய உறையின் சாய்வுப்புரை (Oblique sinus) இருக்கிறது.

நுரையீரல் தமனிகள் இட இதயமுற்றத்தின் மேல் விளிம்பு ஓரமாகச் செல்கின்றன. மகுடப் புரை அதன் கீழ் விளிம்பின் ஓர மாகச் செல்கிறது. இட இதயமுற்றத்தின் உள்பக்கம் மெதுவாக வும், சமமாகவும் இருக்கிறது. அதன் சீப்புத் (Pectinati) தசைகள் இதயக் காதுமடலில் மட்டுமே இருக்கின்றன. அவற்றால் ஏற் படுத்தப்பட்ட ஒரு தசைத்தடிமன் (Muscular ridge) இட நுரை யீரல் சிரைகளின் நுழைவாய்களுக்கு முன்னால் இருக்கிறது.

இதன் ஒரு பாகமான இட இதயக் காதுமடல் இதயமுற்றத்துடன் ஒட்டுமிடத்தில் சுருங்கியிருக்கிறது. இது நுரையீரல் தூரின் இடப் பரப்பை அது உற்பத்தியாகுமிடத்தில் மூடி இருக்கிறது.

இதய முற்ற இடைச்சுவர் (Inter atrial septum) (படம் 169,170)

இச்சுவர் சாய்ந்து இருக்கின்றது. இது வலப் புறமாகவும் பின்புறமாகவும் சாய்ந்திருப்பதால் இட இதயமுற்றத்தின் பெரும் பகுதி வல இதயமுற்றத்திற்குப் பின்னால் அமர்ந்திருக்கிறது. இந்த அமைப்பினால் வல இதயமுற்றம் இதயத்தின் பின் பரப்பில் சிறப்புப் பங்கேற்க முடியவில்லை. வல இதயமுற்றத்தின் பின் கீழ்ப்பகுதி மட்டும் சிறிதளவு இதயத்தின் பின் பரப்பில் தெரிகிறது. இதயமுற்ற இடைச் சுவரின் மற்ற விவரங்களை வல இதயமுற்றம் பற்றிக் கூறிய இடத்தில் காணவும்.

இட இதயமுற்றத்தில் நுழையும் நுரையீரல் சிரைகளின் நுழைவாய்களில் தடுப்பு ஏதுமில்லை. அதேபோன்று இட இதயமுற்றத்தில் நுழையும் மிகச் சிறிய சிரைகளுக்கும் தடுப்புகள் இல்லை.

இட இதயமுற்ற உட்குழிவுப் பொந்து
(Left atrio ventricular orifice)

இது இட இதயமுற்றத்தின் கீழே முன்பக்கமாக அமைந்திருக்கிறது. இது வல இதயமுற்ற உட்குழிவுப் பொந்தை விடச் சிறியது. சுமார் 2 செ.மீ. அளவு இருக்கிறது. இரு விரல்கள் நுழையலாம். இப்பொந்தை இட இதயமுற்ற உட்குழிவுத் தடுப்பிதழ் காக்கின்றது. இதற்கு ஈரிதழ்த் (**Bicuspid**) தடுப்பிதழ் அல்லது Mitral தடுப்பிதழ் என்று பெயர். இத்தடுப்பிதழுக்கு இரண்டு சாய்வான இதழ்கள் உள்ளன. பெரியது முன்பக்கமாகவும், சிறியது பின் பக்கமாகவும் அமைந்திருக்கின்றன. இந்த முன்னிதழும், பின்னிதழும் தடுப்பிதழைச் சுற்றியுள்ள இழைமவட்டத்துடன் ஒட்டிக் கொண்டுள்ளன. முன்னிதழ் இதயமுற்ற உட்குழிவுப் பொந்தின் முன் சுவராக அமைந்திருக்கிறது. தவிரவும் இட உட்குழிவில் இருக்கும் பெருந்தமனி அறைக்குப் (Aortic vestibule) பின்சுவராகவும் இது அமைந்திருக்கிறது. அதன் இரு பக்கங்களிலும் இரத்தம் ஓடுவதால் அதனிடம் ஒட்டியிருக்கும் **Chordae tendinae** தசை நாண்கள் பின் இதழை விடக்குறைவு. இவ்விரு இதழ்களிலும் காம்புத் தசைகள் தசை நாண்கள் மூலம் ஒட்டிக் கொண்டுள்ளன. அவை

ஒட்டியிருக்கும் இடம் இதழ்களின் உட்குழிவுப் பரப்பிலும், விளிம்புகளிலும் ஆகும். உட்குழிவில் இருக்கின்ற இரு சிறப்புத் தசைகள் முன் காம்புத் தசையும், பின் காம்புத் தசையுமாகும். இவை இரண்டும் இரண்டு இதழ்களுக்கும் **Chordae tendinae** தசைநாண்கள் கொடுக்கின்றன: முன் காம்புத் தசை நாண்கள் இரண்டு இதழ்களுடனும் இட முன்பரப்பில் ஒட்டுகின்றன. பின் காம்புத் தசை நாண்கள் அவற்றின் வலப் பின் பரப்பிலும் ஒட்டுகின்றன (படம் 159, 160).

பகுத்தாய்வு

கீழ்ப் பெருஞ்சிரையையும், நுரையீரல் சிரைகளையும் அவற்றை மூடியிருக்கும் இதய உறையையும் வெட்டவும். இதயத்தை வெளியே எடுத்து அதன் பின் பரப்பையும் ஆராயவும். மகுடப் பள்ளத்தைப் பின்பரப்பும், பிரிப்புத் தசைப் பரப்பும் இணையுமிடத்தில் பார்க்கவும். இதய நீர் உறையின் உள் அடுக்கு இரத்தக்குழாய்களை இவ்விடத்தில் மூடியிருக்கிறது. அதை அகற்றவும். மகுடப் புரை சிரை தென்படும். அது வல இதயமுற்றத்துக்குள் நுழைவதைக் காணலாம். (படம் 172).பின் வல, இட, மகுடத்தமனிகளின் கிளைகளைக் கண்டு பிடிக்கவும் வல மகுடத் தமனி, இட உட்குழிவின் பிரிப்புத் தசைப் பரப்பில் பெரும்பகுதிக்கு இரத்தம் கொடுப்பதை அறியவும். மகுடப்புரைக்கு இட இதயமுற்றத்தின் பின்புறமிருந்து ஒரு சாய்ந்த சிரை வரலாம். இந்தச் சிரை இட இதயமுற்றத்தின் சாய்ந்த சிரை (**Oblique vein of the left atrium**) எனப்படும்.

மகுடப் புரை சிரை (Coronary sinus) (படம் 150, 172)

இது இதயத்தின் முக்கியச் சிரையாகும். இதில் அநேகமாக இதயத்தின் சிரைகள் யாவும் இணைகின்றன. இதனுடன் இணையாத இதயச் சிரைகள் முன் இதயச் சிரையும், (**Anterior cardiac vein**), மிகச்சிறிய இதயச் சிரைகளுமாகும் (**Venae cardis minimi**). மகுடப்பள்ளத்தில் இது அமர்ந்திருக்கிறது. அப் பள்ளத்தில் இது இடப் புறமிருந்து வலப் புறமாகச் செல்கிறது. வல இதயமுற்றத்திற்குள் நுழைகிறது. அதன் நுழைவாய் கீழ்ப்பெருஞ்சிரையின் நுழைவாய்க்கு இடப் பக்கத்திலிருக்கிறது. அவ்விடத்தில் அது ஒரு தடுப்பிதழினால் பாதுகாக்கப்படுகிறது. இத்தடுப்பிதழுக்கும் மகுடப் புரையின் தடுப்பிதழ் (**Valve of the coronary sinus**) என்று பெயர். இதன் விவரத்தை வல இதய

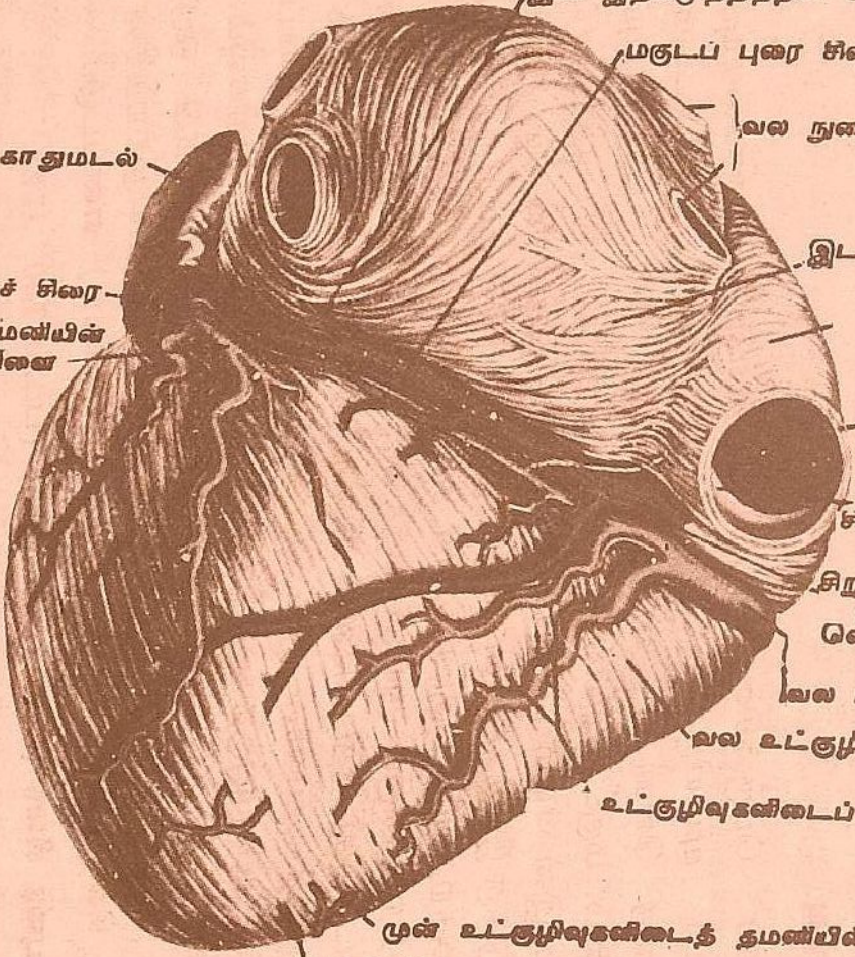

படம் 172. இதயத்தின் மகுடப்பள்ளம்

முற்றத்தைப் பற்றிக் கூறிய இடத்தில் கண்டுகொள்ளவும்.

இதன் முக்கியக் கிளைகள்

பெரிய இதயச் சிரை (Great cardiac vein), நடு இதயச் சிரை (Middle cardiac vein), சிறு இதயச் சிரை (Small cardiac vein) என்பன. பெரிய இதயச் சிரை, மகுடப் புரைசிரையின் வலமுனையிலும் மற்றச் சிரைகள் மகுடப் புரை சிரையின் இட முனையிலும் இணைகின்றன. பெரிய இதயச்சிரை இட மகுடத் தமனி இரத்தம் தரும் பாகத்தையும் மற்ற இரு சிரைகளும், வல மகுடத் தமனி இரத்தம் கொடுக்கும் பாகத்தையும் கவனித்துக் கொள்கின்றன. இவை தவிர இட உட்குழிவின் பின் சிரையும், இட இதயமுற்றத்தின் சாய்ந்த சிரையும் இதில் இணைகின்றன. இட உட்குழிவின் பின் சிரை இட உட்குழிவின் இடைச் சுவர்ப் பரப்பில் நடு இதயச் சிரையின் இடப் பக்கமாகச் சென்று மகுடப் புரை சிரையில் முடிவடைகிறது. சில சமயங்களில் அது பெரிய இதயச் சிரையினுள் முடிவடையலாம். இச்சிரைகளில் இட இதயமுற்றத்தின் சாய்ந்த சிரை தவிர மற்றவற்றிற்குத் தடுப்பு இதழ்கள் உள்ளன. சிரைகளைப் பற்றிய விவரங்கள் ஏற்கெனவே சொல்லப்பட்டன.

இதயத்தின் சுவர்கள் (Walls of the heart)

இதயத்தின் சுவர் மூன்று அடுக்குகளாக உள்ளது. வெளி அடுக்கு இதய நீர் உறையின் உள் அடுக்கு ஆகும். நடு அடுக்கு இதயத் தசைகளால் ஆனது. உள் அடுக்கு இதயச்சிறுபை (Endo cardium) என்பது. இதயத் தசைகளை மூடியிருக்கும் அடுக்குகளான இதயச் சிறுபையும், நீர் இதய உறையின் உள்ளடுக்கும் மெல்லியவை. அவை மெல்லிய தோலியமண்டலத்தால் (Endo thelium) ஆனவை. இத் தோலியமண்டலம் மெதுவாகவும், ஈரப்பசையுள்ளதாகவும் இருப்பதால் இதய அசைவுகளினாலும், இரத்த ஓட்டத்தினாலும் கெடாமல் ஈடு கொடுக்கின்றது. உள்ளடுக்கான இதயச் சிறுபையும் இதயத்தினுள் மடிந்து இதயத் தடுப்பிதழ்களை ஏற்படுத்துகின்றது.

இதயத் தசை (Myo cardium)

இதயத் தசைகள் வரித்தசைப் (Striated muscle) பிரிவைச்

சேர்ந்தவை. இத்தசைகள் தனித்தனியாகக் குட்டையாக இருந்தாலும் அவை ஒன்றோடொன்று இணைத்தட்டுகளினால் (Intercalated discs) இணைக்கப்பட்டிருக்கின்றன. மேலும், தசைச் செல்கள் கிளைகள் கொடுத்து ஒன்றொடோன்று இணைந்து கொள்கின்றன. இப்படி இணைக்கப்படுவதால் ஒரு தசைப் பின்னல் ஏற்படுகிறது. இதனால் இதயத் தசைப்பகுதி பல தசைப் பகுதிகளால் அமைக்கப்பட்டாலும் ஒரே தசைபோல் இயங்குகிறது. இதயத்தின் எந்தப் பகுதியிலுள்ள தசைச் செல் தூண்டப் பட்டாலும் அந்த உணர்வு இதயம் முழுவதையும் பாதிக்கும். இந்த உணர்வு ஓட்டத்தைத் தடுக்கின்ற இடம் இதயத்தின் கடின இழைமப் பாகம் (Skeleton) ஆகும். இந்த இழைமப் பாகம் இதய முற்றங்களின் உணர்வு ஓட்டத்தை உட்குழிவின் உணர்வு ஓட்டத்திலிருந்து பிரிக்கிறது.

இதய முற்றத் தசை (Atrial musculature) (படம் 172).

இவை மூன்று வகைகளாக இருக்கின்றன அவை மேலொட்டுத் தசை நார்கள், ஆழத் தசை நார்கள், வட்டத்தசை நார்கள் என்பன. மேலொட்டுத் தசை நார்கள் இரண்டு இதயமுற்றங்களையும் சுற்றிப் படுக்கை வாட்டில் செல்கின்றன. மகுடப்பள்ளத்தினருகில் இவை நன்கு தென்படும். ஆழத் தசை நார்கள் ஒவ்வொரு இதயமுற்றத்திலும் முன்னிருந்து பின்னாகச் செல்பவை. அவை இதயமுற்ற உட்குழிவு இழைம வட்டத்துடன் இணைந்துள்ளன. வட்டத்தசை நார்கள் சிரைகளின் நுழைவாயில்களைச் சுற்றிச் சிறிது தூரம் வரை இருக்கின்றன. மூன்றுவகைத் தசைநார்களும் இணைந்தேயிருக்கின்றன.

உட்குழிவுத் தசை (Ventricular musculature)

இது இரு வகைகளாக இருக்கிறது. அவை மேலொட்டுத் தசை நார்கள், ஆழ்த் தசை நார்கள் என்பவை.

மேலொட்டுத் தசை நார்கள் இதயமுற்ற உட்குழிவு இழைமத்திலிருந்து உற்பத்தியாகி, அங்கிருந்து வளைந்து அடுத்த உட்குழிவின் முனைக்குச் செல்கின்றன. அங்கே அவை சுழன்று சுருள் (whorl) ஏற்படுத்துகின்றன. பின் அவை ஆழமாகச்

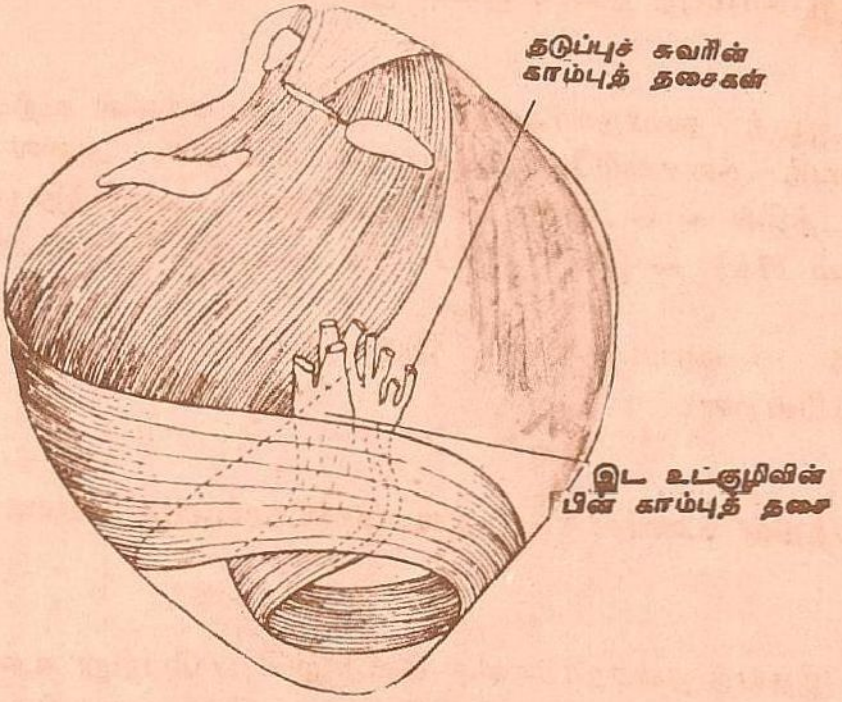

படம் 173. உட்குழிவின் மேலொட்டுத் தசைநார்கள்

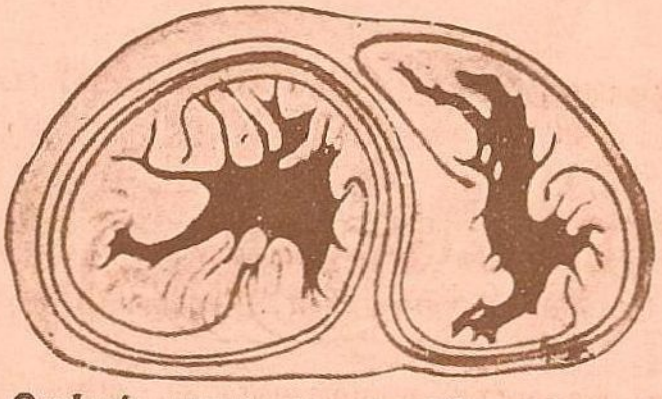

குறுக்கு வெட்டில் காணப்படும் உட்குழிவின் ஆழ் தசை
நார்ப் படைகளின் அமைப்பு

படம் 174. உட்குழிவின் ஆழத் தசைநார்கள்

சென்று காம்புத் தசைகளுடன் இணைகின்றன (படம் 173).

ஆழத் தசைநார்கள் காம்புத் தசைகளில் உற்பத்தியாகி காம்புத் தசைகளிலேயே முடிவடைகின்றன. அவை படுக்கை மட்டத்தில் ~ போன்ற வடிவத்தில் அமைந்திருக்கின்றன. (படம் 174). ~-இன் நடுப்பகுதி உட்குழிவு இடைச்சுவரிலும் அதன் ஓரப்பகுதிகள் இரு உட்குழிவுகளிலும் அமைந் திருக்கின்றன.

இதயத்தின் உணர்வு ஓட்ட அமைப்பு (Conductin system of heart)

இதயத் தசைநார்களில் சில சிறப்புப் பெற்று உணர்வோட்டத் தசைகளாக அமைந்திருக்கின்றன. இவ்வமைப்பின் பாகங்கள் சய்னோ இதயமுற்றக் கணு (Sino artial node), இதயமுற்ற உட்குழிவுக் கணு (Atrio ventricular node), இதயமுற்ற உட்குழிவு நரம்புக் கட்டு (Atrio ventricular bundle) என்பன.

சய்னோ இதயமுற்றக் கணு (Sino atrial node) *(படம் 155, 175)*

இக்கணு வல இதயமுற்றத்தில் தென்படும் மேடான கூரை மேட்டு முடிவிடத்தின் மேல் முனையில் இருக்கிறது. இந்த இடத்தில் அது மேற்பெருஞ்சிரையின் நுழைவாயிலுக்கு வலப் பக்கமும், முன்பக்கமுமாக அமைந்துள்ளது. அது இதயத் துடிப்பை ஆரம்பிக்கிறது. அதில் ஆரம்பிக்கும் உணர்வுகள் இதயமுற்றத் தசைநார்கள் வழியாகச் சென்று இதயமுற்றத்தைச் சுருங்கச் செய்கின்றன. இந்தக் கணுவில் நுண்ணிய தசை நார்கள் ஒன்றுடன்

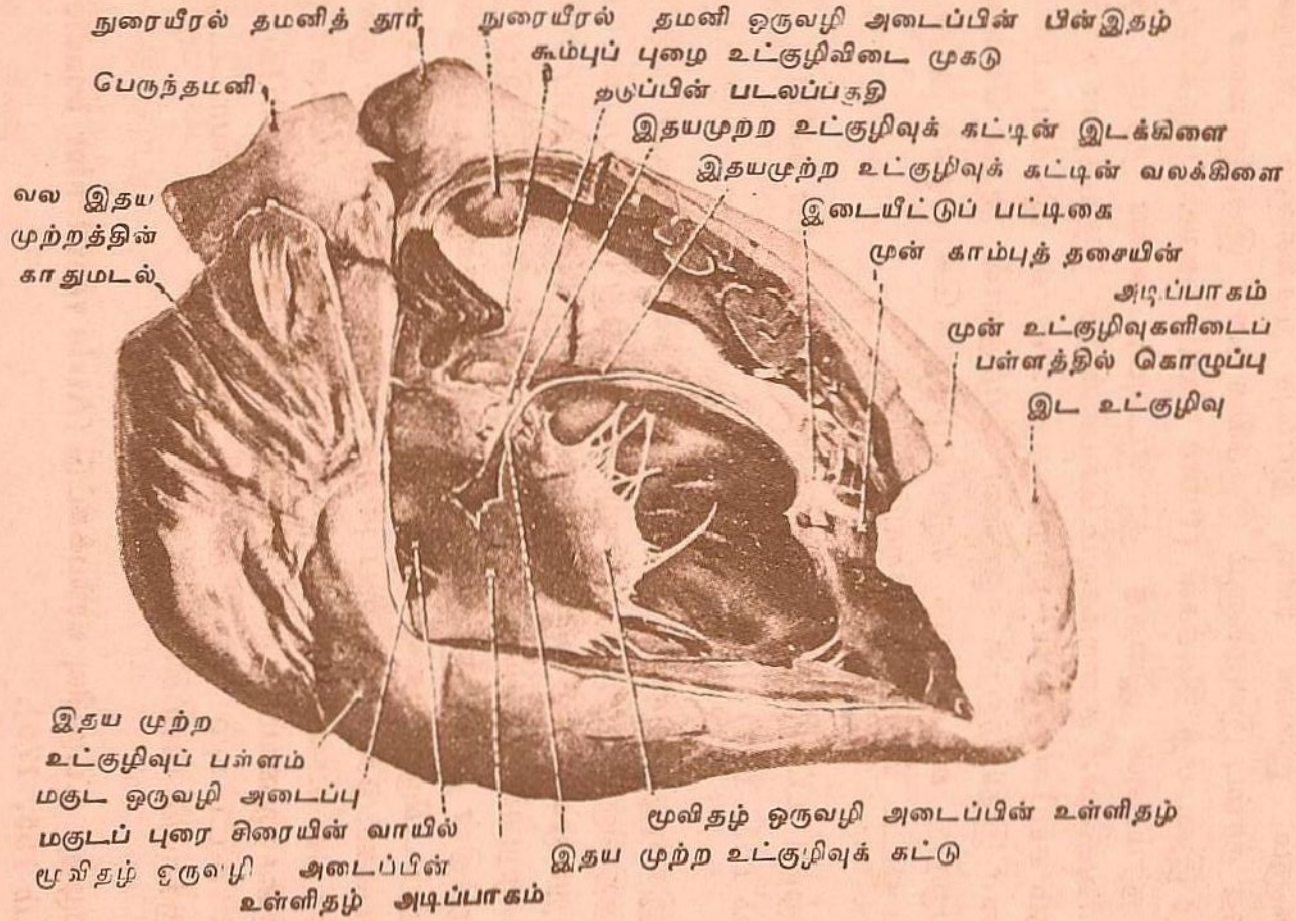

படம் 175. இதயத்தின் உணர்வு ஓட்ட அமைப்பு

ஒன்று பின்னிக் கொண்டுள்ளன. இத்தசை நார்களில் உள்ள வரிகள் சாதாரண இதயத் தசைநார்களில் உள்ள வரிகளை விட மிகவும் அதிகமாக இருக்கின்றன. இக்கணுக்கள், பரிவு நரம்புச் செல்களும், இணை பரிவு நரம்புச் செல்களும் அவற்றைச் சார்ந்த நரம்பு இழைகளும் இருக்கின்றன. இக்கணுவைச் சுற்றி நெகிழ் இழைமத் திசுக்கள் (Fibro elastic tissues) இருக்கின்றன. பரிவு நரம்புகள் இதைத் தூண்டவும், அலை நரம்பு இதன் உணர்வுகளைக் குறைக்கவும் செய்கின்றன. இதயத்தின் சுருங்கும் விகிதம் சய்னோ இதயமுற்றக் கணுவினால் இயக்கப்படுகிறது. சய்னோ இதயமுற்றக் கணுவை அழித்தால் அதன் வேலையை இதயமுற்ற உட்குழிவுக் கணு எடுத்துக் கொள்ளும். அப்போது இதய ஓட்ட விகிதம் குறையும்.

இதயமுற்ற உட்குழிவுக் கணு (Atrio ventricular node) (படம் 155, 175)

இக்கணு இதயமுற்ற இடைச் சுவரில் அதன் பின் கீழ்ப் பாகத்திலிருக்கிறது. இந்த இடத்தில் அது மகுடப்புரை சிரையின் நுழைவாயின் மேலே இருக்கிறது. இதன் அமைப்பு சய்னோ இதயமுற்றக் கணுவின் அமைப்பைப் போன்றது. இது இதயமுற்றத்தின் தசை நார்களின் மூலமாக உணர்வூட்டப்படுகிறது. அவற்றிடமிருந்து உணர்வை வாங்கி அது இதயமுற்ற உட்குழிவு நரம்புக்கட்டுக்கு அனுப்புகிறது. இந்தக் கணுவில் குறைந்த வேகத்தில் உணர்வோட்டங்கள் செல்கின்றன. சய்னோ இதயமுற்றக்கணுவைப் போல் பரிவு நரம்புகள் இதன் உணர்வோட்டத்தைக் கூட்டவும் அலை நரம்பு இதன் உணர்வோட்டத்தைக் குறைக்கவும் செய்கின்றன.

இதயமுற்ற உட்குழிவு நரம்புக்கட்டு (Atrio ventricular bundle) (படம் 155, 175).

இதயமுற்ற உட்குழிவு நரம்புக்கட்டு இரு பாகங்களைக் கொண்டது. அவை இதயமுற்ற உட்குழிவு நரம்புத்தூரும் அதன் இரு கிளைகளான இதயமுற்ற உட்குழிவுத் தண்டுகளும் ஆகும்.

இதயமுற்ற உட்குழிவு நரம்புத்தூர் (Atrio ventricular trunk *(படம் 155, 175)*

இது இதயமுற்ற உட்குழிவுக் கணுவிலிருந்து தொடர்பாக வருகிறது. இது கணுவிலிருந்து முன்பக்கமாகவும், கீழ்நோக்கியும் இறங்கும்போது இதயமுற்றத்திற்கும், உட்குழிவுகளுக்குமிடையி லுள்ள கடின இழைமத்தைத் துளைத்து வருகிறது. பிறகு தசைப் பற்றுள்ள உட்குழிவு இடைச்சுவரின் பின்மேல் விளிம்பில் அதன் படலப்பகுதி ஒட்டுமிடத்தில் அது செல்கிறது. இந்த இடத்தில் அது இதயமுற்ற உட்குழிவுத் தடுப்பிதழின் இடைச் சுவர் இதழ் ஒட்டியிருக்கும் இடத்திற்குக் கீழாக இருக்கிறது. இந்த இடத்தில் அது வல இடத் தண்டுகளாகப் (Crura) பிரிகிறது. வலத் தண்டு உட்குழிவு இடைச் சுவரின் வலப் பக்கத்தில் தோலிய மண்டலத்திற்கு அடியில் செல்கிறது. இது அங்கிருந்து தடுப்பு விளிம்போரத் தாள்கள் இடைச்சுவர் முனை வழியாக அதனுள் நுழைகிறது, தாள்கள் மூலமாக முன் காம்புத் தசைக்குச் சென்று முடிவடைகிறது. வழியில், இடைச் சுவரி லிருக்கும் போது இடைச்சுவருக்கும், பின் காம்புத் தசைக்கும் கிளைகள் கொடுக்கிறது. முன் காம்புத் தசையில் முடிவடையும் போது முன் காம்புத் தசைக்குக் கிளைகள் கொடுத்துவிட்டு வல உட்குழிவின் சுவரில் படர்ந்து முடிவடைகிறது.

இடத் தண்டு - உட்குழிவு இடைச்சுவரைத் துளைத்து இடப் பக்கம் செல்கிறது. அது துளைக்குமிடம் தசைப்பகுதிக்கும், படலப்பகுதிக்கும் இடையிலுள்ளது. அது இடைச்சுவரின் இடப் புறத்தில் வெளியாக இறங்கி, பின் காம்புத் தசைக்குச் செல கிறது. மேலும், அது முன் காம்புத் தசைக்கும் கிளைகள் கொடுக்கிறது. கொடுத்து விட்டுப் படர்ந்து உட்குழிவுத் தசைகளுக்குக் கிளைகள் கொடுக்கிறது.

பகுத்தாய்வு

இதயத்தில் தடுப்பு விளிம்போரத் தாள்களைக் கண்டுபிடிக்க வும். இட உட்குழிவிலும் வல உட்குழிவிலும் அவற்றின் அறைகளைக் கடந்து செல்லும் உணர்வோட்டத் திசுக்களைக் காணலாம். உட்குழிவு இடைச் சுவரின் தசைப்பகுதி, படலப்

பகுதி முதலியவற்றையும், வல இதயமுற்ற உட்குழிவுத் தடுப்பின் இடைச்சுவர் இதழையும், அவற்றுக்குள் உள்ள தொடர்பையும் ஆராயவும். மகுடப் புரை சிரையின் நுழை வாயிலையும் அதற்கும் மேற்கூறிய உறுப்புகளுக்குமுள்ள தொடர்பையும் கவனிக்கவும். இவ்வுறுப்புகளின் இருப்பிடங்கள் உணர்வூட்டும் தசைகளின் இருப்பிடங்களைப் பற்றி அறியப் பயன்படும்.

இதய ஓட்டமும், இதய உணர்வோட்டி அமைப்பும்

சய்னோ இதயமுற்றக் கணு உணர்வோட்டங்களை முதலில் தொடக்குகின்றது. இந்த உணர்வோட்டம் இதயமுற்றத் தசை நார்களுடன் பரவுகிறது. அதனால் தூண்டப்படும் இதயமுற்றம் சுருங்குகிறது. அப்பொழுது இதயமுற்றத்தினுள் நுழையும் சிரைகளின் நுழைவாய்களைச் சுற்றியுள்ள வட்டத் தசை நார்களும் சுருங்குவதால் இந்நுழைவாய்கள் சுருங்குகின்றன. இப்படிச் சிரைகளின் நுழைவாய்கள் சுருங்குவதால் இதயமுற்றம் சுருங்கும்போது இரத்தம் இந்நுழைவாய்கள் வழியாக அதிக மாகப் பின்னோக்கிச் செல்லாமல் தடுக்கப்படுகிறது. இதய முற்றத்தின் தசைநார்கள் மூலமாக உணர்வோட்டம் இதயமுற்ற உட்குழிவுக் கணுவை வந்தடைகிறது. இக்கணுவில் உணர் வோட்டத்தின் வேகம் குறைக்கப்படுகிறது. அங்கிருந்து குறைக் கப்பட்ட உணர்வோட்டம் இதயமுற்ற உட்குழிவு நரம்புக் கட்டின் தூர் வல இடத் தண்டுகளின் மூலமாகக் காம்புத் தசைகளுக்கும், உட்குழிவுத் தசைநார்களுக்கும் செல்லுகின்றன. காம்புத் தசைகளுக்கு முன்னதாகவே உணர்வோட்டம் வந்து விடுவதால் அவை முன்பாகச் சுருங்குகின்றன. அவை அப்படி உட்குழிவு சுருங்குவதற்கு முன்னமே கார்டே டென்டினே தசை நாண்களை இழுத்து இதயமுற்ற உட்குழிவுத் தடுப்பு களின் இதழ்களை ஒன்றோடொன்று நன்றாகப் பொருத்தி விடுகின்றன. உட்குழிவு சுருங்கும்போது இரத்த அழுத்தத் தினால் இதயமுற்ற உட்குழிவுத் தடுப்பிதழ் இதயமுற்றத் தினால் புடைக்காமலும், இரத்தம் பின் நோக்கிச் செல்லாமலும் இருக்க இவ்வமைப்பு உதவுகிறது.

பகுத்தாய்வு

தமனி முடிப்பிழைமத்தை நடுவில் வெட்டவும். நுரையீரல்

தமனிகளை நுரையீரல் உறையிலிருந்து பிரித்து விலக்கி விடவும். மூச்சுக் குழாயும், மூச்சுக் குழாய் பிரியுமிடமும், முக்கியப் பிரிமூச்சுக் குழாய்களும் தென்படும். இடப் பின்வளையும் தொண்டை நரம்பைத் தமனி வளைவிற்கு உள் புறத்தில் பார்க்கவும். அதிலிருந்து கிளைகள், மூச்சுக் குழாய்ப் பிரிவின் முன்பரப்பில் செல்லும். இவை ஆழ இதய நரம்புப் பின்னலுக்குச் செல்கின்றன (படம் 176,177). பின்வளையும் தொண்டை நரம்பு மேல்புறமாகத் திரும்புகின்ற இடத்தில் தமனி வளைவிற்கு உள் புறமாக அதனுடன் மற்றும் சில நரம்புகள் இருக்கின்றன. அவை இட அலை நரம்பு, மேல் கழுத்து இதயக்கிளை, இடப் பரிவுத் தொடரின் நடுக் கழுத்து இதயக் கிளை, கீழ்க் கழுத்து இதயக் கிளை என்பன. இவை ஆழ இதயப் பின்னலுக்குச் செல்கின்றன. ஆழ இதய நரம்புப் பின்னலிலிருந்து பிரிமூச்சுக் குழாய்களின் மேலாக இதயத்தை நோக்கிச் செல்லும் அதன் கிளைகளைக் காணவும். ஆழ இதய நரம்புப் பின்னலை அதைச் சுற்றியிருக்கும் இழைமங்களிடமிருந்து கண்டு பிடிப்பது அவ்வளவு எளிதில்லை. மூச்சுக் குழாய்களின் கீழ்ப் பாகத்தையும், முக்கியப் பிரிமூச்சுக் குழாய்களையும் காணவும்.

மூச்சுக் குழாய் (Trachea) *(படம் 164, 166, 178)*

மூச்சுக் குழாய் 10 செ. மீ. நீளமுள்ள ஓர் அகலமான குழாயாகும். அதனுடைய சுவரில் குருத்தெலும்புத் துண்டுகள் U வடிவத்திலிருக்கின்றன. 16 முதல் 20 வரை U வடிவக் குருத்தெலும்புத் துண்டுகள் மூச்சுக் குழாயில் இருக்கின்றன. U வடிவத்தின் பின்பகுதியை மூச்சுக்குழாய்த் தசையும், அதைச் சுற்றியுள்ள இழைமத் திசுக்களும் அடைத்துக்கொண்டுள்ளன. இந்த U வடிவக் குருத்தெலும்புகள் மூச்சுக் குழாய் மூச்சு விடும்போது அது சுருங்கி விரியாமல் மூச்சுக் குழாயின் துளையைச் சீராக வைத்துக் கொள்ள உதவுகின்றன. மேலே மூச்சுக் குழாய் தொண்டையுடன் தொடர்ந்து இருக்கிறது. கீழே 4-ஆவது நெஞ்சு முள்ளெலும்புக்கும் 5-ஆவது நெஞ்சு முள்ளெலும்புக்குமிடையில் அது இரு பிரிவுகளாகப் பிரிந்து முடிவடைகிறது. அதன் இரு பிரிவுகள் வல, இடச் சிறப்புப் பிரிமூச்சுக் குழாய்கள் (Principal bronchii) ஆகும். நன்றாக

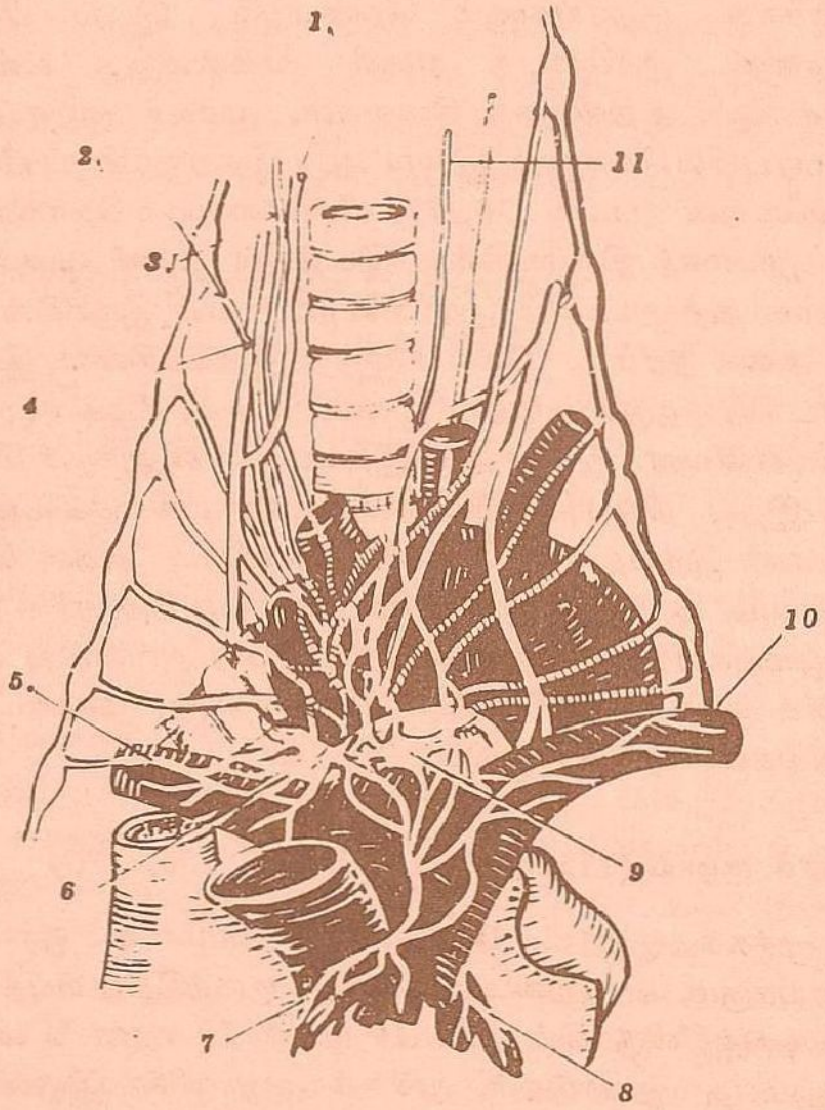

படம் 176. இதய நரம்புப் பின்னல்கள்.

1. வலப் பின்வளையும் தொண்டை நரம்பு
2. நடுக் கழுத்து இதயக்கிளை
3. மேல் கழுத்து இதயக்கிளை
4. வல அலை நரம்பு
5. வல நுரையீரல் நரம்புப் பின்னல்
6. ஆழ இதய நரம்புப் பின்னல்
7. வல மகுட நரம்புப் பின்னல்
8. இட மகுட நரம்புப் பின்னல்
9. மேலொட்டு இதய நரம்புப் பின்னல்
10. இட நுரையீரல் நரம்புப் பின்னல்
11. இட அலை நரம்பு

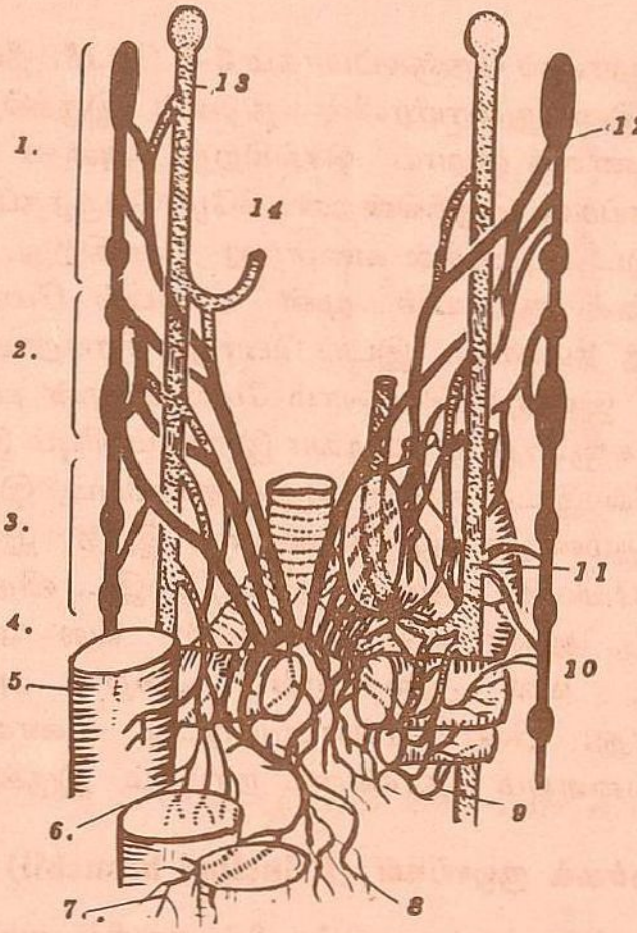

1. கழுத்து இதயக் கிளைகள்
2. கழுத்து நெஞ்சு இதயக் கிளைகள்
3. மூச்சுக் குழாய் நெஞ்சு இதயக் கிளைகள்
4. ஆழ இதய நரம்புப் பின்னல்
5. வல நுரையீரல் தமனியும் நரம்புப் பின்னல்களும்
6. வல இதயமுற்றப் பின்னல்
7. வட மகுடப் பின்னல்கள்
8. இட மகுடப் பின்னல்கள்
9. இட இதயமுற்றப் பின்னல்
10. இடநுரையீரல் தமனியும் நரம்புப் பின்னல்களும்
11. பெருந்தமனியும் பெருந்தமனி நரம்புப் பின்னல்களும்
12. பரிவுத்தூர்
13. அலை நரம்பு
14. பின்வளையும் தொண்டை நரம்பு

படம் 177.

இதய நரம்புப் பின்னல்களும் அவற்றின் இணைப்புகளும்

மூச்சு எடுக்கும்போது மூச்சுக் குழாயின் பிரிவிடம் 7-ஆவது முள்ளெலும்பு மட்டம் வரை இறங்கும்.

மூச்சுக் குழாயின் நெஞ்சுப்பாகம் 5-6 செ.மீ. நீளமுடையது. அது மேல் இடைநுரையீரலின் நடுவில் இருக்கிறது. அதன் பின்னால் உணவுக் குழாய் செல்கிறது. அதைச் சுற்றிப் பல இரத்தக் குழாய்கள் இருக்கின்றன. கீழே பெருந்தமனி வளைவு, அதன் முன் இடப் புறத்தில் வளைந்து செல்கிறது. இவற்றுக்கு மேலாக மூச்சுக் குழாயின் முன் பரப்பில் மேல்கைத்தசைத் தலைநோக்குத் தமனியும், இடப் பொதுச் சிரசுநாடித் தமனியும் இருக்கின்றன. இவற்றிற்கெல்லாம் மேலாக முன் பரப்பில் கீழ்க் கேடயச் சிரைகளும், தைராய்டியா இமாதமனியும் இருக்கின்றன. இடப் பரப்பில் இடக் காரை அடித் தமனியும், இடப் பொதுச் சிரசுநாடித் தமனியும் இருக்கின்றன. இந்த இரண்டு தமனி களுக்குமிடையே இட அலை நரம்பும் இட விதான நரம்பும் இருக்கின்றன. அதன் வலப் பரப்பில் வல அலை நரம்பு இறங்குகிறது. வல நுரையீரல் உறை அதை மூடிக் கொண்டுள்ளது. பின் பரப்பையொட்டி உணவுக் குழாயும் இடப் பின் வளையும் தொண்டை நரம்பும் இருக்கின்றன.

சிறப்புப் பிரிமூச்சுக் குழாய்கள் (Principal bronchii)

சிறப்புப் பிரிமூச்சுக் குழாய்களின் சுவரில் நுரையீரலுக்குள் நுழையும்வரை மூச்சுக் குழாயில் உள்ளது போன்ற U வடிவக் குருத்தெலும்புத் துண்டுகள் உள்ளன. அவற்றின் வடிவங்கள் ஏறக்குறைய மூச்சுக் குழாயின் வடிவங்களைப் போன்றிருக் கின்றன. அவை கீழ் நோக்கி வெளிப்புறமாக நுரையீரல் வேர்ப்பகுதியை நோக்கிச் செல்கின்றன.

வலச் சிறப்புப் பிரிமூச்சுக் குழாய் (Right principal bronchus)

(படம் 164, 166, 167, 178)

இது சாய்ந்து சென்றாலும் இடப் பிரிமூச்சுக் குழாயை விடச் செங்குத்தாகச் செல்கிறது. மேலும், அதை விட இது அகல மானது. இதன் நீளம் 2.5 செ.மீ. இது அகலமாகவும், அதிகம் செங்குத்தாகவும் இருப்பதால் மூச்சுக் குழாய்க்குள் இழுக்கப்

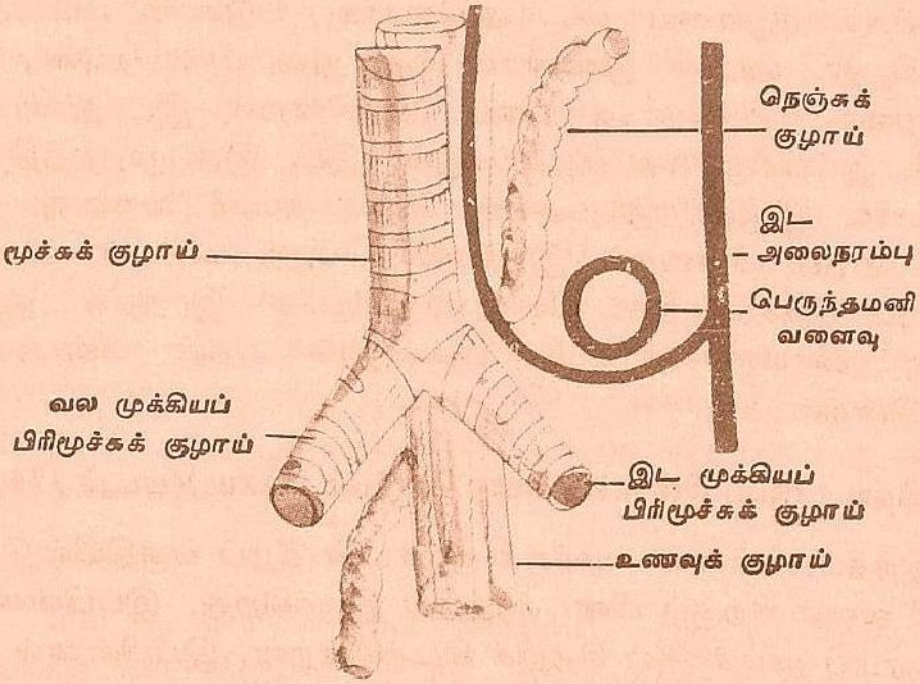

178 மூச்சுக குழாயும இடது பின் வளையும்

படம் 178. மூச்சுக் குழாயும் இடப் பின்வளையும் தொண்டை நரம்பும்

படும் பிற பொருள்கள் வழக்கமாக வலப் பிரிமூச்சுக் குழாயினுள் நுழைந்து அதன் பிரிவுகளில் தங்கிவிடும். வல முக்கியப் பிரிமூச்சுக் குழாயின் முன்னால் ஏறும் பெருந்தமனி மேற் பெருஞ்சிரை, வல நுரையீரல் தமனி ஆகியவை இருக்கின்றன. அதன் பின்னால் உணவுக் குழாயின் வல விளிம்பு, ஒற்றைச் சிரை முதலியவை இருக்கின்றன. மேலும், பிரிமூச்சு இரத்தக் குழாய்களும், நுரையீரல் நரம்புப் பின்னலும் அதன் பின்பரப் பில் இருக்கின்றன. அதன் முதல் கிளையான வல மேல் துண்டப் பிரிமூச்சுக் குழாய் நுரையீரலுக்குள் நுழைவதற்கு முன்பாகவே வல நுரையீரல் தமனிக்கு முன்னால் தொடங்குகிறது.

இடச் சிறப்புப் பிரிமூச்சுக் குழாய் (Left principal bronchus) (படம் 164, 166, 167, 178)

இது வலப் பிரிமூச்சுக் குழாயை விட நீளமானது. அதன் நீளம் சுமார் 5 செ. மீ. இது சாய்வாக இருந்தாலும் வலப் பிரிமூச்சுக் குழாயை விட அதிகமாகப் படுக்கை மட்டத்தில் இருக்கிறது. அதன் முன்னால் இட நுரையீரல் தமனி, மேல் இட நுரையீரல் சிரை ஆகியவை இருக்கின்றன. இட நுரையீரல் தமனி இப்பிரிமூச்சுக் குழாய்க்கும், இட இதயமுற்றத்திற்கும் இடையில் இருக்கிறது. அதன் மேல், தமனி வளைவு செல் கிறது. அதன் பின்னால் இறங்கும் பெருந்தமனியும் உணவுக் குழாயும் இருக்கின்றன. மேலும், பிரிமூச்சு இரத்தக் குழாய் களும், நுரையீரல் நரம்புப் பின்னலும் அதன் பின்பரப்பில் இருக்கின்றன.

ஆழ இதய நரம்புப் பின்னல் (Deep Cardiac plexus)(படம் 176,177)

இந்தப் பின்னல் மூச்சுக் குழாயின் கீழ்ப் பகுதியில் பெருந் தமனி வளைவிற்குப் பின்பக்கத்தில் இருக்கிறது. இப்பின்னலுக் குள் நரம்பு முடிச்சுகள் சிதறிக் கிடக்கின்றன. இப்பின்னல் பரிவு நரம்புகளையும், இணைப்பரிவு நரம்புகளையும் பெற்றுள்ளது. பரிவு நரம்புகள் பரிவுத் தொடரிலிருந்து வருகின்றன. அவை இடப் பக்கம் இட நடுக் கழுத்து இதயக் கிளையும், இடக் கீழ்க் கழுத்து இதயக் கிளையும் ஆகும். வலப் பக்கம் மேல், நடு, கீழ் ஆகிய மூன்று கழுத்து இதயக்கிளைகள் ஆகும்.

அதற்கு இணைபரிவு நரம்புகள் அலை நரம்பிலிருந்தும் அதன் கிளையான பின் வளையும் தொண்டை நரம்பிலிருந்தும் வருகின்றன. அவை அலை நரம்பிலிருந்து இடப் பக்கம் மேல் கழுத்து இதயக்கிளையும் நடுக் கழுத்து இதயக் கிளையும் ஆகும். வலப் பக்கம் மேல், நடு, கீழ் ஆகிய மூன்று கழுத்து இதயக் கிளைகளும் ஆகும். இவை தவிர, அது வல நெஞ்சு இதயக் கிளை ஒன்று கொடுக்கிறது. இரண்டு பின்வளையும் தொண்டை நரம்புகளும் இந்நரம்புப் பின்னலுக்குக் கிளைகள் கொடுக் கின்றன.

மேலொட்டு இதய நரம்புப் பின்னலும், ஆழ இதய நரம்புப்

பின்னலும் ஒன்றுடன் ஒன்று தொடர்பு கொண்டுள்ளன. அவை மகுட நரம்புப் பின்னல் மூலமாக இதயத்துக்கும், பெரிய இரத்தக் குழாய்களுக்கும் இயக்கும் வெளிச்செல் நரம்பு இழை கள் (Efferent fibres) கொடுக்கின்றன. நுரையீரல் நரம்புப் பின் னலின் முன்பகுதி மூலமாக அது நுரையீரலுக்கு இயக்கும் வெளிச் செல் நரம்பிழைகள் கொடுக்கின்றன. இந்த வெளிச் செல் இழைகள் தவிர இந்த நரம்புப் பின்னலிலிருந்து உணரும் உள் செல் நரம்பு இழைகளும் வெளிச்செல்கின்றன. நுரையீரல் பெருந்தமனிகள், பெருஞ்சிரைகள் ஆகியவற்றிலிருந்து உணரும் உள் செல் நரம்புகள் (Afferent) இழைகள் அலை நரம்பிற்குச் செல்கின்றன. மேலும், வலிஉணர்வு நரம்புகள் இதயத்திலிருந்து உள் செல் இழைகளாகப் பரிவுத் தொடரின் நெஞ்சு நரம்பு முடிச்சுகளுடன் தொடர்பு கொள்கின்றன. இவை இதய நோயால் ஏற்படும் வலியை உணர்வதற்கு முக்கியமான இழைகளாகும்.

பகுத்தாய்வு

வல நுரையீரல் சிரைகளுக்கும், இட நுரையீரல் சிரை களுக்குமிடையிலுள்ள இதய நீர் உறையின் வெளி அடுக்கை அகற்றவும். உணவுக் குழாயின் முன் பரப்பு நன்றாகத் தெரியும். அதன் இரு ஓரங்களிலும் சிறப்புப் பிரிமூச்சுக் குழாய்களின் பின்னால் நுரையீரல் நரம்புப் பின்னலும் அதிலிருந்து வெளிவரும் அலை நரம்பும் தெரியும். அலை நரம்பு ஒரு தூர் ஆகவோ, இரு தூர்கள் ஆக இணைந்தோ காணப்படும். அலை நரம்பை மேலும் கீழ் நோக்கித் தொடர்ந்தால், அது பல கிளைகள் கொடுத்து, அக்கிளைகள் ஒன்றோடொன்று இணைந்து உணவுக் குழாய் நரம்புப் பின்னல் ஏற்படுத்துவதைக் காணலாம். இந்நரம்புப் பின்னல் உணவுக்குழாயின் முன் பரப்பிலும், பின் பரப்பிலும் இருக்கிறது. உணவுக் குழாயின் வலப் பக்கம் ஒற்றைச் சிரையைக் காணவும். அதன் இணை கிளைகள் முள்ளெலும்புத் தொடரிலிருந்து வருவதைக் கவனிக் கவும். ஒற்றைச் சிரைக்கு இடப் பக்கம் நெஞ்சுக் குழாயைக் காணவும். உணவுக் குழாயை முன்னிழுத்து இறங்கும் பெருந் தமனியின் முன்பரப்பைப் பார்க்கவும். மூச்சுக்குழாயை மேலாகத் திருப்பி உணவுக்குழாயை மேல் இடைநுரையீரலில் பார்க்கவும்.

பிரிப்புத் தசையை முன்னால் தள்ளி இறங்கும் பெருந்தமனியைப் பின் இடைநுரையீரலின் கீழ்ப்பகுதியில் காணவும்.

வல அலை நரம்பு (Right vegus nerve) *(படம் 119, 120, 145, 177)*

நெஞ்சில் வல அலை நரம்பு மூச்சுக் குழாயின் வலப் புறத்தில் கீழ் நோக்கிப் பின்புறமாகச் செல்கிறது. முதலில் அது நுரையீரல் உறைக்கு உள்ளாக இருக்கிறது. மேலும், அது ஒற்றைச் சிரையின் வளைவுக்கு உள்ளாகக் கீழிறங்குகிறது. வலப் பிரிமூச்சுக் குழாயின் பின்னால் அது பல கிளைகளாகப் பிரிந்து நுரையீரல் நரம்புப் பின்னலின் பின் பகுதியாகிறது. இதன் கிளைகள் வல நுரையீரலுக்குச் செல்கின்றன. இப்பின்னலுக்கு இட அலை நரம்பு கிளை கொடுக்கின்றது. மேலும், இப் பின்னலிடமிருந்து கிளைகள் இட நுரையீரலுக்கும் செல்கின்றன. நெஞ்சில் வல அலை நரம்பின் கிளைகள் பின்வருவன:

1. வல நெஞ்சு இதயக் கிளை **(Right thoracic cardiac branch)** - இது மூச்சுக் குழாயின் வலப் பக்கம் தொடங்கி இதய நரம்புப் பின்னலுக்குச் செல்கிறது.

2. பிரிமூச்சுக் குழாய் நரம்புகள் **(Bronchial nerves)** -இவை நுரையீரல் நரம்புப் பின்னலிலிருந்து வருவன.

3. நுரையீரல் கிளைகள் **(Pulmonary branches)** -இவையும் நுரையீரல் நரம்புப் பின்னலிலிருந்து வருகின்றன.

4. உணவுக் குழாய் நரம்புகள் **(Oesophageal nerves)**- இவை உணவுக் குழாய் நரம்புப் பின்னலிலிருந்து வருகின்றன.

5. இதய உறை நரம்புகள் **(Pericardial nerves)**-இவையும் உணவுக் குழாய் நரம்புப் பின்னலிலிருந்து வருகின்றன.

இட அலை நரம்பு (Left vagus nerve) *(படம் 119,120, 145,177)*

நெஞ்சினுள் இந்நரம்பு இடப் பொதுச் சிரசுநாடித் தமனிக்கும் காரை அடித் தமனிக்குமிடையிலிருக்கிறது. பின், பெருந் தமனி வளைவின் இடப் பரப்பில் கீழிறங்குகிறது. பெருந்தமனி வளைவின் கீழ் விளிம்பில் அது இடப் பின் வளையும் தொண்டை நரம்பு கொடுக்கிறது. பிறகு இட முக்கியப் பிரிமூச்சுக் குழாயின்

பின்பக்கம் அது இட நுரையீரல் நரம்புப் பின்னலாக மாறுகிறது. கீழே நுரையீரல் நரம்புப் பின்னலிலிருந்து கீழிறங்கி உணவுக் குழாய்ப் பின்னலாக மாறுகிறது.

இதன் முக்கியக்கிளை இடப் பின் வளையும் தொண்டை நரம்பு ஆகும். இது பெருந்தமனி வளைவின் கீழ்ப்பக்கமாக உள் நோக்கிச் செல்கிறது. இவ்விடத்தில் அது தமனி முடிப்பிழைமத்திற்குப் பின்பக்கமிருக்கிறது. பிறகு இந்த நரம்பு தமனி வளைவின் உள்பக்கமாக மேலேறுகிறது. அப்பொழுது அது மூச்சுக் குழாய், உணவுக் குழாய் ஆகியவற்றிற்கிடையில் செல்கிறது. அது தமனி வளைவினருகில் அதற்குக் கீழே உள்புறமாக இதய நரம்புப் பின்னலுக்குக் கிளைகள் கொடுக்கிறது. உணவுக் குழாய்க்கும் மூச்சுக் குழாய்க்கும் இடையிலிருக்கும்போது அவற்றுக்கும் கிளைகள் கொடுக்கிறது. இந்நரம்பின் மற்ற விவரங்களைக் கழுத்துப் பகுதியில் காணவும்.

இட அலை நரம்பு வல அலை நரம்புடன் சேர்ந்து நுரையீரல் நரம்புப் பின்னலை ஏற்படுத்துகின்றது. அதன்மூலம் அது இதய உறை பிரிமூச்சுக் குழாய், நுரையீரல் முதலியவற்றிற்குக் கிளைகள் கொடுக்கின்றது.

நுரையீரல் நரம்புப் பின்னல் (Pulmonary plexus of nerves) *(படம் 119).*

இப்பின்னல் இரு அலை நரம்புகளிலிருந்தும் பரிவுத் தொடரிலிருந்தும் இழைகள் பெற்று உருவாக்கப்பட்டது. பரிவுத் தொடரிலிருந்து அதற்கு 2,3,4 நெஞ்சு நரம்பு முடிச்சுகளிலிருந்து இழைகள் வருகின்றன. நுரையீரல் வேர்ப்பகுதியின் மேல் பக்கம் அலை நரம்பிலிருந்து கிளைகள் வருகின்றன. அதனுடைய பெரும்பாகம் நுரையீரல் வேர்ப்பகுதியின் பின்னாலிருக்கிறது. அதனுடைய முன் பகுதி இதய நரம்புப் பின்னலுடன் தொடர்கிறது. இது நுரையீரல், அதை ஒட்டியிருக்கும் நுரையீரல் உறையின் உள்ளடுக்கு முதலியவற்றை உணர்வூட்டுகிறது.

உணவுக் குழாய் நரம்புப் பின்னல் (Oesophageal plexus of nerves) *(படம் 135,136).*

இந்த நரம்புப் பின்னல் உணவுக் குழாயைச் சுற்றிக்

கொண்டிருக்கிறது. இதற்குப் பரிவு இழைகள் பெரிய உள் ளுறுப்பு நரம்பிலிருந்து வருகின்றன. இணைபரிவு இழைகள் இரண்டு அலை நரம்புகளிலிருந்தும் வருகின்றன. கீழே இப் பின்னல் முன்பக்கம் முன் அலை தூராகவும் பின்பக்கம் பின் அலை தூராகவும் உருவாகின்றன. இந்தத் தூர்கள் பிரிப்புத் தசையினுள் உணவுக் குழாய் செல்லும் பொந்து வழியாகக் கீழிறங்கி முன் இரைப்பை நரம்பு, பின் இரப்பை நரம்பு எனப் பெயர் பெறுகின்றன. இந்த இரைப்பை நரம்புகளில் இணை பரிவு இழைகளுடன் பரிவு இழைகளும் இருக்கின்றன. இந்த உணவுக் குழாய் நரம்புப் பின்னல், உணவுக் குழாய் இதய உறை, நுரையீரல் உறையின் வெளி அடுக்கு முதலிய்வற்றிற்குக் கிளைகள் கொடுக்கின்றது.

இயல்-9

பின் இடைநுரையீரல்

உணவுக் குழாய் (Oesophagus) *(படம் 119, 120, 135, 136, 163, 164, 178, 179).*

நெஞ்சினுள் உணவுக் குழாய் மேல் இடைநுரையீரலிலும், பின் இடைநுரையீரலிலும் இருக்கின்றது. அதன் மற்றப் பகுதிகள் மேலே கழுத்திலும் கீழே வயிற்றிலும் இருக்கின்றன. அவை பற்றிய விவரங்களை அந்தந்த இடங்களில் தெரிந்துகொள்ளவும். மேல் நெஞ்சுப் பகுதியில் அது மையக் கோட்டிற்குச் சிறிது இடப் பக்கமாகவே இருக்கிறது. அது மூச்சுக் குழாய்க்கும் முள் ளெலும்புத் தொடருக்கும் இடையில் இருக்கிறது. பின் அது பின் இடைநுரையீரலிற்குச் செல்கிறது. பின் இடைநுரையீரலில் அது இட முக்கியப் பிரிமூச்சுக் குழாயையும் வல நுரையீரல் தமனி, இட இதயமுற்றம் ஆகியவற்றையும் பின்புறமாகக் கடந்து செல் கிறது. இதய உறை அதற்கும் இட இத்யமுற்றத்திற்குமிடையில் இருக்கிறது. பிறகு அது இன்னும் இடப் பக்கம் சாய்ந்து கீழே இறங்குகிறது. அப்போது அது பிரிப்புத் தசையின் பின்னாலும் இறங்கும் பெருந்தமனியின் முன்னாலும் இருக்கிறது. இந்த இடத்தில் இடப் பக்கம் இருக்கும் பெருந்தமனி மையக்

கோட்டிற்குச் செல்கிறது. மையக் கோட்டின் பக்கமிருந்த உணவுக்குழாய் இடப் பக்கம் சாய்கிறது.

பின் இடைநுரையீரலில் அது பெருந்தமனி வளைவிற்கு வலப் பக்கமாகவும் அதன் பின்னாலும் இறங்குகிறது. இறங்கும் பெருந்தமனிக்கு அது வலப் பக்கமாக இருக்கிறது. கீழே அது இடப் பக்கமாகத் திரும்பும் போது இறங்கும் பெருந்தமனியின் முன்னால் கடந்து அது பிரிப்புத் தசையை 10-ஆவது நெஞ்சு முள்ளெலும்பு மட்டத்தில் கடந்து, வயிற்றுப்பகுதியை அடைகிறது.

அதன் முன்னால் மேலிருந்து கீழாக மூச்சுக் குழாய், வல நுரையீரல் தமனி இடப் பிரிமூச்சுக் குழாய், இதய உறை, இதய உறை மூடியிருக்கும் இட இதயமுற்றம் பிரிப்புத் தசை ஆகியவை இருக்கின்றன.

அதன் பின்னால் முள்ளெலும்புத் தொடர், லாங்கஸ் கோலைத் தசைகள், பெருந்தமனியிலிருந்து உற்பத்தியாகும் வலப் பின் விலாத் தமனிகள், நெஞ்சுக் குழாய், ஒற்றைச் சிரை அரை ஒற்றை, உதவி அரை ஒற்றைச் சிரைகளின் இறுதிப் பகுதிகள் இறங்கும் பெருந்தமனி முதலியவை இருக்கின்றன.

அதன் இடப் பரப்பில் - மேல் இடைநுரையீரலில் பெருந் தமனி வளைவின் இறுதிப் பாகம், இடக் காரைஅடித் தமனி, நெஞ்சுக் குழாய், இட நுரையீரல் உறை, இடப் பின் வளையும் தொண்டை நரம்பு முதலியன இருக்கின்றன. பின் இடைநுரையீரலில் அதன் இடப் பக்கத்தில் இறங்கும் பெருந்தமனி, இட நுரையீரல் உறை ஆகியவை இருக்கின்றன.

அதன் வலப் பக்கத்தில் - வல நுரையீரல் உறை, ஒற்றைச் சிரை முதலியன இருக்கின்றன. இவை தவிர அலை நரம்புகள் அதையொட்டிச் செல்வதுடன் அதைச் சுற்றி நரம்புப் பின்னல் ஏற்படுத்துகின்றன. வல அலை நரம்பு முக்கியமாகப் பின்னாலும், இட அலை நரம்பு முக்கியமாக முன்னாலும் இருக்கின்றன. பின் இடைநுரையீரலின் கீழ்ப்பகுதியில் நெஞ்சுக் குழாய் உணவுக் குழாயின் பின் அதன் வலப் பக்கத்திலிருக்கிறது.

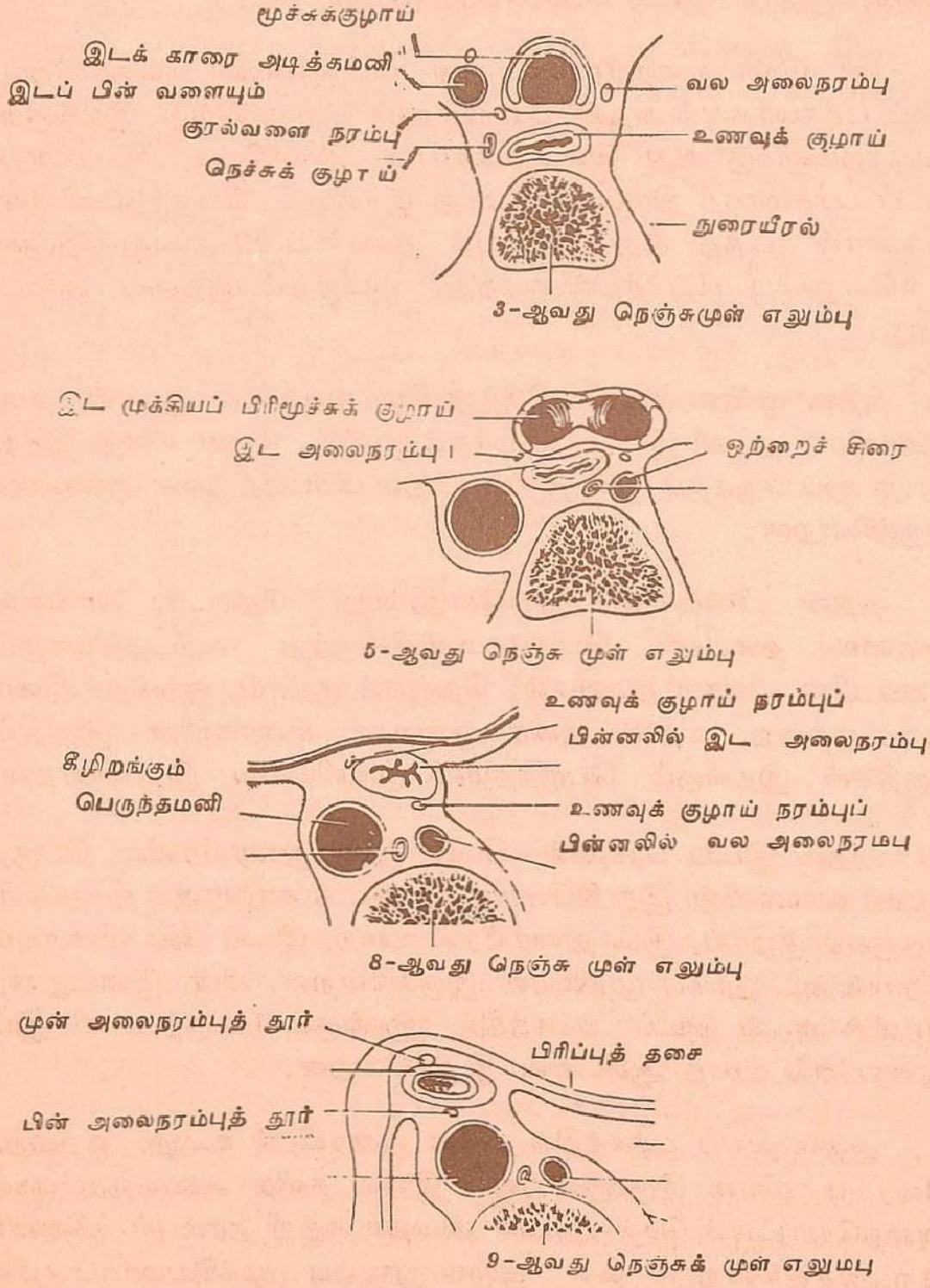

படம் 179. நெஞ்சின் படுக்கை வெட்டுத் தோற்றங்கள் சில

சிறிது மேலே அது தன் பின் பக்கத்திலிருக்கிறது. 5-ஆவது நெஞ்சு முள்ளெலும்பு மட்டத்தில் நெஞ்சுக் குழாய் உணவுக் குழாயின் பின்பக்கமாக இடப் பக்கமாகச் செல்கிறது. உணவுக் குழாய் மூன்று இடங்களில் அழுத்தப்படுகிறது.

அவை: 1. பெருந்தமனி வளைவு கடக்குமிடம்
2. இடச் சிறப்புப் பிரிமூச்சுக் குழாய் கடக்குமிடம்
3. அது பிரிப்புத் தசையினுள் நுழையுமிடம்

இந்த இடங்களில் இதன் உட் சுற்றளவு (Lumen) சிறுத்து இருக்கும். பேரியம் கொடுத்து எடுக்கப்பட்ட X கதிர்ப் படங்களில் குறுகிய சுற்றளவு நன்றாகக் காணப்படும்.

இட இதயமுற்றம் விரிவடைந்தால் அதனால் ஏற்படும் அழுத்தத்தினால் உணவுக் குழாயின் உட் சுற்றளவு சுருங்கும். இந்தச் சுருக்கம் இட முக்கியப் பிரிமூச்சுக் குழாய் ஏற்படுத்தும் சுருக்கத்திற்குக் கீழாக இருக்கும்.

உணவுக் குழாயைச் சுற்றி அடர்த்தியற்ற இழைமங்கள் இருப்பதால் உணவு உட்கொள்ளும்போது அது விரிவடைய வழி இருக்கிறது.

உணவுக் குழாயின் தசைப்பகுதி இரண்டு அடுக்குகளாக உள்ளது. அவை வெளியிலிருக்கும் நீளத்தசை அடுக்கு, உள்ளிருக்கும் வட்டத் தசை அடுக்கு என்பன. உணவுக் குழாயை மூன்றுசமப்பகுதிகளாகப் பிரித்தால் மேல் மூன்றிலொரு பகுதியில் இத்தசைகள் வரித்தசை நார்களால் ஏற்படுத்தப்பட்டவை. அதன் நீளத் தசைகள் பெருத்தும் வட்டத்தசைகள் குறைந்தும் இருக்கின்றன. மைய நடு மூன்றிலொரு பகுதியில் வரித்தசை நார்களும் மெதுத்தசை நார்களும் இருக்கின்றன. வட்டத் தசைநார்கள் சிறிது கூட இருக்கின்றன. கீழ் மூன்றிலொரு பகுதியில் முழுவதும் மெதுத் தசைநார்களே இருக்கின்றன. வட்டத் தசை நார்கள் மிகவும் அதிகமாக இருக்கின்றன.

இறங்கும் நெஞ்சுப் பெருந்தமனி *(Descending thoracic Aorta)* *(படம் 120, 135, 179).*

இறங்கும் நெஞ்சுப் பெருந்தமனி, பெருந்தமனி வளைவி

லிருந்து தொடர்ந்து பின் இடைநுரையீரலில் கீழிறங்கிச் செல்கிறது. அது 4-ஆவது நெஞ்சு முள்ளெலும்பின் கீழ் மட்டத்தில் ஆரம்பித்து 12-ஆவது நெஞ்சு முள்ளெலும்பின் கீழ் மட்டத்தில் பிரிப்புத் தசையைத் துளைத்து வயிற்றுக்குள் நுழைகிறது. பிரிப்புத் தசையைத் துளைக்குமிடத்திற்குப் பெருந்தமனிப் பொந்து என்று பெயர். அதன் உற்பத்தியிடத்தில் அது முள்ளெலும்புத் தொடருக்கு இடப்பக்கத்திலிருக்கிறது. அது கீழிறங்கிச் செல்லும் போது வலப் பக்கமாகச் சாய்ந்து நடுக்கோட்டைத் தொடுகிறது. பெருந்தமனிப் பொந்தை அடையும் போது அது நடுக்கோட்டில் முள்ளெலும்புக்கு முன்னால் இருக்கின்றது.

அதன் முன்னால் மேலிருந்து கீழாக நுரையீரல் வேர்ப் பகுதி, இதய உறை, இதனிடமிருந்து பிரிக்கும் இட இதய முற்றம், உணவுக் குழாய், பிரிப்புத்தசை முதலியவையும் இருக்கின்றன.

இதன் பின்னால் முள்ளெலும்புத் தொடர், அரை ஒற்றைச் சிரை முதலியவை இருக்கின்றன.

அதன் வலப் பக்கத்தில் ஒற்றைச் சிரை, நெஞ்சுக் குழாய், வல நுரையீரல் உறை, வல நுரையீரல் முதலியவை இருக்கின்றன.

உணவுக் குழாய் இதனுடைய வலப் பக்கத்தில் மேலே முதலில் இருந்தாலும் பின் அது இதனுடைய நெஞ்சுப் பகுதியின் கீழ்ப்பகுதியில் முன்பக்கத்துக்கு வருகிறது. பிரிப்புத் தசையினருகில் அது முன்பிருந்தாலும் சற்று இடப்புறமாக ஒதுங்கியிருக்கிறது.

கிளைகள்

1. **இதய உறை கிளைகள் (Pericardial branches):**

இவை இதய உறையின் பின் பக்கத்திற்குக் கொடுக்கப்படும் சிறு குழாய்கள்.

2. பிரிமூச்சுக்குழாய்த் தமனிகள் (Bronchial arteries):

வழக்கமாக ஒரு வலப் பிரிமூச்சுக்குழாய்த் தமனியும் இரண்டு இடப் பிரிமூச்சுக் குழாய்த்தமனிகளும் இதிலிருந்து பிறக்கின்றன. வலப் பிரிமூச்சுக் குழாய்த் தமனி 3-ஆவது வலப் பின் விலாத்தமனியிடமிருந்தாவது இட மேல் பின் விலாத் தமனியிடமிருந்தாவது வரலாம். இடப் பிரிமூச்சுக் குழாய்த் தமனிகள் 5-ஆவது நெஞ்சு முள்ளெலும்புக்கு முன்பாக இடப் பிரிமூச்சுக் குழாயின் கீழே இறங்கும் பெருந்தமனியிலிருந்து பிறக்கின்றன. அவை பிரிமூச்சுக் குழாயின் பின் பரப்பு வழியாக உள்ளே செல்கின்றன.

3. உணவுக் குழாய்த் தமனிகள் (Oesophageal arteries):

4 அல்லது 5 உணவுக் குழாய்த் தமனிகள், இறங்கும் பெருந் தமனியின் முன் பரப்பிலிருந்து உற்பத்தியாகின்றன. அங்கிருந்து சாய்வாகச் சென்று உணவுக் குழாய்க்குள் நுழைகின்றன. உணவுக் குழாயின் வெளிப்பரப்பில் அவை ஒன்றுடன் ஒன்று இணைந்து தமனித் தொடரை உண்டாக்குகின்றன. இந்தத் தமனித்தொடர் மேலும் கீழும், மற்றத் தமனிகளுடன் இணைப்பம் ஏற்படுத்திக் கொள்கின்றன. மேலே அது கீழ்க் கேடயத் தமனியுடன் இணைப்பம் ஏற்படுத்திக் கொள்கிறது, கீழே அது இட விதானத் தமனி இட இரைப்பைத் தமனி **(Left gastric)** ஆகியவற்றுடன் இணைப்பம் ஏற்படுத்திக் கொள்கிறது.

மேற்கூறிய மூன்று வகைக் கிளைகளும் இறங்கும் தமனியின் உள்கிளைகள் (Visceral) எனப்படும். இறங்கும் பெருந்தமனியின் மற்றக் கிளைகள் வெளிக் கிளைகள் (Parietal) எனப்படும். அவை நெஞ்சுச்சுவருக்குச் செல்கின்றன.

இடை நுரையீரல் கிளைகள் (Mediastinal branches): இவை பின் இடைநுரையீரல் இருக்கும் அடர்த்தியற்ற இழைமங்களுக்கும் நிணநீர்க் கழலைகளுக்கும் இரத்தம் கொடுக்கின்றன. பல இடை நுரையீரல் கிளைகள் சிறு சிறு தமனிகளாக, இறங்கும் தமனியிலிருந்து தோன்றுகின்றன.

விதானக் கிளைகள் (Phrenic branches): இவை இறங்கும்

நெஞ்சுப் பெருந்தமனியின் கீழ்ப்பாகத்திலிருந்து தோன்று கின்றன. பிரிப்புத் தசையின் மேற்பரப்பின் பின்பாகத்திற்கு இவைசெல்கின்றன. அங்கு இவை உள் நெஞ்சுத் தமனியின் கிளைகளான தசை விதானத் தமனி, இதய உறை விதானத் தமனி ஆகியவற்றுடன் இணைப்பம் ஏற்படுத்திக் கொள்கின்றன.

பின்விலாத் தமனிகள் (Posterior intercostal arteries) *(படம் 120, 180, 181)*

இறங்கும் நெஞ்சுப் பெருந்தமனியிலிருந்து 9 பின் விலாத் தமனிகள் இருபக்கமும் தொடங்குகின்றன. அவை 3 முதல் 11 வரை உள்ள விலா இடைவெளிகளில் செல்கின்றன. இறங்கும் பெருந்தமனி இடப் பக்கத்திலிருப்பதால் வல விலாத் தமனிகள் இட விலாத் தமனிகளை விட நீளமானவை. ஆதலால் வல விலாத் தமனிகள் முள்ளெலும்புத் தொடரைக் கடந்து செல்ல வேண்டிய அவசியமேற்படுகிறது. அப்படிக் கடந்து செல்லும் போது அவை நெஞ்சுக்குழாய், உணவுக் குழாய், ஒற்றைச் சிரை இவற்றின் பின்புறமாகக் கடந்து வலப் புறம் செல்கின்றன. அங்கு அவற்றை வல நுரையீரலும், அதன் உறையும் மூடி யிருக்கின்றன. இடப் பின் விலாத் தமனிகள் முள்ளெலும்புத் தொடரின் இடப் பக்கம் பின்பக்கமாகச் செல்கின்றன. அப்படிச் செல்லும் போது அவற்றை இட நுரையீரல் உறையும் இட நுரையீரலும் மூடியிருக்கின்றன.

இவை தவிர 3 அல்லது 4 பின் விலாத் தமனிகளை இட மேல் விலாச் சிரை குறுக்காகக் கடக்கிறது. மற்றத் தமனிகளை அரை ஒற்றைச் சிரையும் உதவி அரை ஒற்றைச் சிரையும் கடக் கின்றன. இவை தவிர, அதற்குப் பின் விலா இடைவெளிகளில் வல, இட விலாத் தமனிகள் ஒரே சீரான பாதையில் செல்கின்றன.

கீழ் விலாத் தமனி (Subcostla artery) *(படம் 120,180).*

பின் விலாத் தமனிகளின் வரிசையில் வரும் நெஞ்சுப் பகுதி யின் கீழுள்ள தமனிகள் கீழ் விலாத் தமனிகள் எனப்படும். அவை வலப் பக்கம் ஒன்றும், இடப் பக்கம் ஒன்றுமாகக் கீழிறங் கும் நெஞ்சுப் பெருந்தமனியின் பின்புறத்திலிருந்து உறபத்தி

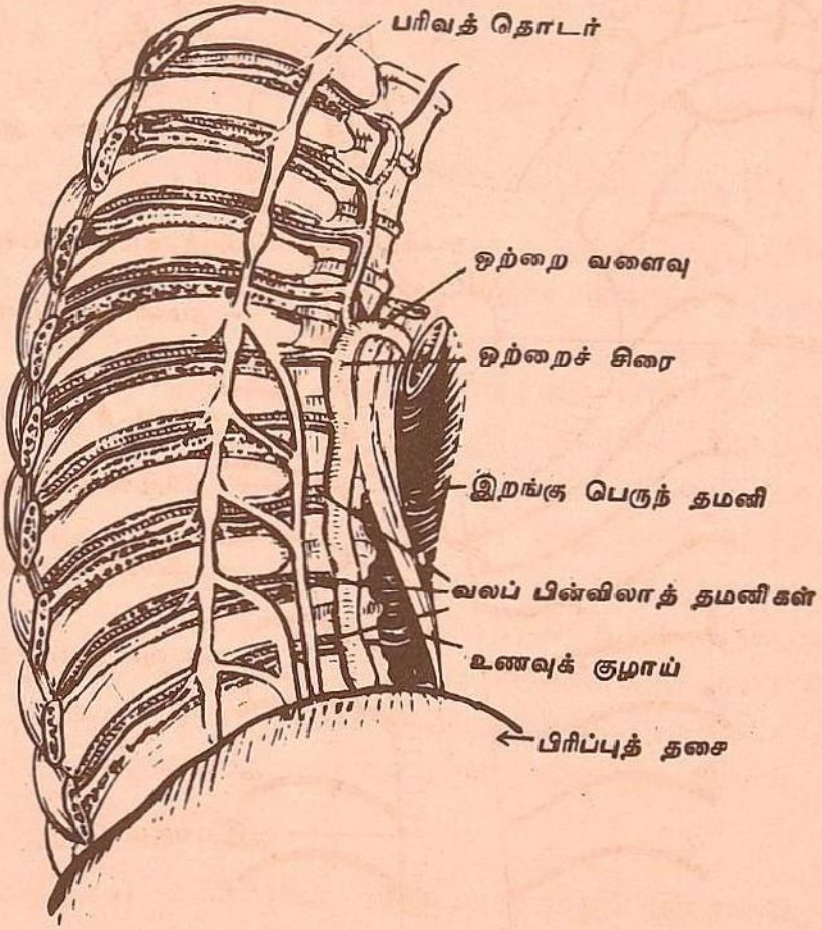

படம் 180. வலப் பின்விலாத் தமனிகள்

யாகி வெளிப்பக்கமாகச் செல்கின்றன. அப்படிச் செல்லும் போது அவை உள்ளுறுப்பு நரம்புகளின் பின்புறமாக, 12-ஆவது முள்ளெலும்பின் முன்னாக நெஞ்சுப் பகுதியைக் கடக்கின்றன. மேலும், பரிவுத் தொடரையும் கடந்து செல்கின்றன. வலத் தமனி நெஞ்சுக் குழாய், ஒற்றைச் சிரை இவற்றுக்குப் பின்னால்

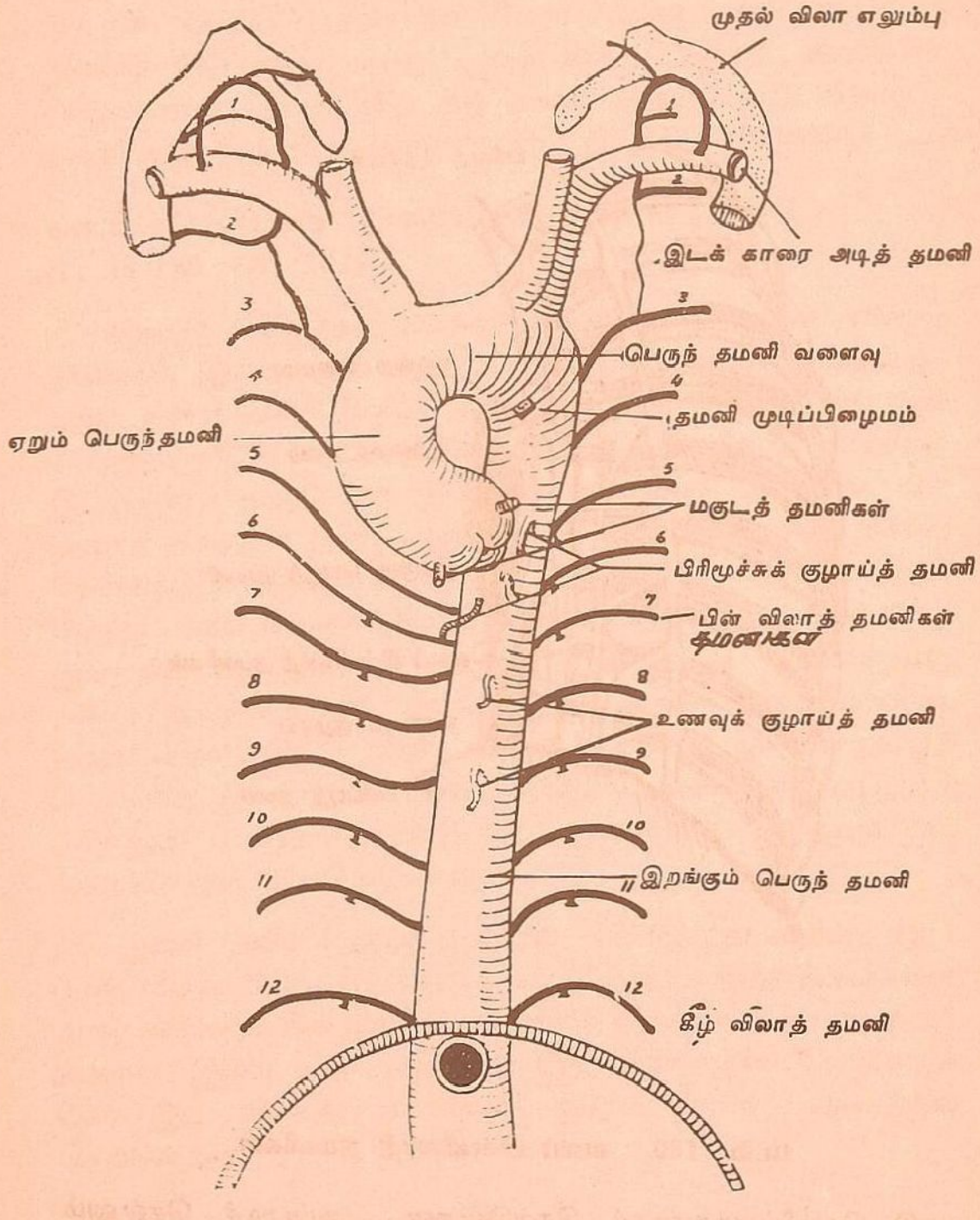

படம் 181. பெருந்தமனியின் நெஞ்சுப்பகுதி

செல்கின்றன. இடத் தமனி உதவி அரை ஒற்றைச் சிரைக்குப் பின்னால் செல்கிறது. பின் அவை வெளி வளைவு முடிப்பிழைமத்திற்குக் (Lateral acruate ligament) கீழாக 12-ஆவது விலா எலும்பின் கீழ்விளிம்பின் ஓரமாகச் செல்கின்றன. அப்போது அதனுடன் கீழ் விலா நரம்பு (Subcostal) என அழைக்கப்படும் 12-ஆவது நெஞ்சுத் தண்டு நரம்பின் முன் கிளை அதனுடனிருக்கிறது. இதன் மற்ற விவரம் வயிற்றுப் பகுதியில் காணவும்.

நெஞ்சுக் குழாய் (Thoracic duct) *(படம் 120, 178, 179, 182)*

நெஞ்சுக் குழாய், சிரை போன்ற ஓர் உறுப்பு. சிரை இரத்தத்திற்குப் பதிலாக அது நிணநீரைச் கொண்டு செல்கிறது. நிணநீரைப் பல பாகங்களிலிருந்து எடுத்து அதை இரத்த ஓட்டத்துடன் சேர்க்கிறது. அது நிணநீரை எடுக்கும் பகுதிகள் - கால்கள், அடிவயிறு (Pelvis), வயிறு, நெஞ்சின் பின்புறம் முதலியன. இவை தவிர அது கழுத்துப் பகுதி, தலைப் பகுதி ஆகியவற்றின் இடப் பாதியிலிருந்தும் நீர் பெறலாம். மேலும் இடக் கையிலிருந்தும் நிணநீர் பெறலாம். நெஞ்சுக் குழாய் கொண்டு வரும் நிணநீரில் பாதி அளவு கல்லீரலிலிருந்து வருகிறது. வயிற்றிலிருந்து வருவன உணவுப் பொருள்களைக் கொண்டு வருகின்றன. உணவுப் பொருள்களில் கொழுப்பை அதிகம் கொண்டு வருவதால் நெஞ்சுக் குழாயிலுள்ள நிணநீர் பால் போன்ற தோற்றம் கொடுக்கும்.

இக்குழாய் வயிற்றின் பின்புறம் முதல் இரண்டு வயிற்று முள்ளெலும்புகளின் நிணநீர்ப்பையில் ஆரம்பிக்கிறது. அங்கே அது பெருந்தமனிக்கும், பிரிப்புத் தசையின் வலத் தண்டுக்கும் (Crus) இடையில் இருக்கிறது. அதைப்பற்றிய விவரத்தை வயிற்றுப்பகுதியில் அறிந்துகொள்ளவும்.

நெஞ்சுப் பகுதி: பின் இடைநுரையீரலின் நெஞ்சுக் குழாய் பெருந்தமனிக்கும் ஒற்றைச் சிரைக்குமிடையில் இருக்கிறது. இந்நிலையில் அது முதலில் பிரிப்புத் தசைக்குப் பின்புறமும், பின் உணவுக் குழாயின் பின்புறமும் செல்கிறது. பெருந்தமனி வளைவு மட்டத்தில் நெஞ்சுக் குழாய் சாய்வாக உணவுக் குழாயின் பின்பரப்பைக் கடந்து உணவுக் குழாயின் இட

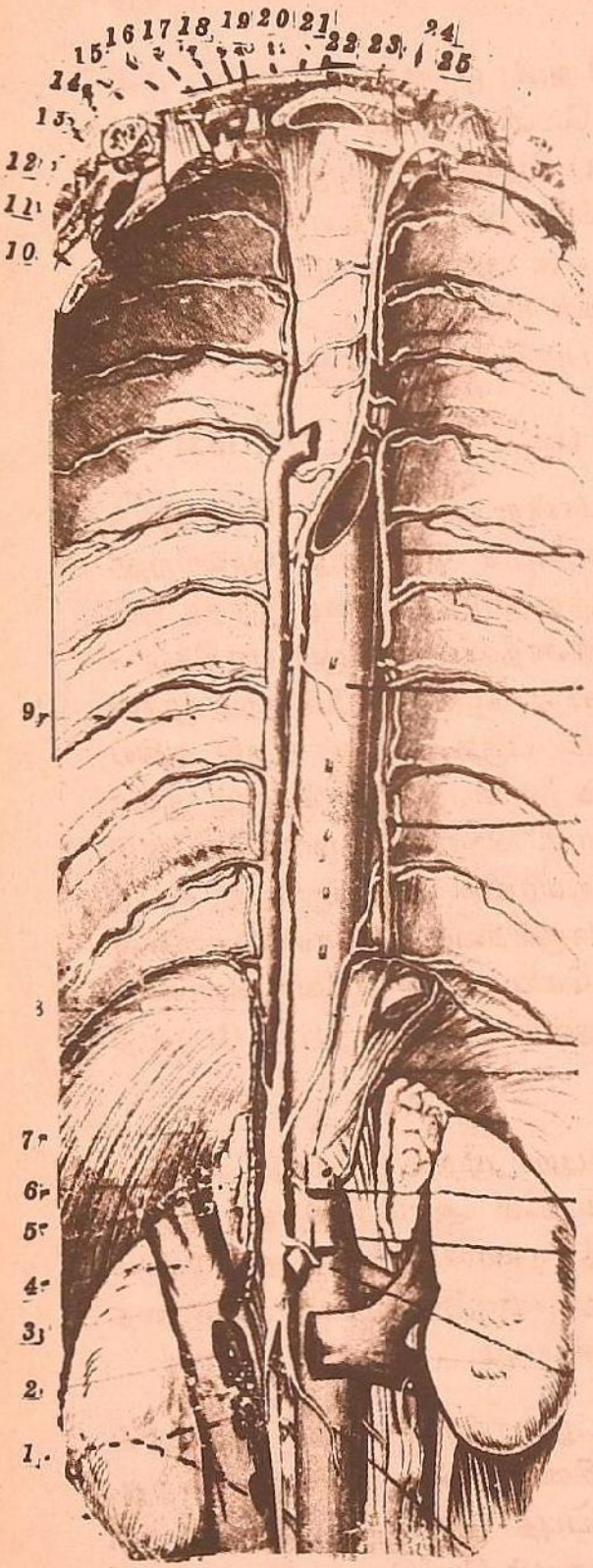

1. வயிற்றுச் சிரைகள்
2. இடச் சிறுநீரகச் சிரை
3. வலச் சிறுநீரகத் தமனி
4. கீழ்ப் பெருஞ்சிரை
5. சிறுநீரக மேல் உறைச் சுரப்பி
6. நிணநீர்ப்பை
7. நெஞ்சுக் குழாய்
8. கீழிறங்கும் நெஞ்சு நிணநீர்த் தூர்
9. ஒற்றைச் சிரை
10. நடுப்பகுதி நிணநீர்க்குழாய்
11. மேல் விலா இடைச் சிரை
12. காரை அடிச் சிரை
13. காரை அடித் தமனி
14. காரை எலும்பு
15. முன் ஒவ்வாத் தசை
16. விதான நரம்பு
17. கேடயக் கழுத்துத் தமனித் தூர்
18. உள் கழுத்துப் பெருஞ்சிரை
19. முள்ளெலும்புத் தமனி
20. பொதுச் சிரசுநாடித் தமனி
21. மூச்சுக்குழாய்
22. கேடயச் சுரப்பி
23. உணவுக் குழாய்
24. பொதுச் சிரசுநாடித் தமனி
25. கழுத்துப் பெரும் நிணநீர்க் குழாய், காரை அடி நிணநீர்க் குழாய் ஆகியவற்றின் சந்திப்பு

படம் 182. நெஞ்சுக் குழாய்

விளிம்பை அடைகிறது. இந்நிலையில் அது உணவுக் குழாய்க்கும் இடநுரையீரல் உறைக்குமிடையில் மேலேறி கழுத்தை அடைகிறது. கழுத்தினடிப்பாகத்தில், அது வெளிப்புறமாக வளைந்து சென்று உள் கழுத்துச் சிரையும், காரை அடிச் சிரையும் இணையுமிடத்தில் நுழைகிறது. கழுத்திலுள்ள நெஞ்சுக் குழாயின் விவரங்களைக் கழுத்துப் பகுதியில் அறியவும்.

சில சமயங்களில் நெஞ்சுக் குழாய் இரண்டு குழாய்களாக இருக்கலாம். நெஞ்சுக் குழாயில் தடுப்பிதழ்கள் நிறைய இருக் கின்றன.

நெஞ்சுக் குழாய் பல இணை குழாய்களைப் பெறுகிறது. அவை:

1. பின் விலா நிணநீர்க் குழாய்கள் - இவற்றுள் கீழுள்ள பின் விலா நிணநீர்க் குழாய்கள் நிணநீர்ப்பையுடன் (**Cisterna chyli**) இணைகின்றன.

2. பிரிப்புத் தசையின் பின்புறமிருந்து வரும் நிணநீர்க் குழாய்கள்

3. இதய உறையின் பின்புறமிருந்து வரும் நினநீர்க் குழாய்கள்

4. உணவுக் குழாயிலிருந்து வரும் நிணநீர்க் குழாய்கள்

5. இடக் கழுத்து நிணநீர்க் குழாய் - இது கழுத்து, தலை ஆகியவற்றின் இடப்பக்கத்திலிருந்து நிணநீர் கொண்டு வருகிறது.

6. இடக் காரை அடி நிணநீர்க் குழாய் - இது இடக் கையி லிருந்து நீர் கொண்டு வருகிறது.

7. இடப் பிரிமூச்சு இடை நுரையீரல் நிணநீர்க் குழாய். இது இட நுரையீரல், இதயத்தின் இடப்பாகம், இடைநுரை யீரல் முதலியவற்றிலிருந்து நிணநீர் கொண்டு வருகிறது. இக் குழாய் வழக்கமாகத் தனியாக மேல்கைத்தசைத் தலைநோக்குச் சிரையுடன் இணைகிறது. சில வேளைகளில்தான் நெஞ்சுக் குழாயுடன் இணைகிறது.

இடக் கழுத்து நிணநீர்க்குழாயும் இடக் காரையடி நிண நீர்க் குழாயும் தனித்தனியாக இட மேல்கைத்தசைத் தலை நோக்குச் சிரைக்குள் நுழையலாம். மேற்கூறியவை தவிர நெஞ்சுக் குழாயின் வயிற்றுப் பகுதியான நிணநீர்ப் பையுடன் வயிற்று நிணநீர்க்குழாய், குடல் நிணநீர்க் குழாய்கள், கீழ் பின் விலா நிணநீர்க் குழாய்கள் முதலியவை இணை கின்றன. அவற்றைப் பற்றிய விவரம் வயிற்றுப் பகுதியில் தெரிந்து கொள்ளவும்.

வல நிணநீர்க்குழாய் (Right lymphatic duct)

வலக் கழுத்து நிணநீர்க் குழாய், வலக் காரை அடி நிண நீர்க்குழாய், வலப் பிரிமூச்சு இடைநுரையீரல் நிணநீர்க் குழாய் முதலியவை இணைந்து வல நிணநீர்க்குழாயை ஏற்படுத்து கின்றன. இது 1 செ.மீ. நீளத்தில் கழுத்தில் இருக்கிறது. அது வலக் காரை அடிச் சிரை, வல உள் கழுத்துச் சிரையுடன் இணையுமிடத்தில் அவற்றுடன் இணைகிறது.

வலப் பிரிமூச்சு இடைநுரையீரல் நிணநீர்க்குழாய்
(Right broncho mediastinal lymph duct)

இந்த நிணநீர்க்குழாய் கல்லீரலின் வலப் பாகம், வல நுரையீரல், இதயத்தின் வலப் பக்கம், இடைநுரையீரலின் வலப் பக்கம் ஆகியவற்றிலிருந்து நிணநீர் கொண்டு செல்கிறது.

நெஞ்சின் நிணநீர்க் கழலைகள் (படம் 133,183, 184).
நெஞ்சிலிருக்கும் நிணநீர்க் கழலைகள் பின்வருவன:

1. **நெஞ்சுப் பட்டைப் பக்கக் கழலைகள்**
   (Para sternal lymph nodes)

இவை உள் நெஞ்சுத் தமனியின் அருகில் இருக்கின்றன. இவை கொங்கையிலிருந்தும், உள் நெஞ்சுத் தமனி இரத்தம் கொடுக்கும் மற்றப் பாகங்களிலிருந்தும், கல்லீரலின் மேற்பரப்பி லிருந்தும் நிணநீர் பெறுகின்றன. இவற்றிலிருந்து நிணநீர் மூச்சுக் குழாய் பிரிமூச்சுக்குழாய், மேல்கைத்தசைத் தலைநோக்குக் கழலைகளுக்குச் செல்கிறது.

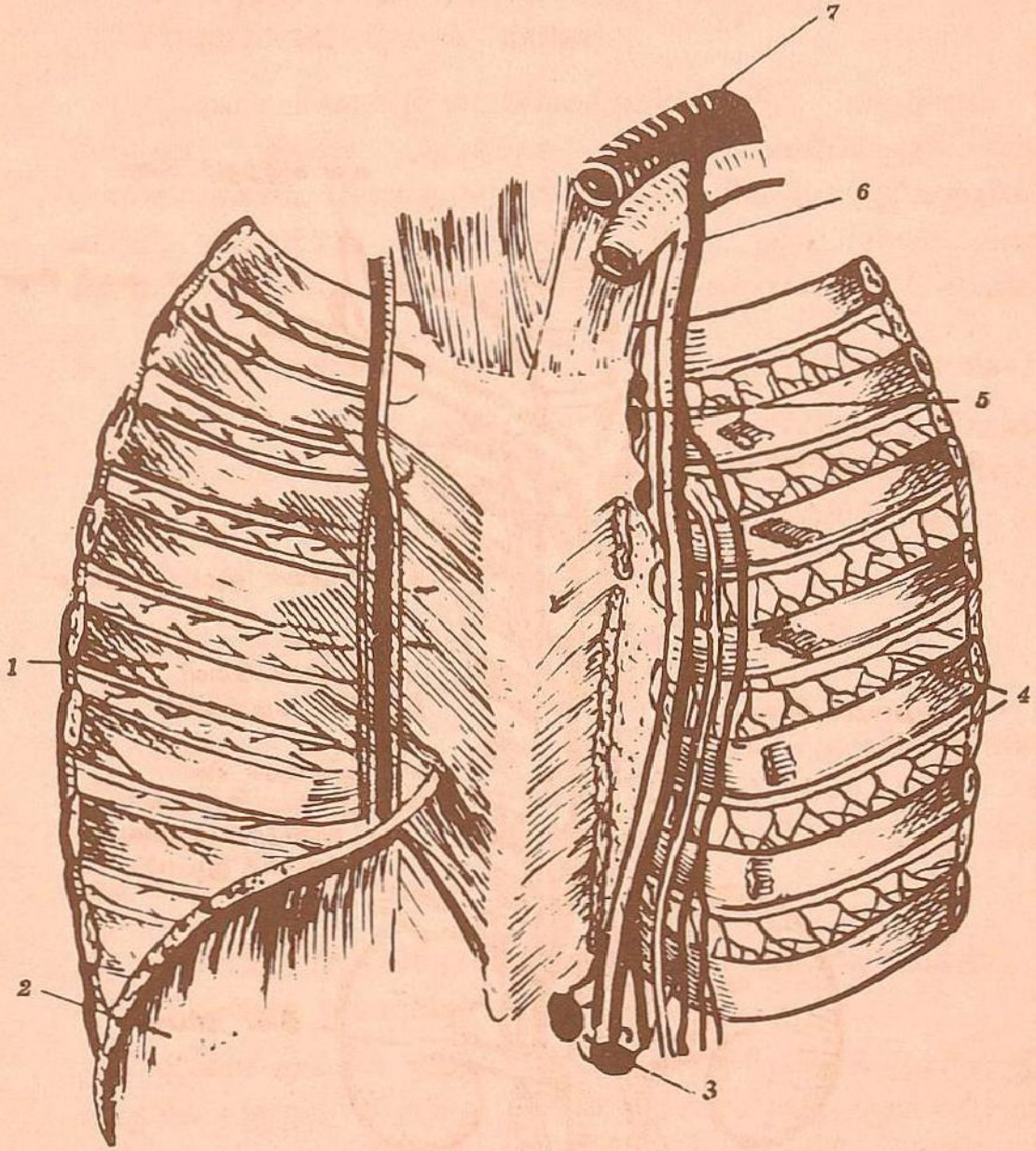

படம் 183

நெஞ்சுக் கூட்டு முன் சுவரில் நிணநீர்க் குழாய்கள்

1. படுக்கை நெஞ்சுத் தசை
2. பிரிப்புத் தசை
3. விதான நிணநீர்க் கழலைகள்
4. விலா இடைவெளி நிணநீர்க் குழாய்கள்
5. நெஞ்சுப்பட்டைப் பக்கக் கழலைகள்
6. உள் நெஞ்சுத் தமனி
7. காரை அடித் தமனி

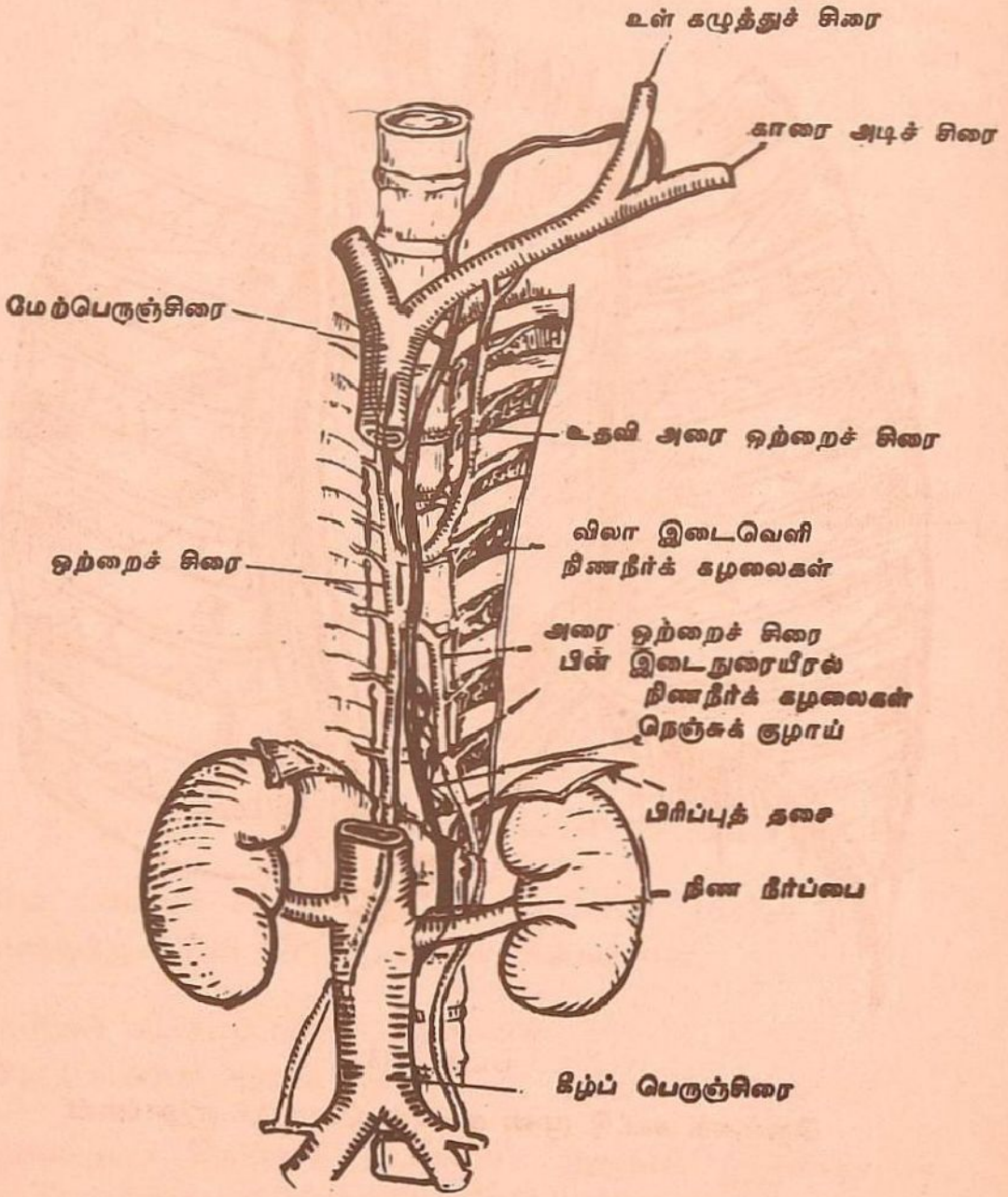

படம் 184.
நெஞ்சின் பின் பகுதியில் நிணநீர்க் குழாய்கள்

2. விலா இடைவெளி நிணநீர்க் கழலைகள்
(Intercostal lymph nodes)

இவை விலா இடைவெளிகளின் பின் பகுதியில் இருக்கின்றன. இவை நெஞ்சின் பின் வெளிப்பகுதியிலிருந்தும் கொங்கைகளிடமிருந்தும் நிணநீர் பெறுகின்றன. இவற்றிலிருந்து வரும் நிணநீர்க் குழாய்களில், கீழே இருப்பவை நிணநீர்ப் பைக்கும், மேலே உள்ளவை நெஞ்சுக் குழாய்க்கும் செல்கின்றன.

3. விதான நிணநீர்க் கழலைகள் (Phrenic lymph nodes)

இவை பிரிப்புத் தசையின் மேல் இருக்கின்றன. சில விதான நரம்புப் பிரிப்புத் தசையைத் துளைக்குமிடத்திலும், மற்றவை பிரிப்புத் தசை நெஞ்சுச் சுவரின் முன்புறத்தில் ஒட்டியிருக்குமிடத்திலுமிருக்கின்றன.

4. பின் இடைநுரையீரல் நிணநீர்க் கழலைகள்
(Posterior mediastinal lymph nodes)

இவை இறங்கும் பெருந்தமனியின் அருகிலிருக்கின்றன. இவை பின் இடை நுரையீரல், பிரிப்புத் தசை, இதய உறை, உணவுக்குழாய் ஆகியவற்றிலிருத்து நிணநீர் எடுத்து நெஞ்சுக் குழாய்க்குச் செல்கின்றன.

5. மூச்சுக்குழாய் பிரிமூச்சுக் குழாய் நிணநீர்க் கழலைகள்
(Tracheo bronchial lymph nodes)

இவை மூச்சுக் குழாய், முக்கியப் பிரிமூச்சுக் குழாய் இவற்றினருகில் இருக்கின்றன. இவை நுரையீரல், மூச்சுக் குழாய் பிரிமூச்சுக் குழாய் ஆகியவற்றிலிருந்து நிணநீர் எடுத்துச் செல்கின்றன.

6. பிரிமூச்சு நுரையீரல் நிணநீர்க் கழலைகள்
(Broncho pulmonary lymph nodes)

இவை நுரையீரலின் வேர்ப்பகுதியிலும் முக்கியப் பிரிமூச்சுக் குழாய் பிரியுமிடங்களிலும் இருக்கின்றன. இவை நுரையீரலிலிருந்தும் அதைச்சுற்றியிருக்கும் நுரையீரல் உறையின் உள் அடுக்கிலிருந்தும் நிணநீர் பெறுகின்றன.

7. முன் இடைநுரையீரல் நிணநீர்க்கழலைகள் (Anterior mediastinal lymph nodes)

இவை இட மேல்கைத்தசைத் தலைநோக்குச் சிரையின் அருகில் இருக்கின்றன. அவை இதயம், இதய உறை நெஞ்சுக் கணையச் சுரப்பி முதலியவற்றிலிருந்து நிணநீர் பெறுகின்றன.

பிரிமூச்சு நுரையீரல் நிணநீர்க் கழலைகளிடமிருந்தும் மூச்சுக்குழாய், பிரிமூச்சுக் குழாய் நிணநீர்க் கழலைகளிடமிருந்தும் வெளிச்செல்லும் நிணநீர்க் குழாய்கள் பிரிமூச்சு இடைநுரையீரல் நிணநீர்க் குழாய்க்குச் செல்கின்றன.

நெஞ்சுப்பட்டைப் பக்கக் கழலைகளிடமிருந்தும்,முன் இடைநுரையீரல் நிணநீர்க் கழலைகளிடமிருந்தும் வெளிச் செல்லும் நிணநீர்க் குழாய்கள் மேல் மட்டத்தில் பிரிமுச்சு இடைநுரையீரல் நிணநீர்க் குழாயுடன் இணைகின்றன. இவற்றுக்கிடையில் பிரிமூச்சு இடைநுரையீரல் நிணநீர்க் குழாய் இடப்புறம் பெருந்தமணி வளைவின் மீதும், வலப் புறம் ஒற்றைச் சிரை மீதும் செல்கிறது.

பகுத்தாய்வு

நெஞ்சுக் குழாயின் மேல் பகுதியைத் தொடர்ந்து அது முடியுமிடத்தைக் காணவும். இடக் காரைஅடிச்சிரையும் இட உள் கழுத்துச் சிரையும் இணையுமிடத்தில் அது முடிவடைகிறது. விலா இடைவெளிகளின் பின் பகுதியில் பின் விலா இரத்தக் குழாய்களையும், விலா நரம்புகளையும் சுத்தப்படுத்தவும். இடப் பின் விலாச் சிரைகளைச் சுத்தப்படுத்தும் போது அவை அரை ஒற்றைச் சிரைக்கும் உதவி அரை ஒற்றைச் சிரைக்கும் செல்வதைக் காணவும். அரை ஒற்றைச் சிரை, உதவி ஒற்றைச் சிரை, ஒற்றைச் சிரை ஆகியவற்றிற்குள்ள தொடர்பை அறியவும்.

மேல் விலாத் தமனி (Superior intercostal artery) (படம் 181)

இது காரைஅடித் தமனியின் ஒரு கிளையான விலா வளை தமனியிலிருந்து வருகிறது. இத்தமனி கழுத்தினடிப் பகுதியில் உற்பத்தியாகி 8-ஆவது கழுத்துத் தண்டு நரம்பு முதல் நெஞ்சுத்

தண்டு நரம்பு ஆகியவற்றின் முன் கிளைகளையும் முதல் இரண்டு விலா எலும்புகளின் கழுத்துப் பாகத்தையும் முன் புறமாகக் கடந்து செல்கிறது. முதல் இரண்டு விலா இடை வெளிகளுக்கு, இடைவெளிக்கு ஒரு பின் விலாத்தமனி வீதம் கொடுக்கிறது.

பின் விலாத் தமனிகளைப் பற்றி ஏற்கெனவே கூறப் படடது. அதனுடைய பின் கிளை நெஞ்சுத்தண்டு (Dorsal branch) நரம்பின் பின் கிளையுடன் இணைந்து பின்பக்கமாகச் செல்கிறது. இதனுடையமுதுகுத் தண்டுக் கிளை (Spinal branch) முள்ளெலும்பு இடைவெளிப் பொந்து வழியாக நுழைந்து முள் ளெலும்புத் தொடர் கால்வாய்க்குச் (Spinal canal) செல்கிறது.

இயல்-10

நெஞ்சின் மூட்டுகள்

பகுத்தாய்வு

கீழ்ப்புறமாகத் திருப்பிய நெஞ்சின் முன் சுவரில் நெஞ்சுப் பட்டை எலும்பின் மூட்டுகள், நெஞ்சுவிலா, இடைக் குருத் தெலும்பு, விலாக் குருத்தெலும்பு மூட்டுகளைக் கண்டு பிடிக்க வும். அவற்றின் முடிப் பிழைமங்களைக் கண்டு பின் இம் மூட்டு களின் முன் பாகத்தைக் கொஞ்சம் வெட்டி அவற்றின் உள் பாகம் வெளியே தெரியும்படி செய்யவும்.

நெஞ்சுப் பட்டை எலும்பின் மூட்டுகள் (Sternal joints) (படம் 185)
மேல் நெஞ்சென்பு மூட்டு (Manubrio sternal joint)

இது நெஞ்சுப் பட்டைஎலும்பின் கோணத்தில் இருக்கிறது. இந்த மூட்டில் குருத்தெலும்பால் மூடப்பட்ட மார்பென்பு மேற் பகுதி முனையையும் குருத்தெலும்பால் மூடப்பட்ட நெஞ்சுப் பட்டை எலும்பின் உடம்பு பாகத்தையும் ஓர் இழைமத் தட்டு (Fibrous disc) இணைக்கிறது. இதனுள் மூட்டு அறை இருக்கலாம். எலும்புகளின் வெளியுறையிலிருந்து நீள வாட்டில் செல்லும் இழைகள் இம் மூட்டின் முன்பக்கத்தையும் பின்பக்கத்தையும்

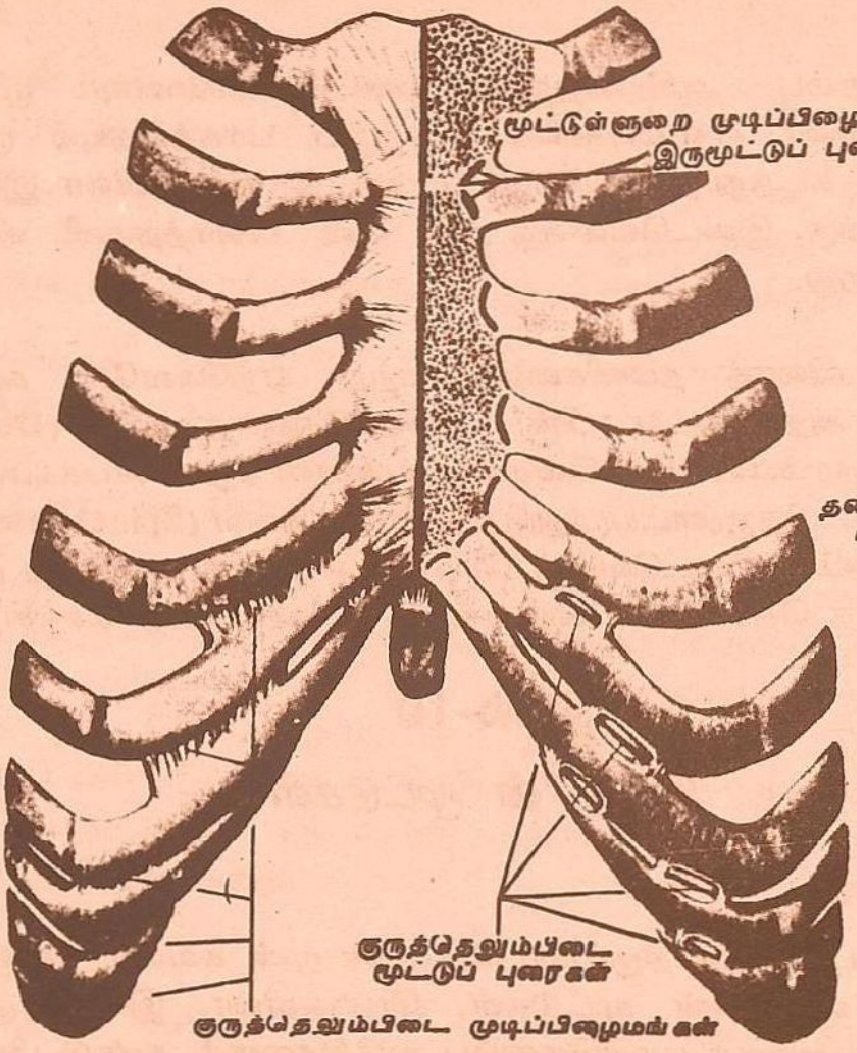

படம் 185. நெஞ்சுப் பட்டை எலும்பின் மூட்டுகள்

வலுப்படுத்துகின்றன. இந்த மூட்டு மூச்சிழுக்கும் போது அசைகிறது. அதனால் நெஞ்சுப்பட்டை எலும்பின் மற்றப் பாகங்களைப்போலில்லாமல் மார்பென்பு மேற்பகுதியும், நெஞ்சுப் பட்டை எலும்பின் உடம்பும், வயதான காலத்திலும் இணைந்து ஒன்றாவதில்லை. நெஞ்சுப் பட்டை எலும்பின் உடம்புப் பாகத்தின் நான்கு துண்டுகளும் தென்ளிய (Hyaline) குருத்தெலும்பால் ஒன்றோடொன்று இணைக்கப்பட்டிருக்கின்றன. அவை குழந்தைப் பருவத்திலிருந்து 21 வயதுக்குள் எலும்பாக மாறுகின்றன.

குருத்தெலும்பாலான விலா எலும்பின் மூட்டு நடு வயதில் எலும்பாக மாறுகிறது.

நெஞ்சுவிலா மூட்டுகள் (Sterno costal joints)

7 விலாக் குருத்தெலும்புகள் நெஞ்சுப் பட்டை எலும்பினுடைய விளிம்பின் இருபுறத்திலும் பொருந்துகின்றன.

முதல் விலாக் குருத்தெலும்புகள் மார்பென்பு மேற்பகுதியோடு இணைகின்றன. எனவே, முதல் விலாக் குருத்தெலும்புகளின் வளையக்கூடிய தன்மையொன்றுதான் முதல் விலா எலும்புகளுக்கும், மார்பென்பு மேற்பகுதிக்குமிடையே நடக்கக்கூடிய அசைவு ஆகும். இந்த முதல் விலாக் குருத்தெலும்புகள் நாளடைவில் எலும்பாக மாறும் போது, முதல் விலா எலும்புகள் அவற்றின் விலாக் குருத்தெலும்புகள், மார்பென்பு மேற்பகுதி ஆகியவை ஒன்றாக விலா முள்ளெலும்பு மூட்டில் அசைகின்றன.

இரண்டிலிருந்து ஏழுவரை உள்ள நெஞ்சு விலா மூட்டுகள்: இவை சுரப்பி (Synovial) வகையைச் சேர்ந்தவை. ஒவ்வொன்றுக்கும் உள்ள மூட்டு உறை முன்பக்கமும், பின்பக்கமும் மையமாகக்கொண்டு வெளியேறும் நெஞ்சுவிலா முடிப்பிழைமங்களினால் (Radiate sterno costal ligaments) வலுப்படுத்தப்படுகின்றன. இவை விலாக் குருத்தெலும்பையும், நெஞ்சுப் பட்டை எலும்பின் உடம்புப் பாகத்தின் இரு துண்டுகளையும் இணைக்கின்றன (6-ஆவது விலா எலும்பைத் தவிர).

இரண்டாவது நெஞ்சுவிலா மூட்டு

இம்மூட்டினுள் உள்ள நெஞ்சுவிலா முடிப்பிழைமத்தால் இது இரண்டாகப் பிரிக்கப்படுகிறது. இந்த முடிப்பிழைமம் விலாக் குருத்தெலும்பையும், நெஞ்சுவிலாப் பட்டை எலும்பு மேற்பகுதி மூட்டின் இழைமத் தகட்டையும் இணைக்கிறது. இவ்வாறு மற்ற மூட்டுகளும் இரண்டாகப் பிரிக்கப்படலாம்.

7-ஆவது விலாக் குருத்தெலும்புக்கும், நெஞ்சுப்பட்டை எலும்புக்குமிடையில் சுரப்பி மூட்டு சில சமயங்களில் இருப்பதில்லை.

இடைக் குருத்தெலும்பு மூட்டுகள் (Inter chondral joints)

இவை ஆறிலிருந்து ஒன்பது வரையுள்ள விலாக் குருத்

தெலும்புகளுக்கிடையே உள்ள சிறிய சுரப்பி மூட்டுகள் ஆகும். ஆனால் 10-ஆவது விலாக் குருத்தெலும்பின் மூட்டு இழைம மூட்டு (**Fibrous joint**) வகையைச் சேர்ந்தது. சுரப்பி மூட்டுகள் குருத்தெலும்புகளுக்கிடையே ஓரளவு நகரக்கூடிய அசைவைக் கொடுக்கின்றன.

விலாக் குருத்தெலும்பு மூட்டுகள் (Costo chondral joints)

இந்த மூட்டுகளில் குருத்தெலும்புகளின் முனை விலா எலும்புகளின் முனையிலுள்ள ஒரு கூம்பு வடிவக் குழியில் பொருந்துவதுடன் அதனோடு இணைந்தும் விடுகின்றன.

பகுத்தாய்வு

விலா எலும்புகளின் தலைகளை முள்ளெலும்புகளின் உடம்புகளுடனும் முள்ளெலும்பு இடைத் தட்டுடனும் (**Inter vertebral, disc**) இணைக்கும் முடிப்பிழைமங்களையும், விலா எலும்புகளையும், படுக்கைத் துருத்திகளையும் (**Transvers processes**) இணைக்கும் முடிப்பிழைமங்களைப் பார்க்கவும். விலா எலும்புகளின் தலைகளில் உள்ள மூட்டுறையின் முன்பாகத்தை நீக்கி மூட்டினுள் காணப்படும் பொருந்தும் முடிப்பிழைமம் இருந்தால் அதைப்பார்க்கவும். எல்லா முடிப்பிழைமங்களையும் அறுத்து முழு விலா எலும்பையும் எடுக்கவும். விலா எலும்புகளின் தலை, முள்ளெலும்புகளின் படுக்கைத் துருத்தி இவற்றின் மூட்டுகளை வெவ்வேறு மட்டத்தில் காணவும்.

விலா முள்ளெலும்பு மூட்டுகள் (Costo vertebral joints)
(படம் 186, 187)

இவற்றுள் பல சிக்கலான மூட்டுகளாவன:

1. விலா எலும்பின் தலை அதன் அண்மையிலுள்ள முள்ளெலும்பின் உடம்புடனும் அதற்கு மேலுள்ள முள்ளெலும்பின் உடம்புடனும் இவற்றுக்கிடையே உள்ள முள்ளெலும்பு இடைத் தட்டுடனும் பொருந்துகிறது.

2. ஒருவிலா எலும்பின் மொக்கில் பொருந்தும் பாகம் அதனுடைய முள்ளெலும்பின் படுக்கைத் துருத்தியுடன் பொருந்துகிறது.

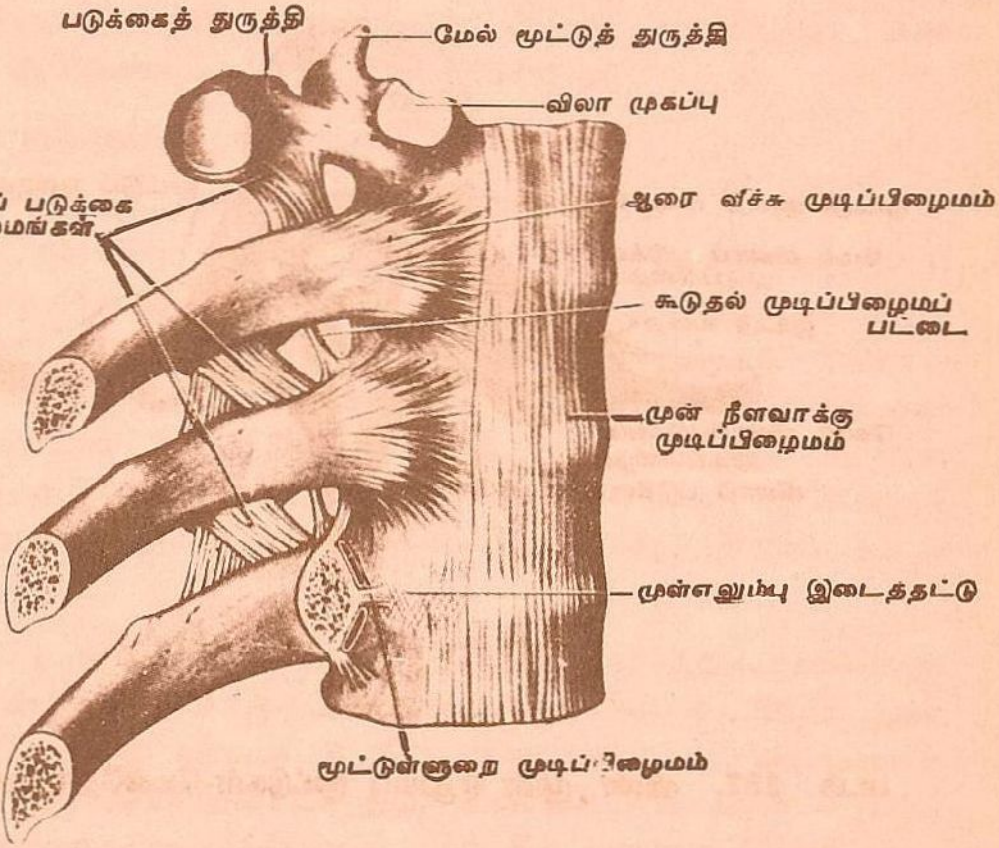

படம் 186. விலா முள் எலும்பு மூட்டுகள்–பின்தோற்றம்

ஆனால் முதல் விலா எலும்பின் தலையும், 10,11,12-ஆவது விலா எலும்புகளின் தலைகளும் அந்தந்த முள்ளெலும்புகளின் உடம்புடன் மட்டும் பொருந்துகின்றன. 11,12-ஆவது விலா எலும்புகள் படுக்கைத் துருத்தியுடன் இணைவதில்லை. அதனால் அவை தடையின்றி நன்றாக அசைய இயலும்.

விலா எலும்புகளின் தலைகளில் உள்ள இரு சமப்படுத்தப் பட்ட இடங்கள் இரண்டு முள்ளெலும்புகளின் உடம்புப் பாகத் தின் பின் வெளிப்பாகத்துடன் தனித்தனியே இரண்டு சுரப்பி மூட்டுகளை ஏற்படுத்துகின்றன. இந்த இரண்டு மூட்டுகளை யும் முள்ளெலும்பு இடைத்தட்டுடன் இணைந்துள்ள மூட்டினுள்

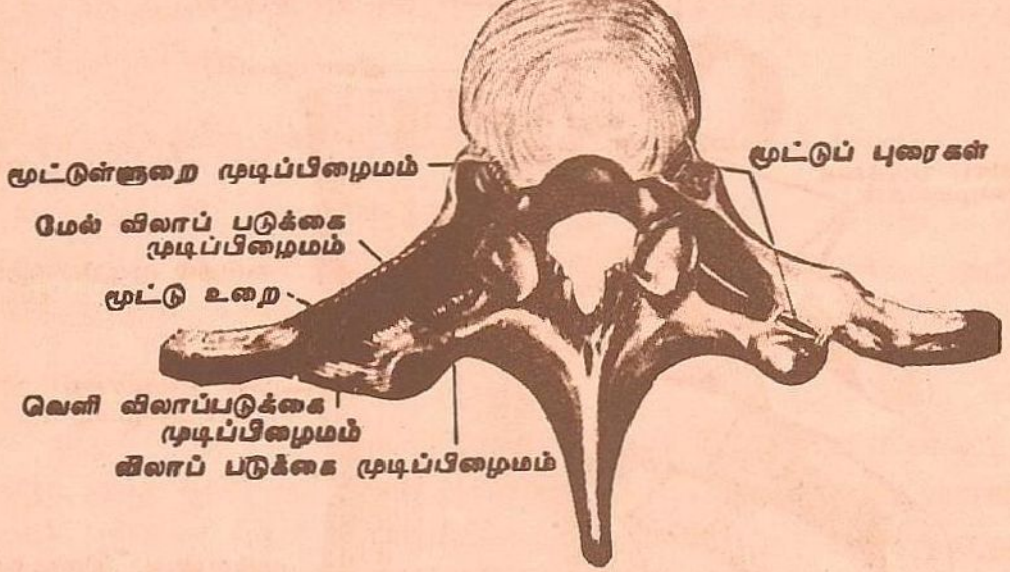

படம் 187. விலா முள் எலும்பு மூட்டுகள்-மேல்தோற்றம்

உள்ள பொருந்தும் முடிப்பிழைமம் பிரிக்கிறது. இந்த மூட்டுகள் அதைச் சுற்றியுள்ள மூட்டுறையாலும் முன் பக்கத்திலுள்ள மையமாகக் கொண்டு வெளியேறும் முடிப்பிழைமத்தாலும் வலுப்படுத்தப்படுகின்றன.

விலாப் படுக்கை மூட்டு (Costo transverse joint)

இந்த மூட்டைச் சுற்றி மூட்டு உறை உள்ளது. இதன் பக்கங்களில் விலா எலும்பினது மொக்கின் பொருந்தாத பாகத்தையும் முள்ளெலும்பின் படுக்கைத் துருத்தியின் முனையையும் இணைக்கும் வெளிவிலாப் படுக்கை முடிப்பிழைமத்தால் வலுப்படுத்தப்படுகிறது. இதைத் தவிர விலாப்படுக்கை முடிப்பிழைமமும் மேற் படுக்கை முடிப்பிழைமமும் இருக்கின்றன.

மேற் படுக்கை முடிப்பிழைமம் விலா எலும்பின் கழுத்திலுள்ள மேட்டையும், மேலுள்ள முள்ளெலும்பின் படுக்கைத்

துருத்தியையும் இணைக்கிறது. இந்த முடிப்பிழைமத்திற்கும் முள்ளெலும்புத் தொடருக்கும் உள்ள இடைவெளி முதுகுத் தண்டு நரம்புகளின் பின் கிளை, விலாத் தமனிகளின் பின் கிளை ஆகியவை செல்ல வழி கொடுக்கிறது.

விலா எலும்புகளின் அசைவுகள்

இவை பற்றி ஏற்கெனவே கூறப்பட்டது.

1. இரண்டு முதல் விலா எலும்புகளும் நெஞ்சு மேற்பகுதியும் ஒன்றாக முதல் முள்ளெலும்பின் மீது அசைகின்றன. இந்த விலா எலும்புகள் முன்னோக்கிக் கீழாகச் சாய்ந்து செல்வதால் நெஞ்சின் மேற்பகுதியை உயர்த்தும்போது நெஞ்சுக் கூட்டின் நுழைவாயின் முன் பின் விட்டம் அதிகரிக்கிறது. மேலும், செங்குத்தான அசைவு முதல் விலா எலும்பின் மேலாகக் கைக்குச் செல்லும் உறுப்புகளைப் பக்கவாட்டில் அழுந்தாமல் பாது காக்கிறது.

2. உண்மையான விலா எலும்புகள் உயர்த்தப்படும்போது மேற்கண்டவாறு நெஞ்சுப் பட்டை எலும்பின் உடம்பும் முன்னால் கொண்டு வரப்பட்டு நெஞ்சின் முன் பின் விட்டத்தை அதிகரிக்கச் செய்கிறது. மேலும், உண்மையான விலா எலும்புகள் சாய்வாக அமைக்கப்பட்ட பின் கீல் மூலமாக வெளிப்பக்கமாகவும் அசைவதால் படுக்கை விட்டமும் அதிகரிக்கிறது. வளையக்கூடிய விலாக் குருத்தெலும்புகளின் கோணம் இந்த விலா எலும்புகளுக்கு உதவி செய்கிறது.

3. பிரிப்புத்தசை, விலா எலும்புகளை உள் நோக்கி இழுப்பதை, மேற்பக்கமாகவும் வெளிப்பக்கமாகவும் அசைகின்ற உண்மையில்லாத விலா எலும்புகள் தடுக்கின்றன.

4. வயிற்றுச் சுவரிலுள்ள தசைகள் (வெளிக்கோணத் தசையின் பின்பாகமும் குவாடிரேடஸ் லம்போரமும்) 11,12-ஆவது விலா எலும்புகளை அதனிடத்தில்இருக்க உதவுகின்றன. எனவே, இவை பிரிப்புத்தசை நன்றாகச் சுருங்கி வேலை செய்யும் போது நுரை ?ரல் உறையின் விலாப் பிரிப்புத்தசை (**Costo diaphragm..ic**) இடைவெளியை உயர்த்தாமல் இருக்கவும் உதவுகின்றன.

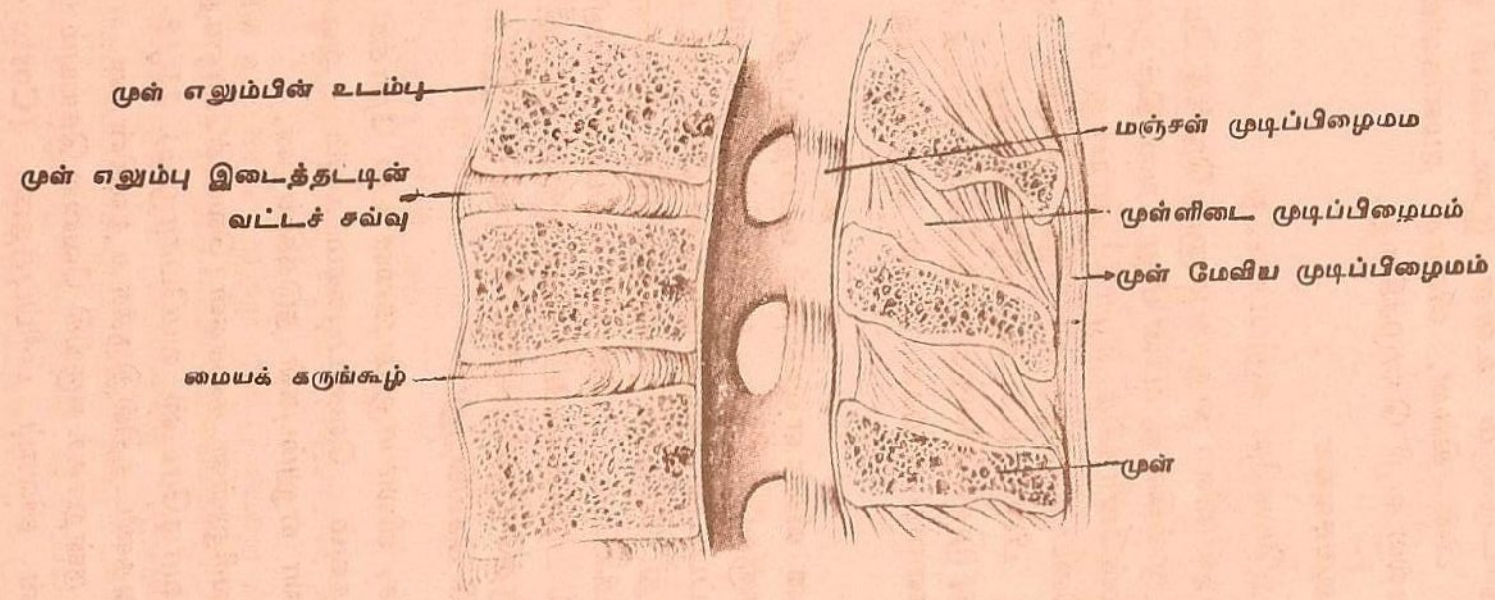

படம் 188. முள் எலும்பு இடைத் தட்டு

முள்ளெலும்புத் தொடரின் மூட்டுகளும், முடிப்பிழைமங்களும் (Joints and ligaments of the vertebral columm)

முள்ளெலும்பு இடைத் தட்டு (Inter vertebral disc) (படம் 188)

இது முள்ளெம்புகளின் உடம்புப் பாகத்திற்கிடையே உள்ளது. குருத்தெலும்பு மூடப்பட்ட முள்ளெலும்புகளின் உடம்புப் பாகத்திற்கிடையே அமைந்துள்ள உறுதியான இழைம வட்ட அடுக்காக வட்டச் சவ்வு (Anulus fibrosus) அமைந்துள்ளது. இதன் அடுத்தடுத்த அடுக்குகள் ஒன்றுடன் ஒன்று ஒரு கோணத்தில் உள்ளன. அவை உள்ளே அமைந்துள்ள ஒரு கஞ்சி போன்ற மையக் கருங்கூழ்ப் பகுதியைச் (Nucleus pulposus) சுற்றி அமைந்திருக்கின்றன. இந்தக் கஞ்சி போன்ற பாகம் சுற்றியுள்ள இழைம வட்ட அடுக்கினால் அழுத்தமாகவும், முள்ளெலும்பு இடைத்தட்டின் மையத்திலில்லாமல் சிறிது பின்பக்கமாகவும் வைக்கப்பட்டிருக்கிறது. முள்ளெலும்புகளுக்கிடையில் இந்த முள்ளெலும்பு இடைத்தட்டு வளைந்து கொடுப்பதால் அசைவுகள் ஏற்பட ஏதுவாகிறது. இந்த அசைவு நடுவிலுள்ள கருங்கூழைச் சுற்றி நடைபெறுகிறது. இந்த அசைவின் விகிதம் முள்ளெலும்பு இடைத்தட்டின் தடிப்பைப் பொறுத்தும் ஏற்படும். திசை முள்ளெலும்பு வளைவின் மேல் பொருந்துவதற்காக அமைந்துள்ள சமப்படுத்தப்பட்ட இடத்தைப் பொறுத்தும் அமையும். இந்த முள்ளெலும்பு இடைத் தட்டுகள் வயிற்றுப் பாகத்தில் தடித்தும், நெஞ்சுப் பகுதியில் மெலிந்தும் இருக்கின்றன. நெஞ்சுப் பகுதியில் விலா எலும்புகள் இருப்பதால் அந்தப் பகுதியில் அசைவு குறைவாக இருப்பதற்கேற்றவாறு இவை அமைந்துள்ளன.

இந்த முள்ளெலும்பு இடைத்தட்டுகள், முள்ளெலும்புத் தொடரில் ஏற்படும் அதிர்ச்சியை உறிஞ்சிக் கொண்டிருக்கின்றன. மேலும், வலு வாய்ந்த முதுகெலும்பு நிமிர்த்தி (Erector spinae) தசை சுருங்கும் போது ஏற்படும் அழுத்தத்தைத் தடுக்கிறது. எடுத்துக்காட்டாக 80 கிலோ எடையுள்ள மனிதன் உயரத்திலிருந்து குதிக்கும்போதோ, 50 கிலோ எடையுள்ள சாக்கு மூட்டையைத் தூக்கும்போதோ இந்த முள்ளெலும்பு இடைத்தட்டின் மீது விழும் பளு அதிகமாகிறது. இந்நேரங்களில் வழக்கமாக மையக் கருங்கூழ் அழுத்தப்பட்டு அது

முள்ளெலும்பு இடைத்தட்டின் பின்பாகம் வழியாகவோ அடுத்துள்ள முள்ளெலும்பின் மீதோ புடைக்கிறது. இந்தப் புடைப்பு முள்ளெலும்பு இடைத்தட்டின் வேலைக்கு இடையூறாக அமைந்திருக்கிறது. இதனாலும், மற்றக் காரணங்களினாலும் வயதாக வயதாக முள்ளெலும்பு இடைத்தட்டு மெலிந்து விடுகிறது. இது முள்ளெலும்புத் தொடரின் நீளத்தையும் அசைவையும் குறைக்கிறது.

கழுத்து, வயிற்றுப் பாகங்களில் எந்த வயதிலும் மையக் கருங்கூழ் புடைக்கலாம். இது முதுகு வலியின் காரணங்களில் ஒன்று ஆகும். இந்தப் புடைப்பு பின்பக்கமாக இழைம அடுக்குகளுக்கிடையே நடக்குமானால் முதுகுத் தண்டு வட்டத்தை இது அழுத்தலாம் (கழுத்துப் பாகத்தில்), அல்லது முதுகுத் தண்டிலிருந்து வரும் நரம்புகளை அவை முள்ளெலும்பு இடைவெளியிலிருக்கும் போது அழுத்தலாம்.

முடிப்பிழைமங்கள் (**Ligaments**) (*படம் 189*)

முள்ளெலும்பின் உடம்புப் பகுதிகளை நீளவாட்டில் செல்லும் முன், பின் முடிப்பிழைமங்கள் இணைக்கின்றன.

நீளவாட்டிலுள்ள முன் முடிப்பிழைமம்
(Anterior longitudenal ligament)

இது அட்லஸ் முள்ளெலும்பிலிருந்து இடுப்பு முள்ளெலும்பு (**Sacrum**) வரை உள்ளது. இதனால் முள்ளெலும்பு உடம்புகளின் முன்பக்கமும், முள்ளெலும்பு இடைத்தட்டுகளின் முன்பக்கமும் அழுத்தமாக இணைக்கப்பட்டிருக்கின்றன. அது வெளி ஓரங்களில் எலும்பின் வெளியுறையுடன் (**Periosteum**) இணைந்து விடுவதால் தெளிவாகத் தெரிவதில்லை.

நீளவாட்டிலுள்ள பின் முடிப்பிழைமங்கள்
(Posterior longitudenal ligaments)

இவை முள்ளெலும்புத் தொடர் கால்வாயில் (**Vertebral canal**) இருக்கின்றன. இவை முள்ளெலும்பு இடைத்தட்டுகளின் பின் பக்கத்தையும் அருகிலுள்ள முள்ளெலும்புகளின் உடம்புப் பகுதியின் விளிம்புகளையும் இணைக்கின்றன. உடம்பின் பின் பரப்பை இணைப்பதில்லை. இந்த இடங்களில் இவை குறுகி

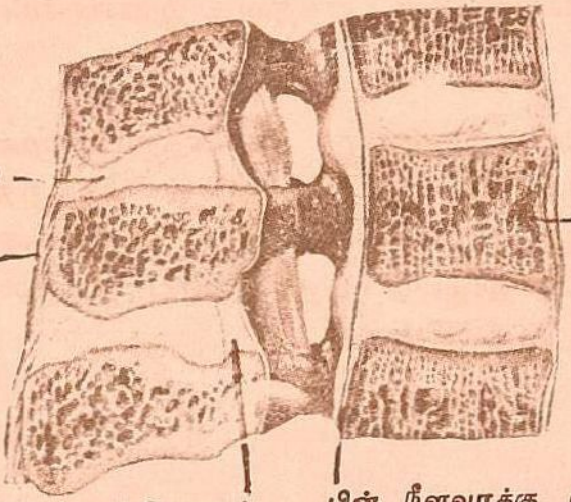

படம் 189. முள் எலும்புத் தொடரின் முடிப்பிழைமங்கள்

முள்ளெலும்புகளின் உடம்பின் பின்பக்கத்திலிருந்து அடிவிருத்த என்புக்குரிய (Basi vertebral) சிரைகள் வெளியேறவும் உள் முள்ளெலும்புத் தொடர் சிரைப் பின்னலைச் சேர்வதற்கும் இடம் கொடுக்கின்றன.

மஞ்சள் முடிப்பிழைமங்கள் (Ligamenta flara)

இவை உறுதியான மஞ்சள் நெகிழ் (Yellow elastic) முடிப் பிழைமங்கள். இவை அண்மையிலுள்ள முள்ளெலும்புகளின் தகடுகளை (Laminae) இணைத்து ஒரு வழுவழுப்பான பின் பரப்பை முள்ளெலும்புத் தொடர் கால்வாய்க்குள் ஏற்படுத்து கின்றன. இரு பக்கங்களிலும் பொருந்தும் துருத்திகள் (Articular processes) இதுவரை பரவியுள்ளன.

முள்ளிடை முடிப்பிழைமங்கள் (Inter spinous ligaments)

இவை, ஒவ்வொரு மஞ்சள் முடிப்பிழைமத்திலிருந்தும் பின்பக்கமாகச் சென்று அடுத்தடுத்துள்ள முள்களின் விளிம்பு களை இணைக்கின்றன. பின்புறமாக இவை மேல் முள் முடிப் பிழைமங்களுடன் இணைகின்றன.

மேல் முள் முடிப்பிழைமங்கள் (Supra spinous ligaments)

இவை முள்ளெலும்புத் தொடரின் நெஞ்சு, வயிற்றுப் பாகங்களில் முள்களின் பின் பாகத்தை இணைக்கின்றன.

இந்த முடிப்பிழைமங்கள் அனைத்தும் முள்ளெலும்புத் தொடர் மடங்கும் போது வளைந்து கொடுத்துத் தகடு (Lamina), முள் ஆகியவை அசைவதற்கு உதவுகின்றன. அவை மறுபடியும் முள்ளெலும்புத் தொடரைப் பழைய நிலைக்குக் கொண்டு வரவும் உதவுகின்றன.

பகுத்தாய்வு

முதுகுத் தண்டு வடம் எடுக்கப்பட்டிருந்தால் முள்ளெலும்புத் தொடரின் முழு நீளத்தையும் வெட்டி எடுத்து, இரம்பம் கொண்டு நடுமட்டத்தில் அரிந்து, முள்ளெலும்பு இடைத்தட்டு, அதற்கும் முள்ளெலும்புத் தொடரின் கால்வாய்க்கும் உள்ள தொடர்பு, அதற்கும் முள்ளெலும்பு இடைவெளி ஆகியவற்றிற்கும் உள்ள தொடர்பு முதலியவற்றைப் பார்க்கவும். முள்ளெலும்புத் தொடரின் வெவ்வேறு இடங்களில் உள்ள முள்ளெலும்புகளை எடுத்து அவற்றில் உள்ள மேடுகளைக் கொண்டு சமப்படுத்தப்பட்ட பொருந்தும் இடங்கள் அமைக்கப்பட்டிருக்கும் விதத்தை அறிந்து கொள்ளவும்.

சமப்படுத்தப்பட்ட பொருந்தும் இடங்கள் காம்பு (Pedicle), தகடு (Lamina), படுக்கைத் துருத்தி (Transverse process) ஆகியவை சேருமிடத்தில் இரு பக்கங்களிலும் அமைந்துள்ளன. இவை அமைந்துள்ள விதம்தான் இங்கு ஏற்படும் அசைவை வரையறுக்கிறது. நெஞ்சுப் பகுதியில் இவை அமைந்திருக்கும் விதம் மடக்குதல், நீட்டுதல் தவிர சுழற்சியும் ஏற்பட வழி செய்கிறது.

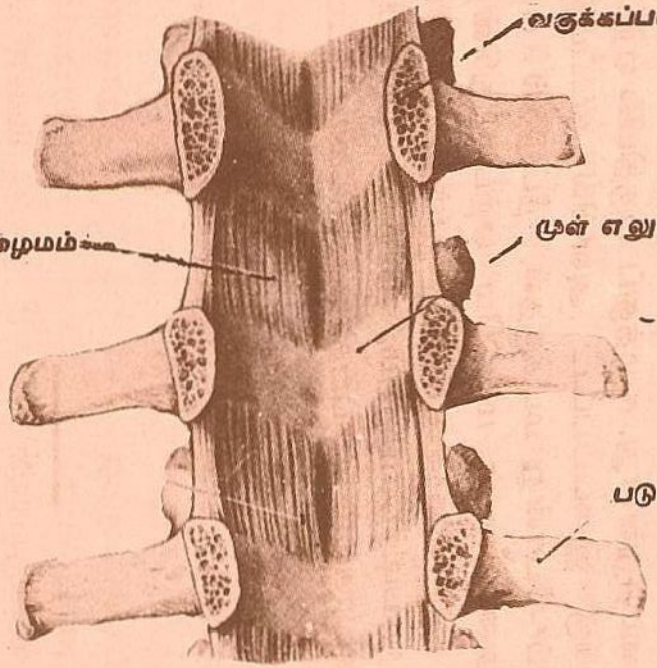

படம் 190. மஞ்சள் முடிப்பிழைமங்கள்

இந்த இடத்தில் முள்ளெலும்பு இடைத்தட்டு மெலிந்திருப்பதால், எல்லா அசைவுகளுமே குறைவாகத்தான் ஏற்படுகின்றன. வயிற்றுப் பாகத்திலும் கழுத்துப் பாகத்திலும் மடக்குதலும், நீட்டுதலும் மட்டுமே முடியும். ஆனால் கழுத்தில் முதலாவது இரண்டாவது முள்ளெலும்புகளுக்கிடையே உள்ள ஒரு தனித் தன்மை வாய்ந்த மூட்டு இருப்பதால் தலை கழுத்தின் மீது சுழல உதவுகிறது.

வயிற்றுப் பகுதியில் தடித்த முள்ளெலும்பு இடைத்தட்டு கள் இவ்விடத்தில் அதிக அளவு மடக்குதல், நீட்டுதல், பக்கம் வளைத்தல் ஆகிய அசைவுகளை ஏற்படுத்துகின்றன. நெஞ்சுப் பகுதியில் இந்த அசைவு குறைவாக இருந்தாலும், சுழற்சியும் ஏற்பட ஏதுவாக அமைந்துள்ளது. கழுத்துப் பகுதியில் ஏற்படும் அசைவுகள் இவற்றுக்கு இடைப்பட்ட அளவில் நடப்பினும், வயிற்றுப் பகுதியைப் போன்று மடக்குதல், நீட்டுதல், பக்கம் வளைத்தல் ஆகிய அசைவுகளை மட்டுமே ஏற்படுத்துகின்றன. மேலும், இவற்றின் முள் நெஞ்சுப் பகுதியிலுள்ளதைப் போல் ஒன்றின் மேல் ஒன்று படிந்திராமலும், வயிற்றுப் பகுதியிலுள் ளதை விடச் சிறியனவாகவும் இருப்பதால் அதிகமாக நீட்டவும் வழி செய்கின்றன.

கலைச்சொற் பட்டியல்

ஆங்கிலம் - தமிழ்

A

Abduction	வெளிப்புறத் தள்ளுதல்
Abductor digiti minimi	சிறிய சுண்டுவிரல் அகட்டி
Abductor pollicis brevis	சிறிய கட்டைவிரல் அகட்டி
Abductor pollicis longus	நீண்ட கட்டைவிரல் அகட்டி
Abductor pollicis oblique part	கட்டைவிரல் அகட்டி சாய்வுப் பகுதி
Abductor pollicis transverse part	கட்டைவிரல் அகட்டி படுக்கைப் பகுதி
Accessory hemi azygos	உதவி அரை ஒற்றை
Accessory nerve	துணை நரம்பு, தோளசைவு நரம்பு
Accompanying	ஒட்டிச் செல்லும்
Acromial artery	கோடிமுனைத் தமனி
Acromial branch	கோடிமுனைக் கிளை
Acromion	கோடிமுனை
Acromion process	கோடிமுனைத் துருத்தி
Adduction	உள்ளிழுத்தல்
Adductor pollicis	கட்டைவிரல் உள்ளடக்கி
Afferent fibres	மூளையை நோக்கிச் செல்லும் நரம்புகள்
Afferent nerve fibres	உள் செல் நரம்புகள்
Alveoli	காற்றறை
Anaesthesia	உணர்வற்றுப் போவது
Anastomosis	கிளைகளுக்கிடையே இணைப்பு

Anastomosis of anterior and posterior circumflex humeral arteries	முன் மேல்கைச் சுற்றுத் தமனியின் கிளைகளுக்கும் பின் மேல்கைச் சுற்றுத் தமனியின் கிளைகளுக்கும் உள்ள இணைப்பம்
Anatomical neck of the humerus	மேல்கைத் தசையின் உடற்கூறுக் கழுத்து
Anatomical position	உடற்கூறுகளின் இருக்கை
Anatomical snuff box	உடற்கூறு மூக்குப் பொடிடப்பி (உடற்கூறு நிலை)
Anconeous	முழங்கை இணை தசை
Aneurysm	குருதிக்குடா, ஊதலம்
Angle	முனை
Ankle	கணுக்கால்
Annular ligament	வட்ட முடிப்பிழைமம்
Annulus fibroses	வட்டச் சவ்வு
Ansa sub clavia	காரை அடி வடம்
Anterior	முன்
Anterior axillary fold	முன் அக்குள் மடிப்பு
Anterior axillary lymph gland	முன் அக்குள் நிணநீர்க் கழலை
Anterior basal segment	முன் அடி பிரிமூச்சுச் சிறுதுண்டம்
Anterior border	முன் விளிம்பு
Anterior cardiac vein	முன் இதயச் சிரைகள்
Anterior ceeps of mitral valve	ஈரிதழ் ஒருவழி அடைப்பிதழ் முன் இதழ்
Anterior circumflex humeral artery	முன் மேல்கைச் சுற்றுத் தமனி
Anterior cutaneous branch	முன் தோல் நரம்பு
Antero inferior	முன் கீழ்ப்புறம்
Anterior intercostal artery	முன் விலாத் தமனி
Anterior Interosseous artery	முன் எலும்பிடைத் தமனி
Anterior Interosseous nerve	முன் எலும்பிடை நரம்பு

Anterior inter ventricular branch	முன் உட்குழிவு இடைவெளிக் கிளை
Anterior inter ventricular groove	முன் உட்குழிவுப் பள்ளம்
Anterior ligament	முன் முடிப்பிழைமம்
Anterior longitudinal ligaments	நீளவாட்டிலுள்ள முன் முடிப்பிழைமம்
Anterior margin	முன் விளிம்பு
Anterior median line	முன் (மத்தி) மையம்
Anterior mediastinal lymph nodes	முன் இடைநுரையீரல் நிணநீர்க் கழலைகள்
Anterior mediastinum	முன் இடைநுரையீரல்
Anterior or primary rami of the upper eleven thoracic spinal nerves	மேல் பதினொன்று நெஞ்சுத் தண்டு நரம்புகளின் முன்கிளைகள்
Anterior papillary muscle	முன் காம்புத் தசை
Anterior segment	முன் பிரிமூச்சுக் குழாய்ச் சிறுதுண்டம்
Anterior ulnar recurrent artery	முன் அரந்தி பின் வளையும் தமனி
Aorta	பெருந்தமனி
Aortic aneurysm	பெருந்தமனி இரத்தக்குழாய் வீக்கம் (ஊதலம்)
Aortic opening } **Aortic orifice** }	பெருந்தமனிப் பொந்து
Aortic semilunar valve	பெருந்தமனித் தடுப்பிதழ்
Aortic sinus	பெருந்தமனியின் குழிவுப் பைகள் (புரைகள்)
Aortic valve	பெருந்தமனித் தடுப்பு
Aortic vestibule	பெருந்தமனி அறை
Aortico pulmonary body	பெருந்தமனி நுரையீரல் உறுப்பு
Aortico renal ganglion	பெருந்தமனிச் சிறுநீரக முடிச்சு
Apex	உச்சி

Aponeurosis	தசைச்சவ்வு வலச்சி விருத்தி
Aponeurosis of the external oblique	வெளிக் கோணத்தசையின் இழைமத் தகடு
Apical basal or superior basal segment	மேல் அல்லது முன் அடி பிரிமூச்சுக் குழாய்ச் சிறுதுண்டம்
Apical glands	உயர் அக்குள் கழலை
Apical segment	முனை பிரிமூச்சுக் குழாய்ச சிறுதுண்டம்
Apico posterior segment	முனை பிரிமூச்சுக் குழாய்ச் சிறுதுண்டம்
Applied anatomy	மருத்துவச் (முக்கியத்துவம்) சிறப்பு
Arch of the aorta	பெருந்தமனி வலைளவு
Areola	சிற்றிடம்
Arm	மேல் கை
Arteria profunda brahi	ஆழ மேல் கைத்தமனி
Arteria radialis indicis	ஆரைச் சுட்டுவிரல் தமனி
Arterial anastomoses	தமனித் தொடர்
Arterial anastomatic network	தமனி இணைப்பப் பின்னல்
Articular branches	மூட்டுக் கிளைகள்
Articular capsule	மூட்டு உறை
Articular disc	மூட்டுத் தட்டு
Articular disc	பொருத்துத் தட்டு
Articular processes	பொருந்தும் துருத்திகள்
Articular surface	இணையும் பரப்பு
Articular twigs	மூட்டு நரம்புகள்
Ascending aorta	ஏறும் பெருந்தமனி
Ascending lumbar vein	மேலேறும் வயிற்றுச் சிரை
Atrial musculature	இதய மேலறைக்குரிய தசை
Atrio ventricular bundle	இதயமுற்ற உட்குழிவு நரம்புக்கட்டு
Atrio ventricular node	இதயமுற்ற உட்குழிவுக் கணு
Atrio ventricular opening	இதயமுற்ற உட்குழிவுப் பொந்து

Atrio ventricular trunk	இதயமுற்ற உட்குழிவு நரம்புத்தூர்
Atrium	இதயமுற்றம்
Auricle	இதயக் காதுமடல்
Autonomous nerves	தானியங்கி நரம்புகள்
Autonomous nervous system	தானியங்கி நரம்பு மண்டலம்
Axilla	அக்குள்
Axillary	அக்குள்
Axillary artery	அக்குள் தமனி
Axillary fascia	அக்குள் இழைமம்
Axillary lymph nodes	அக்குள் நிணநீர்க் கழலைகள்
Axillary nerve	அக்குள் நரம்பு
Axillary tail	அக்குள் வால்
Axillary vein	அக்குள் சிரை
Axis	உடலச்சு
Azygos lobe of the lung	நுரையீரலின் ஒற்றை முனை
Azygos vein	ஒற்றைச் சிரை

B

Band	பட்டை
Base	அடிப்பாகம், மட்டம்
Base of the heart	இதயத்தின் பரப்பு (அல்லது) இதயத்தின் அடிப்பாகம்
Basi vertebral	அடிவிருத்த என்புக்குரிய
Basilic vein	அடிப்படைச் சிரை
Biceps	இருதலைத் தசை
Biceps Brachi	கையின் இருதலைத் தசை
Bicipital aponeurosis	இருதலைத் தசையின் இழைமத் தகடு
Bicuspid valve	ஈரிதழ்த் தடுப்பிதழ்
Bipennate	இரு வழி நார்த்தசை
Body of the sternum	மார்பெலும்பின் வடிவம்

Chemo receptor	இரச ஏற்பி
Childhood	குழந்தைப் பருவம்
Chondral	குருத்தெலும்பு
Chondro sternal joint	குருத்தெலும்பு நெஞ்சுப் பட்டை மூட்டு
Circumduction	சுற்றசைத்தல், சுழற்றுதல்
Circumflex branch	வளைந்த கிளை
Circumflex humeral artery	மேல் கைச் சுற்றுத் தமனி
Circumflex nerve	சுற்று நரம்பு
Ciicumflex scapular artery	சுற்றுத் தோள்பட்டைத் தமனி
Circumponnate	சுற்று வழி நார்த் தசை
Cisterna chyli	நிண நீர்ப்பை
Clavicle	காரை எலும்பு
Clavicular branch	காரை எலும்புக் கிளை
Clavicular facet	காரை எலும்பு முகப்பு
Clavicular part of pectoralis major	பெரிய மார்புத் தசையின் காரைப் பகுதி
Clavipectoral fascia	காரை மார்பு இழைமம்
Clavius	காரைத் தசை
Claw hand	விரல்கள் முன் மடங்கி (பூனை நகம் போன்று)
Clinical importance	மருத்துவச் (முக்கியத்துவம்) சிறபபு
Coccygeal nerve	வால் நரம்புகள்
Coccyx	புச்சி
Coeliac ganglion	வயிறக நரம்பு முடிச்சு
Collateral	இணை கிளை
Collateral circulation	மாற்று இரத்த ஓட்டம்
Common carotid artery	பொதுச் சிரசு நாடித் தமனி
Common extenser origin	பொது நீட்டிகளின் தொடக்கநிலை
Common flexor mass	பொது மடக்கிகளின் திரள்
Common flexor origin	பொது மடக்கிகளின் தொடக்கநிலை

Common palmur digital arteries	பொது உள்ளங்கை விரல் தமனிகள்
Communicating branch	இணைக்கும் கிளை
Communicating branch of the median nerve	மைய நரம்பின் தொடர்புக் கிளை
Compression force	அழுத்தும் விசை
Conducting system	இயக்கும் திசுக்கள்
Conducting system of the heart	இதயத்தின் உணர்வு ஓட்ட அமைப்பு
Condylar joint	மொக்கு மூட்டு
Condyle	கணு
Concave forwards	பின் குழிந்த
Convex forwards	முன் குவிந்து
Cone, Conus	கூம்பு
Conoid ligament	கூம்பு முடிப்பிழைமம்
Coraco acronial ligament	கோரகோ கோடிமுனை முடிப்பு இழைமம்
Coraco brachialis	கோரகோ மேல்கைத் தசை
Cord stage	தண்டு நிலை
Corocoid process	கோரகாய்டு முனை
Coronal plane	மகுட வெட்டுத்தளம்
Coronary arteries	மகுடத் தமனிகள்
Coronary plexus of nerves	மகுட நரம்புப் பின்னல்
Coronary sinus vein	மகுடப்புரை சிரை
Coronary sulcus } Coronoid fossa }	மகுடப் பள்ளம்
Costal margin	விலா விளிம்பு
Costal nerve	விலா எலும்பிடை நரம்பு
Costal surface	விலாப் பரப்பு
Costo cervical artery	விலா வளை தமனி
Costo chondral joints	விலாக் குருத்தெலும்பு மூட்டுகள்
Costo diaphragmatic recess	விலாப் பிரிப்புத் தசை இடைவெளி
Costo vertebral joints	விலா முள் எலும்பு மூட்டுகள்

Costo mediastinal recess	விலா இடைநுரையீரலின் இடைவெளி
Costo transverse	விலாப்படுக்கை
Costo transverse joints	விலாப்படுக்கை மூட்டுகள்
Cranial nerve	மண்டை நரம்புகள்
Crest of the spine of the scapula	தோள்பட்டை எலும்பின் முள்ளுடைய மேல் முனை
Crista terminalis	கூரைமேடு
Cricoid cartilage	மோதிரக் குருத்தெலும்பு
Crura	தண்டுகள்
Cubital fossa	முழங்கைப்பள்ளம்
Cusp	இதழ்
Cutaneous nerves	தோல் நரம்புகள்

D

Deep	ஆழம்
Deep branch of the transverse cervical artery	படுக்கைக் கழுத்துத் தமனியின் ஆழக் கிளை
Deep branch of the radial nerve and posterior interosseous nerve	ஆரைநரம்பின் ஆழக் கிளையும் பின் எலும்பிடை நரம்பும்
Deep branch of ulnar artery	அரந்தித் தமனியின் ஆழக் கிளை
Deep branch of ulnar nerve	அரந்தி நரம்பின் ஆழக்கிளை
Deep caruiac plexus	ஆழ இதய நரம்புப் பின்னல்
Deep costo transverse ligament	மேல் விலாப்படுக்கை முடிப் பிழைமம்
Deep Cervical lymph nodes	ஆழக் கழுத்து நிணநீர்க் கழலை
Deep fascia	ஆழ்நிலை ஒட்டு இழைமம்
Deep fascia of the palm	உள்ளங்கை ஆழ் இழைமம்
Deeply concave	ஆழமாகக் கவிந்து
Deep palmar arch	ஆழ் உள்ளங்கை வளைவு

Deep palmar branch	ஆழ் உள்ளங்கைக் கிளை
Deep palmar branch of the radial artery	ஆரைத் தமனியின் உள்ளங்கை ஆழக்கிளை
Deep radio carpal ligament	ஆழ ஆரை மணிக்கை முடிப்பிழைமம்
Deep transverse metacarpal ligament	ஆழப்படுக்கைக் கைப்புற முடிப்பிழைமம்
Defined	வரையறுக்கப்பட்டுள்ளது
Delto pectoral groove	பெரிய மார்புப் பள்ளம்
Deltoid	முக்கோணத் தசை
Deltoid Artery	முக்கோணத் தசைத் தமனி
Depress	தாழ்த்து
Depression	கீழே இழுத்தல்
Depuytran's Contracture	டிப்யூட்ரன்ஸ் குறுகுதல்
Descending aorta	இறங்கும் பெருந்தமனி
Descending thoracic aorta	இறங்கும் நெஞ்சுப் பெருந் தமனி
Dextirum	வலம்புரிக் கடின
Diagonal	குறுக்காக
Diameter	விட்டம்
Diaphragm	பிரிப்புத் தசை
Diaphragmatic pleura	பிரிப்புப் தசை நுரையீரல் உறை
Diaphragmatic surface of the heart	இதயத்தின் பிரிப்புத் தசைப் பரப்பு
Digital arteries	விரல்களின் ஓரங்களில் ஓடும் தமனிகள்
Digitorum	விரல் நீட்டி
Digits	விரல்கள்
Dimples	பள்ளங்கள்
Disc	தட்டு
Dissection Hall	அறுவைக்கூடம், பகுத்தாய்வுக் கூடம்
Dissection procedures	அறுவை வழிகள்
Distal	நெடுமை, தூர

Division stage	பிரிப்பு நிலை
Dome	கூடை போல, முகடு
Dorsal branch	பின் கிளை
Dorsal branch of the ulnar nerve	அரந்தி நரம்பின் பின் கிளை
Dorsal carpal arch	புறங்கைப் பின் வளைவு
Dorsal carpal branch	புறங்கைப் பின் கிளை
Dorsal cutaneous branch of the ulnar nerve	அரந்தி நரம்பின் புறங்கைத் தோல் கிளை
Dorsal digital arteries	புறங்கை விரல் தமனிகள்
Dorsal digital nerves	பின்விரல் நரம்புகள்
Dorsal digital vein	பின் விரல் சிரை
Dorsal interosseis	பின் எலும்பிடைத் தசைகள்
Dorsal median line	பின் நடுப்பகுதி
Dorsal metacarpal arteries	புறங்கைப் பின் தமனிகள்
Dorsal metacarpal vein	பின் கைப்புறச் சிரை
Dorsal rami	பின்புறக் கிளைகள்
Dorsal scapular nerve	பின் தோள்பட்டை நரம்பு
Dorsal venous net work	பின் சிரைப் பின்னல்
Double nerve supply	இரட்டை நரம்புகள்
Ductus arteriosus	தமனிக் குழாய்

E

Efferent fibres	வெளிவரும் இழைகள் வெளிவரும் நரம்புகள்
Efferent nerve fibres	வெளிச்செல் நரம்பிழைகள்
Elasticus	நெகிழ்
Elbow	முழங்கை
Elevate	தூக்கு, மேலே தூக்குதல்
Endo thoracic fascia	உள் நெஞ்சு இழைமம்
Eparterial bronchus	மேலிருக்கும் பிரிமூச்சுக் குழாய்
Epicondyle	மேல் கணு
Epigastri fossa	மேல் வயிற்றுப் பள்ளம்
Epiphysial line	மேல் வளரிக் கோடு

Erb Duchenne paralysis	எர்ப் டியூக்னே வாதம்
Erbs point	எர்ப் புள்ளி
Erector spinae	முதுகெலும்பு நிமிர்த்தி
Extension	நிமிர்த்துதல்
Extensor carpi radialis brevis	சிறிய ஆரை மணிக்கை நீட்டி
Extensor carpi radialis longus	நீண்ட ஆரை மணிக்கை நீட்டி
Extensor carpi ulnaris	உள்புறக் கணுக்கை நீட்டி
Extensor Retinaculam	நீட்டு கட்டிழைமம்
Extensor compartment of the forearm and hand	புறங்கையும் முன் கையின் பின்பக்கமும்
Extensor digiti minimi	சுண்டுவிரல் நீட்டி
Extensor digitorium	விரல் நீட்டி
Extensor expansion	நீட்டு பரப்பிழைமம்
Extensor indicis	ஆள் காட்டி விரல் நீட்டி, சுட்டு விரல் நீட்டி
Extensor Retinaculam	நீட்டு கட்டு இழைமம்
Extensor muscles	நீட்டு தசைகள்
Extensor pollicis brevis	சிறிய கட்டை விரல் நீட்டி
Extensor pollicis longus	நீண்ட கட்டை விரல் நீட்டி
External	வெளி
External iliac artery	வெளி இலியாக் தமனி
External intercostal membrane	வெளி விலாவிடைப் படலம்
External oblique muscle of the abdomen	வயிற்றின் வெளிக்கோணத் தசை
External occipital Protuberance	வெளிப்பிடரி மொக்கு அல்லது வெளித்தலைப் புடைப்பு
External surface	வெளிப்பரப்பு

F

Facet for clavicle	காறை எலும்புக்குரிய முகப்பு
False ribs	சரியற்ற விலா எலும்புகள்
Fascia	விருதி

Fascial muscles	முகத் தசைகள்
Fatty tissue	கொழுப்புச் சவ்வு
Femur	தொடை எலும்பு
Fibres	நார்கள்
Fibro elastic tissues	நெகிழ் இழைமத் திசுக்கள்
Fibrosis	இழைமங்கள் கூடித் தடித்தல்
Fibrous annulus	வட்ட இழைமம்
Fibrous disc	இழைமத் தட்டு
Fibrous flexor sheath	மடக்கு இழைமத்திரை
Fibrous joint	இழைம மூட்டு
Fibrous ring	சவ்வு வட்டம்
Fibrous strands	சவ்விழைகள்
Fibrous tissue	நார்ச் சவ்வு, இழைம நார்க் கட்டு
First cervical segment	முதல் நெஞ்சுப் பிரிவு
First costal cartilage	முதல் விலா எலும்பை ஒட்டிய குருத்தெலும்பு
First dorsal interosseous	முதல் புறங்கை எலும்பிடைத் தசை
First lumbar segment	முதல் வயிற்றுப் பிரிவு
First posterior Intercostal vein	முதல் பின்விலாச் சிரை
First rib	முதல் விலா எலும்பு
First thoracic ganglion	முதல் நெஞ்சு நரம்பு முடிச்சு
Flavum	மஞ்சள்
Flexion	முன் மடக்குதல்
Flexor of elbow	முழங்கை மடக்கிகள்
Flexor carpi radialis	ஆரை மணிக்கை மடக்கி
Flexor carpi ulnaris	அரந்தி மணிக்கை மட.க்கி
Flexor digitorum Profundus	ஆழ விரல் மடக்கி
Flexor digitorum super ficialis	மேலொட்டு விரல் மடக்கித் தசை
Flexor digiti minimi brevis	சிறிய சுண்டு விரல் மடக்கி
Flexor pollicis brevis	சிறிய கட்டை விரல் மடக்கி

Flexor pollicis longus	நீண்ட கட்டை விரல் மடக்கி
Flexor retinaculam	மடக்குக் கட்டு இழைமம்
Floating ribs	மிதக்கும் விலா எலும்பு
Foramen magnuem	பெரிய துளை
Foramen of langer	லாங்கர் பொந்து (துளை)
Forceps	இடுக்கி, கொறடு
Fore arm	முன்கை
Fossa	பள்ளம்
Fossa ovalis	நீள்வட்டப் பள்ளம்

G

Ganglia	நரம்பு முடிச்சுகள்
Ganglion impar	இம்பார் முடிச்சு
Gaseous exchange	காற்றுப் பரிமாறல்
Gastric artery	இரைப்பைத் தமனி
Gastric vein	இரைப்பைச் சிரை
Gleno humeral ligaments	கிளினோ மேல்கை முடிப் பிழைமம்
Glenoid cavity	கிண்ணக்குழிவுப் பள்ளம்
Gluteal region	சகனி குண்டி
Great cardiac vein	பெரிய இதயச் சிரை
Greater splanchnic	பெரிய உள்ளுறுப்பு
Greater splanchnic nerve	பெரிய உள்ளுறுப்பு நரம்பு
Greater Tuberosity	பெரிய புடைப்பு
Grey ramus communicans	சாம்பல் நிறத் தொடர் நரம்பு
Groore for circumflex scapular artery	தோள்பட்டைச் சுற்றுத் தமனிக்கு வரிப்பள்ளம்

H

Hamate	முழி, சுத்தி எலும்பு
Hand	கை

Handicapped	குறையுள்ள
Hand proper	மூலக்கை
Head of the radious	ஆரை எலும்பின் தலை
Head of ribs	விலா எலும்புகளின் தலைப் பக்கம்
Hemi azygos vein	ஆரை ஒற்றைச் சிரை
Hinge joint	கீல் மூட்டு
Hook of the hamate	முழி எலும்பின் கொக்கி
Horizontal	படுக்கை கோடு வாக்கில்,
Horizontal line	படுக்கைக்கோடு
Horizontal tissue	படுக்கைச் சவ்வு
Humero ulnar head	மேல்கை அரந்தித் தலை
Humerus	மேல்கை
Hyaline cartilage	தெள்ளிய குருத்தெலும்பு
Hyparterial bronches	கீழ் இருக்கும் பிரி மூச்சுக் குழாய்
Hyper abduction	அதிக அகட்டுதல்
Hypo gastic plesxus	வயிற்றடி நரம்புப் பின்னல்
Hypo thenar eminence	சுண்டு விரல் மேடு
Hypo thenar muscles	சுண்டுவிரல் தசைகள்
Hypo thenar space or Compartment	சுண்டுவிரல் அறை

I

Iliac crest	இலியாக் எலும்பின் சிகை
Imaginary lines	கற்பனைக் கோடுகள்
Inclines the head	கழுத்தை ஒரு பக்கமாகச் சாய்க்கிறது
Inferior	கீழ் உள்ளது, கீழ் இருக்கிறது
Inferior angle	கீழ்க்கோணம், கீழ்முனை
Inferior angle of scapula	தோள்பட்டை எலும்பின் கீழ்க்கோணம்

Inferior belly	கீழ் வயிறு
Inferior cervical cardiac branch	கீழ்க் கழுத்து இதயக் கிளை
Inferior cervical ganglion	கீழ்க் கழுத்து நரம்பு முடிச்சு
Inferior or distal radio ulnar joint	கீழ் ஆரை அரந்தி மூட்டு
Inferior lingular segment	கீழ்நாக்குப் பிரிமூச்சுக் குழாய்ச் சிறுதுண்டம்
Inferior margin	கீழ் விளிம்பு
Inferior mediastinum	கீழ் நுரையீரல்
Inferior pulmonary vein	கீழ் நுரையீரல் சிரை
Inferior thyroid artery	கீழ்க் கேடயத் தமனி
Inferior thyroid vein	கீழ்க் கேடயச் சிரை
Inferior tracheo bronchial	கீழ் மூச்சுக் குழாயின் பிரிமூச்சுக்குழாய்
Inferior ulnar collateral	கீழ் அரந்தி இணை தமனி
Inferior vena cava	கீழப் பெருஞ்சிரை
Infero lateral	கீழ் வெளிப்புறம்
Infero lateral border	கீழேயுள்ள வெளிப்புறம்
Infero medial	கீழ் உட்புறம்
Infra clavicular fossa	காரை எலும்பின் அடிப் பள்ளம்
Infra glenoid tubercle	கீழ்க் கிண்ணக்குழிவு மொக்கு
Infra spinatus	கீழ் முள்தசை
Infra spinous fossa	கீழுள்ள முள்ளின் கீழ்ப் பள்ளம்
Infra sternal angle	கீழ் நெஞ்சுப்பட்டை எலும்புக் கோணம்
Infundibula of right ventricle	வல உட்குழிவுக் கூம்புப் புழை
Infundibulum	கூம்புப் புழை, புனலுரு, புழை
Inlet	உள் வாய்
Innermost intercostal	ஆழ உள்விலாத் தசை
Innominate vein	பெயரில்லாச் சிரை
Insertion	செருகு நிலை

Inter atrial septum	இதய இடைச் சுவர்
Inter calated discs	இணைத் தட்டுகள்
Inter carpal, carpometacarpal	இடை, முன்கை (முன்கைப் புறம்
Inter metacarpal joints	முன் இடைக் கைப்புற மூட்டுகள்
Inter chondral joints	இடைக் குருத்தெலும்பு மூட்டுகள்
Intercostalis Internus	உள்விலாத் தசை
Intercostalis externus	வெளி உள்விலாத் தசை
Intercostal	விலா இடைவெளி
Intercostal arteries	விலா இடைத்தமனிகள்
Intercostal lymph nodes	விலா இடைவெளி நிணநீர்க் கழலைகள்
Intercostal nerve	விலா இடை நரம்பு
Intercostal talis intimus	ஆழ உள்விலாத் தசை
Intercostal veins	இடைவிலாச் சிரைகள்
Intercostal vessels	விலா எலும்பிடை இரத்தக் குழாய்கள்
Intercost brachial nerve	இடைமேல் நரம்பு
Intermediate	நடு
Inter medio lateral Cell column	மைய வெளிச் செல் பரப்பு
Inter metacarpal	இடை முன்கைப்புறம்
Inter metacarpal joint	இடை முன்கைப்புற மூட்டு
Inter metacarpal ligaments	இடை முன் கைப்புற முடிப் பிணைமங்கள்
Internal	உள்
Internal intercostal membrane	உள் விலாப் படலம்
Internal intercostal muscle	உள் விலாத் தசை
Internal jugular vein	உள் கழுத்துச் சிரை
Internal mammary chain of lymph nodes	உள் நெஞ்சுக் கழலைச் சங்கிலித் தொடர்
Internal thoracic artery	உள் நெஞ்சுத் தமனி

Internal mammary	உள் நெஞ்சுத் தமனி
Internal thoracic veins	உள் நெஞ்சுச் சிரை
Internal vertebral plexus of veins	உள் முள்ளெலும்புத் தொடர் சிரைப்பின்னல்
Interosseous	எலும்பிடை
Interosseous compartment	எலும்பிடை அறை
Interosseous membrane	எலும்பிடைப் படலம்
Interosseous recurrent artery	எலும்பிடைப் பின் வளையும் தமனி
Inter phalangeal joint	விரல் இடை மூட்டு
Inter spinous ligaments	முள்ளிடை முடிப்பிழைமங்கள்
Inter spinous ligaments of thoracic vertebrae	நெஞ்சுப் பகுதியின் இடைமுள் இழைமங்கள்
Inter articular ligament	மூட்டினுள் காணப்படும் முடிப்பிழைமம்
Intraspinatus	கீழ் முள்தசை
Inter venous tubercle	சிரை இடை மொக்கு
Inter ventricular septum	உட்குழிவு இடைச்சுவர்
Inter vertebral disc	முள் எலும்பு இடைத்தட்டு
Inter vertebral foramen	முள்ளெலும்பு இடைப் பொந்து
Involuntary smooth muscle fibres	தன்னியக்கத்திற்கு அப்பாற் பட்ட தசை நார்கள்
Isthmus	இணை சந்தி

J

Joint complex	மூட்டுத் தொகுப்பு
Joints	மூட்டுகள்
Joints of the fingers	விரல் மூட்டுகள்
Jugular foramen	கழுத்துத் துளை
Jugular notch	கழுத்துப் பள்ளம்

L

Lamina	தகடு
Land marks	அடையாளங்கள்

Lateral	வெளிப்புறம
Lateral basal segment	வெளி அடி பிரிமூச்சுக் குழாய்ச் சிறுதுண்டம்
Lateral branch	வெளிப்புறக்கிளை
Lateral cord	வெளித்தண்டு
Lateral cord of brachial plexus	கை நரம்புப் பின்னலின் வெளித் தண்டு
Lateral cutaneous branch	வெளித் தோல் நரம்பு
Lateral cutaneous nerve of the forearm	முன் கையின் வெளித் தோல் நரம்பு
Lateral epicandyle	வெளி மேல் கணு
Lateral flexion	வெளிப்புற வளைதல்
Lateral head	வெளித் தலை
Later intermediate and medial supra clavicular nerves	வெளி மேல், நடு மேல், உள் மேல் காரை எலும்பு நரம்புகள்
Lateral intermuscular septum	(மேல் கையின்) வெளித் தசை 'பிடைத் தடுப்பு இழைமம்
Lateral lip of Inter tuberculous or Bicipital groove of sulcus	புடைப்பு இடைவெளிப் பள்ளத்தின் வெளி விளிம்பு
Lateral pectoral nerve	வெளி மார்பு நரம்பு
Lateral pectoral nerve and Thoraco acromial artery	வெளிமார்பு நரம்பும் நெஞ்சுக் கோடிமுனைத் தமனியும்
Lateral root of median nerve	நடு நரம்பின் வெளிப்புறத் தூர்
Lateral Rotation	வெளிப்புறச் சுழற்சி,, வெளிப்புறச் சுற்றிகள்
Lateral segment	வெளி பிரிமூச்சுக் குழாய்ச் சிறு துண்டம்
Lateral supracandylar ridge	வெளி மேல் மொக்குத் தடிமன்
Lateral surface	வெளிப்புறம்
Lateral thoracic artery	வெளிப்புற நெஞ்சுத் தமனி
Latissmus Dorsi	பின் அகலத் தசை

Lectiferous ducts	பால் சுரப்பிகளின் குழாய்கள்
Left anterior pulmonary plexus	இட முன் நுரையீரல் நரம்புப் பின்னல்
Left atrio ventricular orifice	இட இதய உட் குழிவுப் பொந்து
Left bronchial veins	இட மூச்சுக் குழாய்ச் சிரைகள்
Left brachio cephalic vein	இட மேல்கைத் தலைநோக்குச் சிரை
Left common carotid	இடப் பொதுச் சிரசுநாடி
Left common carotid artery	இடப் பொதுச் சிரசுநாடித் தமனி
Left coronary artery	இட மகுடத் தமனி
Left gastric artery	இட இரைப்பைத் தமனி
Left marginal artery	இட விளிம்புக் கிளை
Left principal bronchus	இட முக்கிய பிரிமூச்சுக் குழாய்
Left pulmonary artery	இட நுரையீரல் தமனி
Left subclavian artery	இடக் காரை அடித் தமனி
Left superior intercostal vein	இட மேல் விலாச் சிரை
Left vagus	இட அலை
Left vagus nerve	இட அலை நரம்பு
Left ventricle	இட உட்குழிவு
Lesser splanchnic	சிறிய உள்ளுறுப்பு
Lesser Tuberosity	சிறிய புடைப்பு
Levator scapula	தோள்பட்டை எலும்புத் தூக்கி
Ligamenta flava	மஞ்சள் முடிப்பிழைமங்கள்
Ligaments	முடிப்பிழைமங்கள்
Ligaments of joints	இணைப்பு இழைமங்கள்
Ligamentum arteriosum	தமனி முடிப்பிழைமம்
Ligamentum Nuchae	கழுத்துப் பந்தகம்
Limbus fossa ovalis	லிம்பாஸ் நீள்வட்டப் பள்ளம்
Lingula	நுரையீரல் நாக்கு
Liver	கல்லீரல்

Lobes	வளைகள், முனைகள்
Lingular bronchus	நாக்கு பிரிமூச்சுக்குழாய்
Long and short extensors of thumbs	நீண்ட சிறிய கட்டை விரல் நீட்டிகள்
Long axis	நீள வாக்கில்
Long connective tissue	மெல்லிய இணைச் சவ்வு
Long head	நெட்டைத் தலை
Long head and medial head	நீளத்தலையும் உட்புறத் தலையும்
Long head of biceps	இருதசைத் தலையின் நீண்ட தலை
Long thoracic nerve	நீள நெஞ்சு நரம்பு
Longns arvices	நிணக் கழுத்துத் தசை
Lower	கீழ்
Lower lateral cutaneous nerve of the arm	மேல் கையின் கீழே வெளித் தோல் நரமபு
Lower subscapular	கீழ் அடித் தோள்பட்டை எலும்பு
Lower subscapular nerve	கீழ் அடித் தோள்பட்டை நரம்பு
Lowest splanchnic nerve	கீழான உள்ளுறுப்பு நரம்பு
Lubricating fluid	பசை நீர்
Lumbar arteries	வயிற்றுத் தமனிகள்
Lumbar nerves	வயிற்று நரம்புகள்
Lumbrical	புழுத்தசை
Lumbar	வயிற்றுப் பகுதி
Lunate	பிறை எலும்பு
Lungs	நுரையீரல்கள்
Lymphatic drainage	நிணநீர் ஓட்டம்
Lymph nodes	நிணநீர்க் கழலைகள்
Lymph plexus	நிணநீர்க்குழாய்ப் பின்னல்
Lymph vessel	நிணநீர்க் குழாய்கள்
Lymph vessel and lymph nodes of the lung	நுரையீரலின் நிணநீர்க் குழாய்களும் கழலைகளும்

M

Mammary gland	கொங்கை, பால் சுரப்பி
Mammary vessels	நெஞ்சு இரத்தக் குழாய்கள்
Manubrio sternal joint	நெஞ்சுப் பட்டை எலும்பின் மேற்பகுதி மூட்டு
Manubrium	மார்பெலும்பு மேற்பகுதி
Manubrium sterni	மேல் நெஞ்செலும்பு
Marginal artery	விளிம்புக் கிளை
Mastoid process	மாஸ்டாய்டு துருத்தி
Medial	உட்புறம்
Medial basal segment	உள் அடி பிரிமூச்சுக்குழாய்ச் சிறுதுண்டம்
Medial border	உள் விளிம்பு, உட்புற விளிம்பு
Medial branches	உட்புறக் கிளை
Medial cord	உள் தண்டு
Medial cutaneous nerve of the arm	கையின் உள் தோல் நரம்பு
Medial cutaneous nerve of the forearm	முன்கையின் உள்தோல் நரம்பு
Medial epicondyle	உள் மேல் கணு
Medial four carpo metacarpal joints	உள் நான்கு பின் கைப்புற மூட்டுகள்
Medial head	உள் தலை
Medial root of median nerve	மைய நரம்பின், உட்புறத் தூர்
Medial Rotation	உட்புறச் சுழற்சி
Medial third of the superior nuchal line	மேல் கழுத்துக் கோட்டில் உள் மூன்றில் ஒரு பங்கு
Medial segment	உள் பிரிமூச்சுக் குழாய்ச் சிறு துண்டம்
Medial surface	உள்பரப்பு
Median	மையம், நடு
Median artery	இடைத் தமனி

Median cubital vein	முழங்கை இடைச் சிரை
Median nerve	நடு நரம்பு
Median plane	மையத் தளம்
Median vein of fore arm	முன்கையின் நடுச்சிரை
Mediastinal branches	இடைநுரையீரல் கிளைகள்
Mediastinal pleura	இடைநுரையீரல் உறை
Mediastinal surface	இடைநுரையீரல் பகுதி
Mediastinum	இடைநுரையீரல்
Medulla oblongata	முகுளம்
Membrane	படலம்
Membranous part	படலப் பகுதி
Membranous septum	இடைச்சுவரின் படலப் பகுதி
Meniscus	பிறைச்சவ்வு
Mesenteric	நடு மடிப்பு
Metacarpal	கைப்புறம்
Metacarpo phalangeal joints	கைப்புற விரல் எலும்பு மூட்டுகள்
Mid axillary line	அக்குள் மையக்கோடு
Midcarpal	இடை முன்கை
Mid clavicular line	காரை எலும்பின் மையக் கோடு
Middle	நடுவில்
Middle cardial vein	நடு இதயச் சிரை
Middle clavical ganglion	நடுக் கழுத்து நரம்பு முடிச்சு
Middle life	நடு வயது
Middle lobe	நடுத் துண்டம்
Middle mediastinum	நடு இடைநுரையீரல்
Middle radio ulnar joint	நடு ஆரை அரந்தி இணைப்பு
Mid palmar space	நடு உள்ளங்கை அறை
Mitral valve	ஈரிதழ்த் தடுப்பு
Motor and sensory nerves	இயக்கம் மற்றும் உணர்வூட்டும் நரம்புகள்
Motor innervation	இயக்கத் தூண்டுவது

Motor nerves	இயக்க நரம்புகள்
Motor points	இயக்குமிடம்
Mucosa	சீதச்சவ்வு, சீதமுளி
Multipennate	பலவழி நார்த்தசை
Muscles	தசைகள்
Muscular branches	தசைக் கிளைகள்
Muscular part	தசைப் பகுதி
Muscular ridge	தசைத் தடிமன்
Musculo cutaneous nerve	தசைத் தோல் நரம்பு
Musculo Phrenic artery	தசை விதானத் தமனி
Musculo phrenic vessels	தசை விதான இரத்தக் குழாய்கள்
Musculo phrenic vein	தசை விதானச் சிரை
Myo cardium	இதயத் தசை

N

Neck of the first two ribs	முதல் இரண்டு விலா எலும்பு களின் கழுத்துப் பாகம்
Nerve to subclavius	காரை அடித் தசை நரம்பு
Neuro vascular hilum	நரம்பு இரத்தக் குழாய்களின் வாயில்
Neurons	நரம்பு அணுக்கள்
Nipple	முலைக்காம்பு
Nodes	நிணநீர்க் கழலைகள்
Nodule	கழலை
Nucleus pulposus	மையக் கருங்கூழ்
Nutrient artery	ஊட்டுத் தமனி
Nutrient artery in humerus	மேல்கைத் தமனியின் ஊட்டுத் தமனி

O

Oblique cord	சாய்வுத் தண்டு
Obliques abdominis	வெளிச்சாய்வு வயிற்றுத்தசை

Obliques exteronus abdominis	வயிற்று வெளிக்கோணத்தசை
Oblique fissure	சாய்வு வெடிப்பு
Oblique line	சாய்வுக் கோடு
Oblique sinus	சாய்ந்த புரை
Oblique sinus of the pericardium	இட இதய நீர் உறையின் சாய்வுப்புரை
Oblique vein of the left atrium	இட இதயமுற்றத்தில் சாய்ந்த சிரை
Ocupital nerve	பின்னுச்சி நரம்பு
Oesophageal arteries	உணவுக் குழாய்த் தமனிகள்
Oesophageal nerves	உணவுக் குழாயின் நரம்புகள்
Oesophageal plexus of nerves	உணவுக் குழாய் நரம்புப் பின்னல்
Oesophageal vein	உணவுக்குழாய்ச் சிரை
Oesophagus	உணவுக் குழாய்
Olecranon	முழங்கை முண்டு
Opponens	எதிர் நீட்டி
Opponens digiti minimi	சுண்டுவிரல் எதிர் நீட்டி
Opponens pollicis	கட்டைவிரலின் எதிர் நீட்டி
Ordinary sensation	சாதாரண உணர்வு
Origin	தொடக்க நிலை
Osseofibrous tunnels	எலும்பு இழைம அறைகள்
Outer fibrous layer	வெளி இழைம அடுக்கு
Outlet	வெளிவாய்
Ovales	நீள் வட்டம்
Overlying	மேலிட்டாற்போல்

P

Palmar aponeurosis	உள்ளங்கைத் தகட்டிழைமம்
Palmar cutaneous branch	உள்ளங்கைத் தோல் கிளை
Palmar carpal branch	உள்ளங்கை முன் கிளை
Palmar carpal artery	உள்ளங்கை முன் தமனி

Palmar cutaneous branch of median nerve	நடு நரம்பின் உள்ளங்கைத் தோல் கிளை
Palmar cutaneous branch of ulnar nerve	அரந்தி நரம்பின் உள்ளங்கைத் தோல் கிளை
Palmar digital arteries	உள்ளங்கை விரல் தமனியின் கிளைகள்
Palmar digital branches of median nerve	நடு நரம்பின் உள்ளங்கை விரல் நரம்புகள்
Palmar digital nerve of ulnar nerve	அரந்தி நரம்பின் உள்ளங்கை விரல் நரம்புகள்
Palmar digital vein	உள்ளங்கை விரல் சிரை
Palmar interosseii	முன் எலும்பிடைத் தசைகள்
Palmar ligament	உள்ளங்கை முடிப்பிழைமம்
Palmar metacarpal arteria	முன் கைப்புறத் தமனி
Palmar venous plexus	உள்ளங்கைச் சிரைப் பின்னல்
Palmaris longus	நீண்ட உள்ளங்கைத் தசை
Palmaris brevis	சிறிய உள்ளங்கைத் தசை
Papillary muscles	காம்புத் தசைகள்
Para aortic ganglion	பக்கப் பெருந்தமனி நரம்பு முடிச்சுகள்
Parallel	இணையாக
Para sagittal plan	நீள்வெட்டுத் தளம்
Para sternal	பக்க நெஞ்சுப்பட்டை
Para sternal glands	நெஞ்சுப்பட்டைப் பக்க கழலைகள்
Para sternal lymph nodes	நெஞ்சுப்பட்டைப் பக்க நிணநீர்க் கழலைகள்
Para sympathetic	பக்கப் பரிவு
Para tracheal	பரமூச்சுக் குழாய்
Parenchyma	மூலப் பொருள்
Parietal layer	வெளி அடுக்கு
Parietal pleura	வெளி நுரையீரல் உறை
Part	பகுதி
Patella	சில்லெலும்பு

Pectinate	சீப்பு
Pectoralis major	பெரிய மார்புத்தசை
Pectoralis minor	சிறிய மார்புத் தசை
Pectoralis major tondon cut	பெரிய மார்புத்தசையின் தசை நாண் (வெட்டப்பட்டது)
Pectoral muscles	மார்புத் தசைகள்
Pectoral region	முன்னால் மார்புடன் கையை இணைக்கும் தசையைச் சுற்றிய இடம்
Pedicle	காம்பு
Pelvic	கூபகம்
Pelvis	அடிவயிறு
Perforating	துளைக்கும்
Perforating branches	துளைக்கும் கிளைகள்
Pericardiaco phrenic	இதய உறை விதானம்
Pericardial branches	இதய உறைகிளைகள்
Pericardial nerves	இதய உறை நரம்புகள்
Pericardium	இதய உறை
Periosteum	எலும்பு வெளி உறை
Periosteum of sternum	மார்பு எலும்புறை
Phallanx	விரல் எலும்பு
Phrenic branches	விதானக் கிளைகள்
Phrenic lymph nodes	விதான நிணநீர்க் கழலைகள்
Phrenic nerve	விதான நரம்பு
Phrenico pleural fascia	விதான நுரையீரல் இழைமம்
Pleural recesses	நுரையீரல் உறை இடை வெளிகள்
Plexus	பின்னல்
Pisiform bone	பயறு வடிவ எலும்பு
Pisiform joint	பயறு வடிவ மூட்டு
Piso hamate ligament	பயறு சுத்தி எலும்பு முடிப் பிழைமம்
Piso metacarpal ligament	பயறு கைப்புற முடிப்பிழைமம்
Position	இருக்கை, இருப்பு

Posterior	பின்
Posterior papillary muscle	பின் காம்புத் தசைகள்
Posterior basal segment	பின் அடி பிரிமூச்சுக்குழாய்ச் சிறுதுண்டம்
Posterior circumflex humeral artery	பின் மேல்கைச் சுற்றுத் தமனி
Posterior cord	பின் தண்டு
Posterior cord of the Brachial plexus	கை நரம்புப் பின்னலின் பின் தண்டு
Posterior cutaneous nerve of the arm	மேல் கையின் பின் தோல் நரம்பு
Posterior cutaneous nerve of the forearm	முன் கையின் பின் தோல் நரம்பு
Posterior intercostal	பின் விலா இடைவெளி
Posterior intercostal artery	பின் விலாத் தமனி
Posterior intercostal arteries	பின் விலாத் தமனிகள்
Posterior intercostal veins	பின் விலாச் சிரைகள்
Posterior interosseous artery	பின் எலும்பிடைத் தமனி
Posterior interventricular groove	பின் உட்குழிவுப் பள்ளம்
Posterior interventricular branch	பின் உட்குழிவு இடைக்கிளை
Posterior ligament	பின் முடிப்பிழைமம்
Posterior lip	பின் உதடு
Posterior lip of the medial border of the lower half of the scapula	கீழ்ப்பாதித் தோள்பட்டை எலும்பின் உள் விளிம்புப் பின் உதடு
Posterior lip of the medial border of the scapula between superior angle and the root of the spine	தோள்பட்டை எலும்பின் உள் விளிம்பின் பின் உதட்டில் அதன் முள்ளுக்கும் மேல் கோணத்திற்கும் உள்ள இடைவெளி
Posterior longitudinal ligaments	நீளவாட்டிலுள்ள பின் முடிப்பிழைமங்கள்

Posterior margin	பின் விளிம்பு
Posterior median line	பின் நடுப்பகுதி
Posterior mediastinal lymph nodes	பின் இடைநுரையீரல் நிணநீர்க் கழலைகள்
Posterior mediastinum	பின் இடைநுரையீரல்
Posterior mediastinal lymph nodes	பின் இடைநுரையீரல் கழலைகள்
Posterior part of iliac crest	இலியாக் சிகையின் பின் பகுதி
Posterior segment	பின் சிறுதுண்டம்
Posterior surface	பின்பரப்பு
Posterior ulnar recurrent artery	பின் அரந்தி பின் வளைவுத் தமனி
Postero inferior	பின் கீழ்ப்புறம்
Postero medial surface	பின் உள்பரப்பு
Postero superior	பின் மேல் புறம்
Post fixation	பிந்தியிருப்பு
Post ganglionic fibres	பின் முடிச்சு நரம்புகள்
Pre aortic ganglia	முன் பெருந்தமனி நரம்பும் முடிச்சு
Precision movements	கச்சிதமான அசைவுகள்
Pre fixation	முந்தியிருப்பு
Pre fixation and post fixation of Brachial Flexus	கையின் நரம்புப்பின்னல் முந்தியிருப்பாகவோ, பிந்தியிருப்பாகவோ
Pre ganglionic fibres	முன் முடிச்சு நரம்புகள்
Pre ganglionic nerves	முன் முடிச்சு நரம்புகள்
Pregnancy	தாய்மை
Princeps pollicis	முக்கியக் கட்டைவிரல் நீட்டி
Principle bronchus	சிறப்புப் பிரிமூச்சுக் குழாய்
Profunda brachii	ஆழ மேல்கை
Pronation	புரட்டுதல்
Pronators	உள் சுழற்றும் தசைகள்
Pronator teres humeral head	புரட்டித்தசையின் மேல் கைத் தசை

Pronator teres deep Head	புரட்டித் தசையின் உள் தலையும் ஒட்டுத்தலையும்
Pronator teres superficial head	புரட்டித் தசையின் ஆழத் தலையும் மேலொட்டுத் தலையும்
Pronator quadratus	நாற்கோணப் புரட்டுத் தசை
Prone	முன் கைப் புற நிலை
Proximal	அண்மை, அடுத்து
Proximal inter phalangeal joints	முதலாவாது இடை விரல் எலும்பு மூட்டுகள்
Proximal radio ulnar joint	மேல் ஆரை அரந்தி மூட்டு
Proximal/superior radio ulnar joint	முன் ஆரை அரந்தி மூட்டுகள்
Puberty	பருவ வயது
Pubic symphysis	பூப்பென்புப் பிணைப்பு
Pulmonary artery	நுரையீரல் தமனி
Pulmonary arteries	நுரையீரல் தமனிகள்
Pulmonary artery and its branches	நுரையீரல் தமனியும் அதன் கிளைகளும்
Pulmonary branches	நுரையீரல் கிளைகள்
Pulmonary ligament	நுரையீரல் முடிப்பிழைமம்
Pulmonary lobes	நுரையீரல் துண்டங்கள்
Pulmonary nerves	நுரையீரல் நரம்புகள்
Pulmonary opening	நுரையீரல் பொந்து
Pulmonary orifice	நுரையீரல் பொந்து
Pulmonary pleura	நுரையீரல் உள் அறை
Pulmonary nerve plexus	நுரையீரல் நரம்புப் பின்னல்
Pulmonary sinus	நுரையீரல் குழிவுப்பை
Pulmonary trunk	நுரையீரல் தூர்
Pulmonary valve	நுரையீரல் தடுப்பிதழ்
Pulmonary vein	நுரையீரல் சிரை
Pulmones	நுரையீரல்கள்
Pyramid	கூம்பு

R

Radiate	மையமாகக்கொண்டு வெளியேறுதல்
Radiate sternocostal ligamen\	மையமாகக்கொண்டு வெளியேறும் நெஞ்சு விலா முடிப்பிழைமம்
Radial	ஆரை
Radial artery	ஆரைத் தமனி
Radial Collateral ligament	வெளி இணை கிளை முடிப்பிழைமம்
Radial direction	மையமாக வைத்து வெளியை நோக்கி ஓடுதல்
Radial fossa	ஆரைப் பள்ளம்
Radial head	ஆரைத் தலை
Radial nerve	ஆரை நரம்பு
Radial notch of ulnar	அரந்தி எலும்பின் ஆரைக் குடைவு
Radialis indicis	ஆரை சுட்டுவிரல்
Radial recurrent artery	ஆரை பின்வளையும் தமனி
Radial tuberosity	ஆரை மொக்கு
Radio carpal	ஆரை முன்கை
Radio carpal joint	ஆரை முன்கை மூட்டு
Radius	ஆரைத்தசை
Ramus commans	தொடர் நரம்பு
Recesses sacciformis	பைத்தோற்ற முனை
Recurrent branch	பின் செல்லும் கிளை
Recurrent laryhgeal nerve	பின் வளையும் தொண்டை நரம்பு
Referred pain	எட்டிக்காட்டிய வலி
Renal plexus	சிறுநீரக நரம்புப் பின்னல்
Renal vein	சிறுநீரகச் சிரை
Retinaculom	கட்டிழைமம்

Retinacular	கட்டு இழைமத்தகடு
Retraction	பின் தள்ளவும்
Rhomboids	சாய்சதுரத் தசை
Rhomboids minor	சிறிய சாய்சதுரத் தசை
Rhomboids major	பெரிய சாய்சதுரத் தசை
Ribbon muscle	நாடாத் தசை
Rib	விலா எலும்பு
Right angle	செங்கோணம்
Right atrio ventricular orifice	வல இதயமுற்ற உட்குழிவுப் பொந்து
Right atrio ventricular valve	வல இதயமுற்ற உட்குழிவுத் தடுப்பிதழ்
Right atrium	வல இதய முற்றம்
Right ascending lumbar vein	வல மேலேறும் வயிற்றுச்சிரை
Right bronchial vein	வலப் பிரிமூச்சுக் குழாய்ச் சிரை
Right brochio cephalic vein	வல மேல்கைத் தலைநோக்குச் சிரை
Right broncho mediastinal lymph duct	வலப் பிரிமூச்சு இடை நிண நீர்க் குழாய்
Right coronary artery	வல மகுடத் தமனி
Right coronary plexus	வல மகுட நரம்புப் பின்னல்
Right crus	வலத் தண்டு
Right lymphatic duct	வல நிணநீர்க் குழாய்
Right principal bronchus	வல முக்கியப் பிரிமூச்சுக் குழாய்
Right subcostal vein	வலக் கீழ் விலாச்சிரை
Right superior lobar bronchus	மேல் வல நுரையீரல் துண்டப் பிரிமூச்சுக்குழாய்
Right vagus nerve	வல அலை நரம்பு
Right thoracic cardiac branch	வல நெஞ்சு இதயக் கிளை
Right ventricle	வல உட்குழிவு
Right vertebral plexus of vein	வல முள்ளெலும்புத் தொடர்சிரை
Root stage	வேர் நிலை

Rotate	சுற்று
Rotation	சுற்றுதல்

S

Sacral nerves	புட்ட நரம்புகள்
Sacrum	இடுப்பு முள்ளெலும்பு
Saddle	குதிரைச் சேணம்
Saddle joint	அழுந்து மூட்டு
Sagittal plane	நிண வெட்டுத் தளம்
Saw	இரம்பம்
Scalenus anterior	முன் ஒவ்வாத்தசை
Scalenus medius	நடு ஒவ்வாத்தசை
Scalp	தலை மேலுள்ள தோல்
Scalpal	அறுவைக் கத்தி
Scaphoid	படகு எலும்பு
Scapula	தோள்பட்டை எலும்பு
Scapular region	தோள்பட்டை எலும்பைச் சுற்றி இருக்குமிடம்
Scrotum	விதைப்பை
Sebaceous glands	எண்ணெய்ச் சுரப்பிகள்
Secondary lobar bronchi	இரண்டாம் வகைப் பிரிமூச்சுக் குழாய்
Segment	சிறுதுண்டம்
Segmental bronchi	துண்டப் பிரிமூச்சுக் குழாய்
Semilunar valves	பிறை இதழ்கள்
Sensory innervation	உணர்வுகளை மூளைக்கு எடுத்துச் செல்வது
Sensory nerve	உணர்ச்சி நரம்புகள்
Septa	தடுப்பு
Septal papillae	இடைச்சுவர்த் தசைகள்
Septo marginal trabeculae	தடுப்பு விளிம்போரத் தாள்கள்
Septum transversum	பிரிசுவர், தடுப்புச் சுவர்
Serous pericardium	இதய நீர் உறை

Serratus anterior	முன் ரம்பத்தசை
Sesamoid bones	விதை வடிவ எலும்புகள்
Short head of Biceps	இருதலைத் தசையின் சிறிய தலை
Shoulder	தோள்பட்டை
Shoulder joint	தோள் முட்டு
Sibson's fascia	சிப்ஸன்ஸ் இழைமம்
Sinistrum	இடம்புரி
Sino atrial node	ஸைனோ இதயமுற்ற நரம்புக் கணு
Sinus	குழிவுப்பை, புரை
Sinuses of the pericardium	இதய உறையின் புரைகள்
Skeleton	கடின இழைமம்
Skeleton of the heart	இதயத்தின் கடின இழைமம்
Skin pencil	தோல் எழுதுகோல்
Skull	தலை எலும்புக் கூடு
Slips	இதழ்கள்
Slips of palmar aponeurosis	உள்ளங்கை இழைமத் தகட்டின் துண்டுகள்
Small cardiac vein	சிறிய இதயச் சிரை
Somites	உடல் மூலம்
Space	இடைவெளி
Sphincter ani externes muscles	ஆசனத்துளையைச் சுற்றியுள்ள தசை
Spinal branch	முதுகுத் தண்டுக் கிளை
Spinal canal	முள்ளெலும்புத் தொடர் கால்வாய்
Spinal cord	தண்டு வடம்
Spinal nerves	தண்டு நரம்புகள்
Spinatus	முள்தசை
Spine	முள்
Spine of the scapula	தோள்பட்டை எலும்பின்முள்
Spino glenoid notch	முள் நாண் கிண்ணக்குழி வளைவு

Spinous	முள்
Splanchnic nerves	உள்ளுறுப்பு நரம்புகள்
Splanchnic ganglion	உள்ளுறுப்பு நரம்பு முடிச்சு
Spongy	நுரைத்தன்மை
Stability	திடநிலை
Stellate ganglion	விண் மீன் நரம்பு முடிச்சு
Sternal angle	நெஞ்சுப்பட்டைக் கோணம்
Sternal joints	நெஞ்சுப்பட்டை எலும்பின் மூட்டுகள்
Sterno clavicular joint	நெஞ்சுவிலாக் காரை எலும்பு மூட்டு
Sterno costal	நெஞ்சு விலா
Sterno costal joints	நெஞ்சுவிலா மூட்டுகள்
Sterno hyoid muscle	நெஞ்சுவிலா நாவடித் தசை
Sterno thyroid muscle	நெஞ்சுவிலாக் கேடயத் தசை
Sterno pericardial ligaments	நெஞ்சுவிலா இதய உறை முடிப்பிழைமம்
Sternum	நெஞ்சுப்பட்டை எலும்பு
Strength	பலத்தில்
Striated muscle	வரித்தசை
Structures	உறுப்புகள்
Styloid process	ஆணித் துருத்தி
Sub acromial bursa	மேல் கோடிமுனை இழைமப்பை
Sub areolar	மேல் சிற்றிடத்திற்குரிய
Supra spinatus	மேல் முள்தசை
Sub clavian	காரை அடி
Sub clavian artery	காரை அடித் தமனி
Sub clavian vein	காரை அடிச் சிரை
Sub clavius	காரை அடித்தசை
Sub costal	கீழ் விலா
Sub costal artery	கீழ் விலாத் தமனி
Sub costalis	கீழ் விலாத் தசை
Sub costal nerve	கீழ் விலா நரம்பு

Sub costal vein	கீழ் விலாச் சிரை
Sub cutaneous tissue	தோலடிச் சவ்வு
Sub mucosa	இழை மையம்
Sub scapular artery	அடித் தோள்பட்டைத் தமனி
Sub scapular bursa	அடித் தோள்பட்டை இழைமப்பை
Sulcus terminalis	கோடிப்பள்ளம்
Supra scapular nerve	மேல் தோள்பட்டை நரம்பு
Supra scapular ligament	மேல் தோள்பட்டை முடிப்பிழைமம்
Supra trochlear artery	மேல் கப்பித் தமனி
Sub scapularis	அடித் தோள்பட்டைத் தசை
Superficial	மேல் நிலை
Superficial branch	மேலொட்டுக்கிளை
Superficial branch of the Radial nerve	ஆரை நரம்பின் மேல் நிலைக் கிளை
Superficial branch of the transverse cervical artery	படுக்கைக் கழுத்துத் தமனியின் மேல் ஒட்டுக்கிளை
Superficial cardiac plexus	மேலொட்டு இதய நரம்புப் பின்னல்
Superficial fascia	மேல் நிலை ஒட்டு இழைமம்
Superficial flexors	மேலொட்டாக இருக்கும் மடக்கு தசைகள்
Superficial palmar arch	மேலொட்டு உள்ளங்கை வளைவு
Superficial palmar branch of raidial artery	ஆரைத்தமனியின் மேலொட்டு உள்ளங்கைக் கிளை
Superior	மேல் இருக்கிறது
Superior angle	மேல் முனை
Superior angle of scapula	தோள்பட்டை எலும்பின் மேல் கோணம்
Superior cervical cardiac branch	மேல் கழுத்து இதயக் கிளை

Superior cervical ganglion	மேல் கழுத்து நரம்பு முடிச்சு
Superior costo transverse ligament	மேல் நெஞ்சுப் படுக்கை முடிப்பிழைமம்
Superior epigastric artery	மேல்வயிற்று மேல் தமனி
Superior intercostal artery	மேல் விலாத் தமனி
Superior intercostal vein	மேல் விலாச் சிரை
Superior lingular segment	மேல் நாக்குப் பிரிமூச்சுக் குழாய்ச் சிறு துண்டம்
Superior lobar branches	மேல் துண்டப் பிரிமூச்சுக் குழாய்
Superior lobe	மேல் துண்டம்
Superior nuchal line	மேல் கழுத்துக் கோடு
Superior margin of the spine of the scapula	தோள்பட்டை எலும்பு முள் சிகையின் மேல் விளிம்பு
Superior mesenteric artery	மேல் குடல் தொங்கு தமனி
Superior pulmonary vein	மேல் நுரையீரல் சிரை
Superior radio ulnar joint	மேல் ஆரை அரந்தி மூட்டு
Superior thoracic artery	மேல நெஞ்சுத் தமனி
Superior tracheo bronchial	மேல் மூச்சுக்குழாய் பிரிமூச்சுக் குழாய்
Superior transverse	மேல் படுக்கை
Superior ulnar collateral	மேல் அரந்தி இணை கிளை
Superior ulnar collateral artery	மேல் அரந்தி இணை கிளை தமனி
Superior vena cava	மேற்பெருஞ்சிரை
Supero lateral	மேல் வெளிப்புறம்
Supero medial	மேல் உட்புறம்
Supination	மலர்த்தல்
Supinator	மலர்த்தித் தசை
Supine	முன் கை பெறும் நிலை
Supine	உள்ளங்கை மேலே தெரியுமாறு பெறும் நிலை
Supra clavicular	மேல் காரை

Supra clavicular nerves	மேல் காரை நரம்புகள்
Supra condylar line	மேல் மொக்குக் கோடு
Supra glenoid tubercle	மேல் கிண்ண மொக்கு
Supra pleural membrane	மேல் நுரையீரல் படலம்
Supra scapular nerve	மேல் தோள்பட்டை நரம்பு
Supra spinatous	மேல் முள்தசை
Supra spinous ligaments	மேல் முள்தசை முடிப்பிழைமங்கள்
Supra spinatous fossa	மேல் முள்தசைப் பள்ளம்
Surface anatomy	மேலொட்டு உடற்கூறு
Surface anatomy of the heart	இதயத்தின் மேலொட்டு உடற்கூறு
Surface marking	மேற்பரப்பில் கணித்தல்
Surgical neck of Humerus	மேல்கை எலும்பின் அறுவைக் கழுத்து
Sweat glands	வியர்வைச் சுரப்பிகள்
Sebaceous glands	எண்ணெய்ச் சுரப்பிகள்
Sympathetic	பரிவு
Sympathetic ganglion	பரிவு நரம்பு முடிச்சு
Sympathetic trunk	பரிவுத் தூர்
Sympathetic trunk ganglions	பரிவு முடிச்சுகள்
Synepse	செல்களுடன் தொடர்பு
Synovial membrane	சுரப்பிச் சவ்வு
Synovial sheath	மூட்டு நீர் உறை
Synovial sheaths of the flexor tendons	மடக்கு தசை நாண்களின் சுரப்பி உறைகள்
Syringe	பீச்சி
Systemic vein	தொகுதிச் சிரை

T

Teabescle	புடைப்பு
Tendinous bridge	நாண் பாலம்
Tendons	தசை நாண்கள்

Tendons of Biceps	இருதசைத் தலையின் நாண்
Tense	இறுக்கமாக
Teres major	பெரிய நீண்ட உருட்டுத் தசை
Teres minor	சிறிய நீண்ட உருட்டுத் தசை
Tertiary branches	மூன்றாம் வகைக் கிளை
Thenar muscles	கட்டை விரல் தசைகள்
Thenar space or Thenar compartment	கட்டைவிரலடி அறை
Thicken	கெட்டியாக
Thickness	தடிமன்
Thoracic duct	நெஞ்சுக் குழாய்
Thoracic nerves	மார்பு நரம்புகள்
Thoracic vertebra	நெஞ்சு முள்ளெலும்பு
Thoraco acromion (or) Acromio thoracic artery	கோடி முனை நெஞ்சுத் தமனி
Thoraco dorsal	பின் நெஞ்சு
Thoraco dorsal artery	பின் நெஞ்சுத் தமனி
Thoracodorsal branch	பின் நெஞ்சுக் கிளை
Thoraco dorsal nerve	பின் நெஞ்சு நரம்பு
Thoraco dorsal nerve or Nerve to latissmus Dorsi	பின் நெஞ்சு அல்லது அகலத் தசை நரம்பு
Thoraco lumbar fascia	நெஞ்சு வயிற்று இழைமம்
Thumb	கட்டைவிரல்
Thymus	நெஞ்சுக் கணையம்
Thymus gland	நெஞ்சுக் கணையச் சுரப்பி
Thyro hyoid	கேடய நாவடித் தசை
Thyroidea inner artery	கேடய உள் தமனி
Thyroid cartilage	கேடயக் குருத்தெலும்பு
Torch light	கை மின்கல விளக்கு
Trabeculae corneae	கருவிழித் தாள்கள்
Trachea	மூச்சுக் குழாய்
Tracheo bronchial	மூச்சுக்குழாய் பிரிமூச்சுக் குழாய்

Tracheo bronchial lymph nodes	மூச்சுக்குழாய் பிரிமூச்சுக் குழாய் நிணநீர்க் கழலைகள்
Transverse processes	படுக்கைத் துருத்திகள்
Transverse cervical artery	படுக்கைக் கழுத்துத் தமனி
Transverse humeral ligament	படுக்கை மேல்கை முடிப்பிழைமம்
Transverse processes of Cervical vertebrae	கழுத்து முள்ளெலும்புகளின் குறுக்கு அங்குசம்
Transverse sinus	படுக்கைப் புரை
Transverse sinus of pericardium	இதய உறையின் படுக்கைப் புரை சிரை
Transverse abdominis	படுக்கை அடிவயிறு
Transverse thoracis	படுக்கை நெஞ்சுத்தசை
Trapezium	வியனகத் தசை எலும்பு
Trapezoid	கோடக எலும்பு
Triangular articular disc	முக்கோண வடிவ மூட்டுத் தகடு
Triangular space	முக்கோண இடைவெளி
Tributaries	இணை கிளைகள்
Triceps	முத்தலைத் தசை
Triceps long head	முத்தலைத் தசையின் நீண்ட தலை
Triceps medial head	முத்தலைத் தசையின் உள்தலை
Tricuspid valve	மூவிதழ்த் தடுப்பிதழ்
Trigosum	முக்கோணம்
Trochlae	கப்பி
True ribs	மெய்விலா எலும்பு
Trunk	தூர்
Trunk stage	தூர் நிலை
Tubercle of the rib	விலா எலும்பின் மொக்கு
Tubercle of the spine of the scabula	முள்ளின் மொக்கு
Twig	சிறு துண்டு நரம்பு

U

Ulnar	அரந்தி
Ulnar collateral ligament	அரந்தி இணை கிளை முடிப்பிழைமம்
Ulnar collateral ligament of elbow joint	முழங்கையின் அரந்தி இணை கிளை முடிப்பிழைமம்
Ulnar nerve	அரந்தி நரம்பு
Ulnar head of pronatar teres	புரட்டி நீண்ட உருட்டு அரந்தித் தலை
Uni pennate	ஒருவழி நார்த்தசை
Upper border	மேல் விளிம்பு
Upper lateral cutaneous nerve of the arm	மேல்கையின் மேல் வெளித் தோல் நரம்பு
Upper subscapular nerve	மேல் அடித்தோள்பட்டை நரம்பு
Upper trunk	மேல் தூர்

V

Vagus nerve	அலை நரம்பு
Valve of the coronary sinus	மகுடப் புரையின் தடுப்பிதழ்
Valve of inferior vena cava	கீழ்ப்பெருஞ்சிரையின் தடுப்பிதழ்
Vasa vasorum	இரத்தக் குழாய்த் தமனி
Variation and anomalies	மாறுபாடுகளும் குறைபாடு களும்
Vena azygos	ஒற்றைச் சிரை
Vena cardiac minimi	சிறிய இதயச் சிரை
Vena commitants	இணை கிளைகள்
Ventricle	உட்குழிவு
Vertebral column	முள்ளெலும்புத் தொடர்
Ventral	முன்

Ventral median line	முன் மையம்
Ventral rami	முன் கிளை
Ventral rami of spinal nerves	தண்டு நரம்புகளின் முன் கிளை
Ventricular musculature	உட்குழிவுத் தசை
Vertebra prominence	துருத்தி முள்ளெலும்பு
Vertebrae	முள்ளெலும்புகள்
Vertebral canal	முள்ளெலும்புத் தொடர் கால்வாய்
Vertebral surface	முள்ளெலும்புப் பகுதி
Vertical	செங்குத்தாக
Vesical	நீர்ப்பை
Vincula brevis	குட்டைத் தொகுதிக் கோடு
Vincula longa	நெட்டைத் தொகுதிக் கோடு
Vincula	தொகுதிக் கோடு
Visceral arches	புய வளைவுகள்
Visceral branches	புயக் கிளைகள்
Visceral layer	உள் அடுக்கு
Visceral pleura	உள்ளுறை

W

Walls of the heart	இதயத்தின் சுவர்கள்
White ramus communicans	வெள்ளைத் தொடர் நரம்பு
Whorl	சுருள்
Wrist	கணுக்கை

X

Xiphi sternal	மார்பென்புக் கீழ்முனை
Xiphi sternal joint	மார்பென்புக் கீழ்முனை மூட்டு
Xiphi sternum	மார்பு எலும்பின் கீழ் முனை
Xiphoid	வாள்முனை
Xiphoid process	வாள்முனைத் துருத்தி

தமிழ் - ஆங்கிலம்

அக்குள்	Axilla
அக்குள் இழைமம்	Axillary fascia
அக்குள் சிரை	Axillary vein
அக்குள் தமனி	Axillary artery
அக்குள் நரம்பு	Axillary nerve
அக்குள் நிணநீர்க் கழலைகள்	Axillary lymph nodes
அக்குள் மையக் கோடு	Axillary mid line
அக்குள் வால்	Axillary tail
அடித் தோள்பட்டைத் தசை	Sub scapularis
அடித் தோள்பட்டைத் தமனி	Sub scapular artery
அடிப்பாகம், மட்டம்	Base
அடிவயிறு	Pelvis
அடிவிருத்த என்புக்குரிய	Basi vertebrai
அடையாளங்கள்	Land marks
அண்மை, அடுத்து	Proximal
அதிக அகட்டுதல்	Hyper abduction
அரந்தி	Ulnar
அரந்தி இணைகிளை முடிப்பிழைமம்	Ulnar collateral ligament
அரந்தி நரம்பின் ஆழக்கிளை	Deep branch of ulnar nerve
அரந்தி நரம்பின் உள்ளங்கை விரல் நரம்புகள்	Palmar digital nerve of the ulnar nerve
அரந்தி நரம்பின் உள்ளங்கைத் தோல் கிளை	Palmar cutaneous branch of ulnar nerve
அரந்தி நரம்பின் பின் கிளை	Dorsal branch of the ulnar nerve
அரந்தி நரம்பின் புறங்கைத் தோல் கிளை	Dorsal cutaneous branch of the ulnar nerve
அரந்தி மணிக்கை மடக்கி	Flexor carpi ulnaris

அரை ஒற்றைச் சிரை	Hemi azygos vein
அலை	Vagus
அலை நரம்பு	Vagus nerve
அழுந்தும் விசை	Compression force
அழுந்து மூட்டு	Saddle joint
ஆசனத் துளையைச் சுற்றியுள்ள தசை	Sphincters and Externus muscle
ஆரை	Radial
ஆரை எலும்பின் தலை	Head of the radius
ஆரைச் சுட்டு விரல்	Radialis indicis
ஆரைத் தமனி	Radial artery
ஆரைத் தலை	Radial head
ஆரைத் தமனியின் உள்ளங்கை ஆழக்கிளை	Deep Palmar branch of the radial artery
ஆரை நரம்பு	Radial nerve
ஆரை நரம்பின் ஆழக்கிளையும் பின் எலும்பிடை நரம்பும்	Deep branch of the radial nerve and posterior interosseious nerve
ஆரை நரம்பின் மேல்நிலைக் கிளை	Superficial branch of the radial nerve
ஆரை மணிக்கை மடக்கி	Flexor carpi raidalis
ஆரை முன்கை	Radio carpal
ஆரை முன்கை மூட்டு	Radio carpal joint
ஆரை மொக்கு	Radial tuberosity
ஆணித் துருத்தி	Styloid Process
அறுவைக் கத்தி	Scalpel
அறுவைக் கூடம்	Dissection Hall
அறுவை வழிகள்	Dissection procedures
ஆழ் உள்ளங்கைக் கிளை	Deep palmar branch
ஆழ் நிலை ஒட்டு இழைமம், ஆழ விருதி	Deep fascia
ஆழம்	Deep
ஆழ இதய நரம்புப் பின்னல்	Deep cardiac plexus
ஆழ உள் விலாத் தசை	Inner most intercostal

ஆழமாகக் குவிந்து	Deeply concave
ஆழக் கழுத்து நிணநீர்க் கழலை	Deep cervical lymphnode
ஆழப் படுக்கைக் கைப்புற முடிப்பிழைமம்	Deep transverse metacarpal ligament
ஆழ விரல் மடக்கி	Flexor digitorum profundus
ஆள் காட்டி விரல் நீட்டி	Extensor indicis
இரச ஏற்பி	Chemo receptor
இரட்டை நரம்புகள்	Double nerve supply
இட அலை	Left vagus
இட அலை நரம்பு	Left vagus nerve
இட உட்குழிவு	Left ventricle
இட இதயமுற்றத்தின் சாய்ந்த சிரை	Oblique vein of the left atrium
இட இதயமுற்ற உட்குழிவுப் பொந்து	Left atrio ventricular orifice
இட இரைப்பைத் தமனி	Left gastric artery
இட மகுடத் தமனி	Left coronary artery
இட முக்கியப் பிரிமூச்சுக் குழாய்	Left principal bronchus
இட மேல்கைத் தலைநோக்குச் சிரை	Left brachio cephalic vein
இட முன் நுரையீரல் நரம்புப் பின்னல்	Left anterior pulmonary plexus
இட மூச்சுக் குழாய்ச் சிரைகள்	Left bronchial veins
இட மேல் விலாச் சிரை	Left superior intercostal vein
இட நுரையீரல் தமனி	Left pulmonary artery
இடக் காரை அடித் தமனி	Left subclavian artery
இடப் பொதுச் சிரசுநாடி	Left common carotid
இடப் பொதுச் சிரசுநாடித் தமனி	Left common carotid artery
இடப் பிரிப்புக் கிளை	Left marginal artery
இடுக்கிக் கொறடு	Forceps
இடுப்பு முள்ளெலும்பு	Sacrum
இடை முள் பந்தங்கள்	Inter spinous ligaments

இடை முன்கை ப்புற மூட்டு	Inter metacarpal joint
இடைக் குருத்தெலும்பு மூட்டுகள்	Inter chondral joints
இடைச்சுவர்த் தசைகள்	Septal papillae
இடைவெளி	Space
இடை முன்கைப்புற மூட்டு	Inter metacarpal joint
இடைமுன்கை, முன்கைப் புறம், முன் இடைக் கைப்புற மூட்டுகள்	Intercarpal, carpometacarpal, intermetacarpal joints
இடை முன்கைப்புற முடிப் பிணைமங்கள்	Inter metacarpal ligaments
இடைவிலா மேல்கை நரம்பு	Intercosto brachial nerve
இடைவிலாச் சிரைகள்	Intercostal vein
இடை நுரையீரல்	Mediastinum
இடை நுரையீரல் உறை	Mediastinal Pleura
இடை நுரையீரல் கிளைகள்	Mediastinal branches
இடை நுரையீரல் பகுதி	Mediastinal Surface
இடையில்	Intermediate
இடைச்சுவரின் படலப்பகுதி	Membraneous septum
இணை கிளை	Collateral
இணை கிளைகள்	Vena commitants, Tributaries
இணைக்கும் கிளை	Communicating branch
இணையாக	Parallel
இணைசந்தி	Isthmus
இணைப்பு இழைகள்	Ligaments of joints
இணை தட்டுகள்	Inter calated discs
இணையும் பரப்பு	Articular surface
இதய உறை	Pericardium
இதய உறை கிளைகள்	Pericardial branches
இதய உறை நரம்புகள்	Pericardial nerves
இதய உறையின் புரைகள்	Sinuses of the pericardium
இதய உறை விதானம்	Pericardiaco phrenic
இதய நரம்புகள்	Cardiac branches
இதய நரம்புப் பின்னல்	Cardiac plexus

இதய நீர் உறை	Scrous pericardium
இதய நீர் உறையின் சாய்வுப் புரை	Oblique sinus of the pericardium
இதயக் காதுமடல்	Auricle
இதயத் தசை	Myocardium
இதயப் பள்ளம்	Cardiac notch, cardiac impression
இதயத்தின் உணர்வு ஓட்ட அமைப்பு	Conducting system of the heart
இதயத்தின் கடின இழைமம்	Skeleton of the heart
இதயத்தின் சுவர்கள்	Walls of the heart
இதயத்தின் பிரிப்புத் தசைப் பரப்பு	Diaphragmatic surface of the heart
இதயத்தின் மேலொட்டு உடற்கூறு	Surface anatomy of the heart
இதயமுடிச்சு	Cardiac ganglion
இதயமுற்றம்	Atrium
இதயமுற்ற இடைச்சுவர்	Inter atrial septum
இதய மேலறைக்குரிய தசை	Atrial musculature
இதயமுற்ற உட்குழிவுக் கணு	Atrio ventricular node
இதயமுற்ற உட்குழிவு நரம்புக்கட்டு	Atrio ventricular bundle
இதயமுற்ற உட்குழிவு நரம்புத்தூர்	Atrio ventricular trunk
இதயமுற்ற உட்குழிவுப் பொந்து	Atrio ventricular opening
இதயத்தின் பரப்பு	Base of the heart
இதழ்கள்	Slips
இம்பார் முடிச்சு	Ganglion impar
இயக்க நரம்புகள்	Motor nerves
இயக்கத் தூண்டுவது	Motor innervation
இயக்குமிடம்	Motor points
இயக்கும் திசுக்கள்	Conducting system
இரண்டாம் வகைப் பிரிமூச்சுக் குழாய்	Secondary lobar bronchus

இரத்தக் குழாய்த் தமனி	Vasa vasorum
இருக்கை, இருப்பு	Position
இரு வழி நார்த்தசை	Bipennate
இரைப்பைச் சிரை	Gastric vein
இரைப்பைத் தமனி	Cardiac artery
இலியாக் எலும்பின் சிகை	Iliac crest
இலியாக் சிகையின் பின் பகுதி	Posterior part of Iliac crest
இழைம நார்க்கட்டு	Fibrous tissue
இழைம மூட்டு	Fibrous joint
இழைமத் தட்டு	Fibrous disc
இழைமங்கள் கூடித் தடித்தல்	Fibrosis
இழைமத்திமம்	Submucosa
இழைமப் பை	Bursa
இறங்கும் பெருந்தமனி	Descending aorta
இறங்கும் நெஞ்சுப் பெருந்தமனி	Descending thoracic aorta
இறுக்கமாக	Tense
ஈரிதழ்த் தடுப்பு	Mitral valve
ஈரிதழ்த் தடுப்பிதழ்	Bicuspid valve
உச்சி	Apex
உட்புறக் கிளை	Medial branches
உட்புறச் சுழற்சி	Medial Rotation
உட்புறம்	Medial
உடல் மூலம்	Somites
உடற்கூற்று மூக்குப் பொடி டப்பி	Anatomical snuff box
உடற்கூறுகளின் இருக்கை	Anatomical position
உணர்ச்சி நரம்புகள்	Sensory nerves
உணர்வற்றுப் போவது	Anaesthesia
உணர்வுகளை மூளைக்கு எடுத்துச் செல்வது	Sensory innervation
உணவுக் குழாய்	Oesophageal
உணவுக் குழாய்ச் சிரை	Oesophageal vein

உணவுக் குழாய்த் தமனிகள்	Oesophageal arteries
உணவுக் குழாய் நரம்புகள்	Oesophageal nerves
உதவி அரை ஒற்றை	Accessory hemi azygos
உயர் அக்குள் கழலை	Apical glands
உள்	Internal
உள் அடி பிரிமூச்சுக் குழாய்ச் சிறுதுண்டம்	Medial basal segment
உள் அடுக்கு	Visceral layer
உள் இணைகிளை முடிப்பிழைமம்	Ulnar collateral ligament
உள் கழுத்துச் சிரை	Internal jugular vein
உள் சுழற்றும் தசைகள்	Pronators
உள் சுற்றளவு	Lumen
உள் செல் நரம்புகள்	Afferent nerve fibres
உள் தண்டு	Medial cord
உள் தலை	Medial head
உள் நாக்கு பின் கைப்புற மூட்டுகள்	Medial four carpo metacarpal joints
உள் நெஞ்சு ஆழ் இழைமம்	Endo thoracic fascia
உள் நெஞ்சுக் கழலைச் சங்கிலித் தொடர்	Internal mammary chain of lymph nodes
உள் நெஞ்சுச் சிரை	Internal thoracic vein
உள் நெஞ்சுத் தமனி	Internal thoracic artery
உள்புறக் கணுக்கை நீட்டி	Extensor carpi ulnaris
உள் முள்ளெலும்புத் தொடர் சிரைப்பின்னல்	Internal mammary or thoracic artery
உள்பரப்பு	Medial surface
உள் பிரிமூச்சுக் குழாய்ச் சிறுதுண்டம்	Medial Segment
உள் மேல் கணு	Medial Epicondyle
உள்ளங்கை ஆழ் இழைமம்	Deep fascia of the palm
உள்ளங்கை இழைமத் தகட்டின் துண்டுகள்	Sleps of Palmar aponeurosis
உள்ளங்கை முன் கிளை	Palmar carpal branch

உள்ளங்கை முன் தமனி	Palmar carpal artery
உள்ளங்கைத் தகட்டிழைமம்	Palmar a poneurosis
உள்ளங்கைத் தோல் கிளை	Palmar cutaneous branch
உள்ளங்கைத் தோல் நரம்பு	Palmar cutaneous nerve
உள்ளங்கை முடிப்பிழைமம்	Palmar ligament
உள்ளங்கை மேலே தெரியும்படி பெறும் நிலை	Supine
உள்ளங்கை விரல் தமனிகள் தமனிகள்	Palmar digital arteries
உள்ளிழுத்தல்	Adduction
உள் வாய்	Inlet
உள் விலாத் தசை	Internal intercostal muscle
உள் விலாப் படலம்	Internal intercostal membrane
உள்ளுறுப்பு நரம்புகள்	Splanchnic nerves
உள்விளிம்பு	Medial border
உள்ளுறை	Visceral pleura
உட்குழிவு	Ventricle
உட்குழிவு இடைச்சுவர்	Inter ventricular septum
உறுப்புகள்	Structures
ஊட்டுத் தமனி	Nutrient artery
எட்டிக் காட்டிய வலி	Referred pain
எண்ணெய்ச் சுரப்பிகள்	Sebaceous glands
எதிர் நீட்டி	Opponens
எரிச்சல் உணர்வு	Burning sensation
எல்லைகள்	Boundaries
எலும்பு இழைம அறைகள்	Osseofibrous tunnels
எலும்புவெளி உறை	Periosteum
எலும்பிடை	Interosseous
எலும்பிடை அறை	Interosseous compartment
எலும்பிடைப் படலம்	Interosseous membrane
எலும்பிடைப் பின் வளையும் தமனி	Interosseous recurrent artery
ஏறும் பெருந்தமனி	Ascending aorta
ஒட்டிச்செல்லும்	Accompanying

ஒற்றைச் சிரை	Vena azygos, Azygos vein
ஒரு வழி நார்த்தசை	Unipennate
கச்சிதமான அசைவுகள்	Precision
கட்டு இழைமத்தகடு	Retinaculam
கட்டை விரல்	Thumb
கட்டைவிரலடி அறை	Thenar space or Thenar compartment
கட்டை விரலின் எதிர் நீட்டி	Adductor pollicis
கட்டை விரல் தசைகள்	Opponens pollicis
கடின இழைமம்	Skeleton
கணுக்கால்	Ankle
கணுக்கை	Wrist
கருவிழித் தாள்கள்	Trabeculae corneal
கப்பி	Trochlea
கற்பனைக் கோடுகள்	Imaginary lines
கழலை	Nodule
கழுத்து நரம்புகள்	Cervical nerves
கழுத்து நரம்புப் பின்னல்	Cervical plexus
கழுத்துப் பந்தகம்	Ligamentum nuchae
கழுத்துப் பள்ளம்	Jugular notch
கழுத்து முள்ளெலும்புகளின் குறுக்கு அங்குகம்	Transverse process of cervical vertebra
கழுத்து மேல் நெஞ்சு நரம்பு முடிச்சுகள்	Cervical and upper thoracic ganglia
கழுத்துத் துளை	Jugular foramen
கழுத்தை ஒரு பக்கமாகச் சாய்க்கிறது	Inclines the head
காம்பு	Pedicle
காரை எலும்பு	Clavicle
காரை எலும்பின் மையக் கோடு	Mid clavicular line
காரை அடி	Sub clavian
காரை அடித் தமனி	Sub clavian artery
காரை அடிச் சிரை	Sub clavian vein

காரை அடி நரம்பு	Sub clavian nerve
காரை எலும்பின் அடிப் பள்ளம்	Infra clavicular fossa
காரை எலும்புக் கிளை	Clavicular branch
காரை மார்பு இழைமம்	Clavi pectoral fascia
காற்றறை	Alveoli
காற்றுப் பரிமாறல்	Gaseous exchange
கிளை	Branch
கிளை நிலை	Branching stage
கிளைகளுக்கிடையே இணைப்பு	Anastomosis
கிண்ணக் குழிவுப் பள்ளம்	Glenoid cavity
கிளினோ மேல்கை முடிப்பிழைமம்	Gleno humeral ligament
கீல் முட்டு	Hinge joint
கீழ்	Lower
கீழ் அடித் தோள்பட்டை எலும்பு	Lower subscapular
கீழ் அடித்தோள்பட்டை நரம்பு	Lower subscapular nerve
கீழ் ஆரை அரந்தி மூட்டு	Inferior or distal radio ulnar joint
கீழ் இருக்கும் பிரிமூச்சுக் குழாய்	Hyparterial bronchus
கீழ் உட்புறம்	Intero medial
கீழ் உள்ளது, கீழ் இருக்கிறது	Inferior
கீழ்க் கழுத்து இதயக் கிளை	Inferior cervical cardiac branch
கீழ்க் கழுத்து நரம்பு முடிச்சு	Inferior cervical ganglion
கீழ்க் கிண்ணக் குழிவு மொக்கு	Infra glenoid tubercle
கீழ்க் கேடயச் சிரை	Inferior thyroid vein
கீழ்க் கோணம்	Inferior angle
கீழ் மூச்சுக்குழாயின் பிரிமூச்சுக் குழாய்	Inferior tracheo bronchial

கீழ் நாக்குப் பிரிமுச்சுக் குழாய்ச் சிறுதுண்டம்	Inferior lingular segment
கீழ் நுரையீரல் சிரை	Inferior pulmonary vein
கீழ் நெஞ்சுத் தசைகள்	Sub costalis
கீழ் நெஞ்சுப்பட்டை எலும்புக் கோணம்	Infra sternal angle
கீழ்ப் பெருஞ்சிரையில் தடுப்பிதழ்	Valve of inferior vena cava
கீழ்ப்பாதித் தோள்பட்டை எலும்பின் உள்விளிம்புப் பின் உதடு	Posterior lip of the medias border of the lower half of the scapula
கீழ் நுரையீரல்	Inferior mediastinum
கீழ் வயிறு	Inferior belly
கீழ் விலாச்சிரை	Sub costal vein
கீழ் விலாத் தசை	Sub costalis
கீழ் விலாத் தமனி	Sub costal artery
கீழ் விலா நரம்பு	Subcostal nerve
கீழ் விளிம்பு	Inferior margin
கீழ் வெளிப்புறம்	Infero lateral
கீழ்ப் பெருஞ்சிரை	Inferior vena cava
கீழான உள்ளுறுப்பு நரம்பு	Lowest splanchnic nerve
கீழ் முள் தசை	Infra spinatus
கீழுள்ள முள்ளின் கீழ்ப் பள்ளம்	Infra spinous fossa
கீழே இழுத்தல்	Depression
கீழேயுள்ள வெளிப்புறம்	Inferolateral border
குட்டைத் தொகுதிக்கோடு	Vincula brevias
குழந்தைப் பருவம்	Childhood
குருத்தெலும்பு	Cartilage
குருத்தெலும்பு நெஞ்சுப் பட்டை மூட்டு	Chondro sternal joint
குறுக்காக	Diognals
குழிவுப்பை, புரை	Sinus
குதிரைச் சேணம்	Saddle

குறையுள்ள	Handicapped
கூம்பு	Pyramid, Cone
கூம்புப் புழை (புனலுரு)	Infundibulam
கூம்பு முடிப்பிணைமம்	Conoid ligament
கூடை போல்	Dome
கெட்டியாக	Thicken
கேடய உள் தமனி	Thyroidea inner artery
கை	Hand
கையின் உள்தோல் நரம்பு	Medial cutaneous nerve of the arm
கையின் இருதலைத் தசை	Biceps brachi
கைப்புற விரல் எலும்பு மூட்டுகள்	Meta Carpo phalangeal joint
கைப்புறம், புறங்கை	Meta Carpal
கையின் இரட்டைத் தலைத் தசை	Biceps brachi
கையின் நரம்புப் பின்னல்	Brachial plexus
கை நரம்புப் பின்னலின் வெளித்தண்டு	Lateral cord of brachial plexus
கை மின்கல விளக்கு	Torch ligth
கைநரம்புப் பின்னலின் பின்தண்டு	Posterior cord of the brochia plexus
கொங்கை	Brest, mamm rygland
கொழுப்புச் சவ்வு	Fatty tissue
கோடிமுனைக் கிளை	Acromial branch
கோடிமுனைத் துருத்தி	Acromion Process
கோடிப் பள்ளம்	Sulcus teriminalis
கோடக எலும்பு	Trapezoid
கோரகோ கோடிமுனை முடிப் பிணைமம்	Coraco acromial ligament
கோரகோ மேல்கைத்தசை	Coraco brachialis
கோரகாய்டு முனை	Corocoid process
சகனி குண்டி	Gluteal region
சதைத் தோல் நரம்பு	Musculo cutaneous nerve

சவ்விழைகள்	Fibrous strands
சாதாரண உணர்வு	Ordinary sensation
சாம்பல் நிறத் தொடர் நரம்பு	Grey ramus communicans
சாய்வு வெடிப்பு	Oblique fissure
சாய்வுத் தடிமன்	Oblique line
சாய்வுப் புரை	Oblique sinus
சாய்வுத் தண்டு	Oblique cord
சாய்சதுரத்தசை	Rhomboids
சிற்றிடம்	Areola
சிறிய கட்டைவிரல் நீட்டி	Extensor pollicis Brevis
சிறிய ஆரை மணிக்கை நீட்டி	Extensor carpi radialis brevil
சிரசு நாடித் தமனி	Carotid artery
சிரை இடை மொக்கு	Intervenous tubercle
சிறு துண்டம்	Segment
சிறு நீரகச் சிரை	Renal vein
சிறிய இதயச் சிரை	Small cardiac vein, venae cordis minimi
சிறிய புடைப்பு	Lesser tuberosity
சிறிய உள்ளுறுப்பு	Lesser splanchnic
சிறிய சுண்டு விரல் மடக்கி	Flexor digiti minimi brevi
சிறிய கட்டை விரல் மடக்கி	Flexor pollicis brevis
சிறிய உள்ளங்கைத் தசை	Palmaris brevis
சிறிய கட்டை விரல் அகட்டி	Abductor pollicis brevis
சிறிய சுண்டு விரல் அகட்டி	Abductor digiti minimi
சிறிய மார்புத் தசை	Pectoralis minor
சிறிய சாய்சதுரத் தசை	Rhomboids minor
சிப்பு	Pectinati
சீதச் சவ்வு, சீதமுளி	Mucosa
சுமக்கும் கோணம்	Carrying angle
சுரப்பிச் சவ்வு	Synovial membrane
சுண்டுவிரல் அறை	Hypo thenar space or compartment
சுண்டுவிரல் தசைகள்	Hupo thenar muscle

சுண்டு விரல் மேடு	Hypo thenar eminence
சுண்டு விரல் நீட்டி	Extensor digiti minimi
சுருள்	Whorl
சுழற்றுதல்	Circumduction
சுண்டு விரல் எதிர் நீட்டி	Opponens digiti minimi
சுற்று	Rotate
சுற்றுதல், சுழற்சி	Rotation
சுற்றசைத்தல்	Circumduction
சுற்று வழி நார்த்தசை	Circumpennate
சுற்றுத் தோள்பட்டைத்தமனி	Circumflex scapular artery
சுற்று நரம்பு	Circumflex nerve
செருகு நிலை	Insertion
செங்குத்தாக	Vertical
செங்கோணம்	Right angle
செல்களுடன் தொடர்பு	Synapse
தகடு	Laminae
தசைகள்	Muscles
தசைக் கிளைகள்	Muscular branches
தசைச்சவ்வு வலச்சி விருத்தி	Aponeurosis
தசைப் பகுதி	Muscular part
தசைத் தடிமன்	Muscular ridge
தசைத் தோல் நரம்பு	Musculo cutaneous nerve
தசை நாண்கள்	Tendons
தசை விதான இரத்தக் குழாய்கள்	Musculo phrenic vessels
தசை விதானச் சிரை	Musculo phrenic vein
தசை விதானத் தமனி	Musculo phrenic artery
தசை விதான நரம்பு	Musculo phrenic nerve
தண்டுகள்	Crura
தண்டு நரம்பு	Spinal nerve
தண்டு நரம்புகள் முன்கிளை	Ventral rami of spinal nerves
தண்டு நிலை	Cord stage
தண்டு வடம்	Spinal cord
தன்னியக்கத்திற்கு	Involuntary smooth

அப்பாற்பட்ட தசைநார்கள்	muscle fibres
தமனி இணைப்புப் பின்னல்	Arterial anastomatic network
தமனிக் குழாய்	Ductus arteriosus
தமனித் தொடர்	Arterial anastomoses
தமனி முடிப்பிழைமம்	Ligamentum arteriosum
தந்துகிகள்	Capillaries
தடிமன்	Thickness
தடுப்பு	Septa
தடுப்பு விளிம்போரத் தாள்கள்	Septo marginal trabeculae
தலைப்பு	Capitulam
தலை எலும்புக்கூடு	Skull
தலை வடிவ எலும்பு	Capitate
தலை நோக்குச் சிரை	Cephalic vein
தலை நோக்குச் சிரையும் அக்குள் சிரையும்	Cephalic vein and axillary vein
தலை மேல் உள்ள தோல்	Scalp
தலைக்குச் சமீபம்	Cephalic
தாய்மை	Pregnancy
தாழ்ந்து	Depress
தானியங்கி நரம்புகள்	Autonomous nerves
தானியங்கி நரம்பு மண்டலம்	Autonomous nervous system
திட நிலை	Stability
துணை நரம்பு	Accessory nerve
துளைக்கும்	Perforating
துளைக்கும் கிளைகள்	Perforating branches
துருத்தி முள்ளெலும்பு	Vertebral prominens
துண்டப் பிரிமூச்சுக் குழாய்	Segmental bronchi
தூக்கு	Elevate
தூர	Distal
தூர்	Trunk
தூர் நிலை	Trunk stage
தெள்ளிய குருத்தெலும்பு	Hyaline cartilage
தொகுதிச் சிரை	Systemic vein
தொகுதிக் கோடு	Vincula
தொடக்க நிலை	Origin

தோலுக்கடியிலுள்ள தோலடிச் சவ்வு	Subcutaneous tissue
தோல் எழுது கோல்	Skin pencil
தோல் நரம்புகள்	Cutaneous nerves
தோள்	Shoulder
தோள்பட்டை	Shoulder
தோள்பட்டை எலும்பினது உள் விளிம்பின் பின் உதட்டில் அதன் முள்ளுக்கும் மேல் கோணத்திற்கும் உள்ள இடைவெளி	Posterior lip of the media border of the scapula between superior angle and the root of the spine
தோள்பட்டை எலும்பின் முள்ளுடைய மேல் முனை	Crest of the spine of the scapula
தோள்பட்டை எலும்பைச் சுற்றி இருக்கும் இடம்	Scapular region
தோள்பட்டை எலும்பு முள்ளின் சிகை மேல் விளிம்பு	Superior margin of the spine of the scapula
தோள்பட்டை எலும்பின் மேல் கோணம்	Superior angle of scapula
தோள்பட்டை எலும்புமுள்	Spine of the scapula
தோள்பட்டை எலும்பின் கீழ்க்கோணம்	Interior angle of scapula
தோள் மூட்டு	Shoulder joint
நடு	Intermediate
நடுவில்	Middle
நடு இதயச்சிரை	Middle cardiac vein
நடு ஒவ்வாத்தசை	Scalenus medius
நடு நரம்பின் உட்புறத்தூர்	Medial root of the medial nerve
நடு நரம்பின் வெளிப் புறத்தூர்	Lateral root of median nerve
நடு நரம்பின் உள்ளங்கை விரல் நரம்புகள்	Palmar digital branches of Median nerves
நடு வயது	Middle life

நடுத்துண்டம்	Middle lobe
நரம்பு அணுக்கள்	Neuron
நரம்பு இரத்தக் குழாய்களின் வாயில்	Neurovascular hilum'
நரம்புத் தண்டு	Spinal cord
நரம்பு முடிச்சுகள்	Ganglion
நாடாத் தசைகள்	Ribbon muscle
நார்கள்	Fibres
நார்ச்சவ்வு	Fibrous tissue
நாண் பாலம்	Tendinous bridge
நாற்கோணப் புரட்டுத்தசை	Pronator quadratus
நிணநீர் ஓட்டம்	Lymphatic drainage
நிணநீர்க் கழலைகள்	Lymph nodes
நிணநீர்க் குழாய்கள்	Lymph vessels
நிணநீர்க்குழாய்ப் பின்னல்	Lymph plexus
நிணநீர்ப்பை	Cisterna chyli
நிமிர்த்துதல்	Extension
நீட்டு கட்டு இழைமம்	Extensor retinaculam
நீட்டு தசைகள்	Extensor muscles
நீட்டு பரப்பிழைமம்	Extensor expansion
நீண்ட ஆரை மணிக்கை நீட்டி	Extensor carpi radialis longus
நீண்ட உள்ளங்கைத் தசை	Palmaris longus
நீண்ட கட்டை விரல் அகட்டி	Abductor pollicis longu
நீண்ட கட்டை விரல் மடக்கி	Flexor pollicis longus
நீண்ட சிறிய கட்டை விரல் நீட்டிகள்	Long and short extensors of Thumb
நீர்ப்பை	Bursa
நீள் நெஞ்சு நரம்பு	Long thoracic nerve
நீள் வட்டப்பள்ளம்	Fossa ovalis
நீளத்தலையும் உட்புறத்தலையும்	Long head and medial head
நீளப் பக்க வெட்டுத்தளம்	Para sagittal plane
நீள வாக்கில்	long axis
நீளவாட்டிலுள்ள முன் முடிப்பிழைமம்	Anterior longitudinal ligaments

நீளவாட்டிலுள்ள பின் முடிப்பிழைமங்கள்	Posterior longitudinal ligaments
நீள வெட்டுத் தளம்	Sagittal
நுரைத்தன்மை	Spongy
நுரையீரல்கள்	Pulmones
நுரையீரல் உறையின் வளை முகடு	Cervical dome of the pleura
நுரையீரல் உறை இடை வெளிகள்	Pleural recesses
நுரையீரல் உள் உறை	Pulmonary pleura
நுரையீரலின் ஒற்றை முனை	Azygos lobe of the lung
நுரையீரல் கிளைகள்	Pulmonary branches
நுரையீரல் சிரை	Pulmonary vein
நுரையீரல் குழிவுப்பை	Pulmonary sinus
நுரையீரல் தடுப்பிதழ்	Pulmonary valve
நுரையீரல் தமனிகள்	Pulmonary arteries
நுரையீரல் தமனியும் அதன் கிளைகளும்	Pulmonary artery and its branches
நுரையீரல் துண்டங்கள்	Pulmonary lobes
நுரையீரல் தூர்	Pulmonary trunk
நுரையீரல் நரம்பு	Pulmonary nerve
நுரையீரல் நரம்புப் பின்னல்	Pulmonary plexus
நுரையீரல் நாக்கு	Lingula
நுரையீரலின்நிணநீர்க் குழாய்களும் கழலைகளும்	Lymph vessels and lymph nodes of the lung
நுரையீரல் பொந்து	Pulmonary opening
நுரையீரல்பொந்து	Pulmonary orifice
நுரையீரல் முடிப்பிழைமம்	Pulmonary ligament
நெகிழ் இழைமத் திசுக்கள்	Fibro elastic tissues
நெஞ்சுக்கழுத்து நரம்பு முடிச்சு	Cervico thoracic ganglion
நெஞ்சுக் கணையச் சுரப்பி	Thymus gland
நெஞ்சுக் காரை எலும்பு மூட்டு	Sterno clavicular joint
நெஞ்சுப்பகுதியின் இடைமுள் பந்தகங்கள்	Inter spinous ligaments of the thoracic vertebrae

நெஞ்சுப் பக்கக் கழலைகள்	Para sternal glands
நெஞ்சுப் பட்டை எலும்பு	Sternum
நெஞ்சுப் பட்டை எலும்பின் மூட்டுகள்	Sternal joints
நெஞ்சுப் பட்டை எலும்பின் மேற்பகுதி மூட்டு	Manubrio sternal joint
நெஞ்சுப் பட்டைப் பக்க நிணநீர்க் கழலைகள்	Para sternal lymph nodes
நெஞ்சுப்பட்டைக் கோணம்	Sternal angle
நெஞ்சு முள்ளெலும்பு	Thoracic vertebrae
நெஞ்சு வயிற்று இழைமம்	Thoraco lumbar fascia
நெஞ்சு விலா இதய உறை முடிப்பிழைமம்	Sterno pericardial ligament
நெஞ்சுவிலா நாவடித் தசை	Sterno hyoid muscle
நெஞ்சு விலா	Sterno costal
நெஞ்சுவிலா மூட்டுகள்	Sterno costal joints
நெட்டைத் தலை	Long head
நெடுமை	Distal
பகுதி	Part
பக்கப் பரிவு	Para sympathetic
பக்கப் பெருந்தமனி நரம்பு முடிச்சுகள்	Para aortic ganglia
பக்கம் வளைத்தல்	Lateral flexion
பக்க வாட்டில்	Horizontal
படுக்கை அடிவயிறு	Transverse abdominis
படுக்கைக் கழுத்துத் தமனி	Transverse cervical artery
படுக்கைக் கழுத்துத் தமனியின் ஆழக்கிளை	Deep branch of transverse cervical artery
படுக்கைக் கோடு	Horizontal line
படுக்கைக்கோடு வாக்கில்	Horizontal
படுக்கை மேல்கை முடிப்பிழைமம்	Transverse Humeral ligament
படுக்கைத் துருத்திகள்	Transverse processes
படுக்கை நெஞ்சுத் தசை	Transverse thoracic

படுக்கைப்புரை	Tranverse sinuss
படுக்கை வெடிப்பு	Horizontal fissure
பள்ளம்	Fossa
பள்ளங்கள்	Dimples
பசை நீர்	Lubricating fluid
படகு எலும்பு	Scaphiod
பட்டை எலும்பு	Sternum
பயறு கைப்புற முடிப்பிழைமம்	Piso metacarpal ligament
பயறு சுத்தி எலும்பு முடிப்பிழைமம்	Piso hamate ligament
பயறு வடிவ மூட்டு	Pisi form joint
பயறு வடிவ எலும்பு	Pisi form bone
பர மூச்சுக்குழாய்	Para tracheal
பரிவு நரம்பு முடிச்சு	Sympathetic ganglion
பரிவுத்தூர்	Sympathetic trunk
பரிவுமுடிச்சுகள்	Sympathetic trunk ganglion
பருவ வயது	Puberty
பலத்தில்	Strength
பல வழி நார்த்தசை	Multi pennate
பால் சுரப்பிகளின் குழாய்கள்	Lactiferous ducts
பிந்தி இருப்பு	Post fixation
பின்	Posterior
பின் அகலத்தசை	Latissmus dorsi
பின் அடி பிரிமூச்சுக் குழாய்ச் சிறுதுண்டம்	Posterior basal segment
பின் இடைநுரையீரல்	Posterior mediastinum
பின் இடைநுரையீரல் நிணநீர்க் கழலைகள்	Posterior mediastinal Lymph nodes
பின் இடைநுரையீரல் நிணநீர்க்கழலைகள்	Posterior mediastinal lymph nodes
பின் உள்பரப்பு	Postero medial surface
பின் உதடு	Posterior lip
பின் உட்குழிவுப் பள்ளம்	Posterior inter ventricular groove

பின் எலும்பிடைத் தமனி	Posterior interosseious artery
பின் எலும்பிடைத் தசைகள்	Dorsal interosseii
பின் காம்புத் தசை	Posterior papillary muscle
பின் கிளை	Dorsal branch
பின் கீழ்ப்புறம்	Postero inferior
பின் குவிந்து	Concave forwards
பின் செல்லும் கிளை	Recurrent branch
பின் தண்டு	Posterior cord
பின் தள்ளவும்	Retraction
பின் தோள்பட்டை நரம்பு	Dorsal scapular nerve
பின் நடுப்பகுதி	Posterioror dorsal medianline
பின் நெஞ்சு	Thoraco dorsal
பின் நெஞ்சு அல்லது நெஞ்சுப் பின் நரம்பு	Thoraco dorsal nerve or nerve to latissmus dorsi
பின் நெஞ்சு நரம்பு	Thoraco dorsal nerve
பின் நெஞ்சுக் கிளை	Thoraco dorsal branch
பின் பரப்பு	Posterior surface
பின் பிரிமூச்சுக் குழாய்ச் சிறுதுண்டம்	Posterior legment
பின்புறக் கிளைகள்	Dorsal rami
பின் முடிச்சு நரம்புகள்	Post ganglionic fibres
பின் முடிப்பிழைமம்	Posterior legment
பின் மேல்கைச் சுற்றுத் தமனி	Posterior circumflex humerai artery
பின் மேல் புறம்	Postero superior
பின் வளையும் தொண்டை நரம்பு	Recurrent laryngeal nerve
பின் வளையும் தமனி	Posterior ulnar recurrent artery
பின்விரல் நரம்புகள்	Dorsal digital nerves
பின் விலா இடைவெளி	Posterior intercostal
பின் விலாச் சிரைகள்	Posterior intercostal vein
பின் விலாத் தமனிகள்	Posterior intercostal arteries
பின் விலாத் தமனி	Posterior intercostal artery
பின் விளிம்பு	Posterior margin

பிரிப்பு நிலை	Division stage
பிரிப்புத் தசை	Diaphragm
பிரிமூச்சு ஆய்வி	Broncho scopy
பிரிமூச்சு இடைநுரையீரல் தூர்	Broncho mediastinal trunk
பிரிமூச்சுக் குழாய்	Bronchi
பிரிமூச்சுக் குழாயும் அதன் கிளைகளும்	Bronchus and its branches
பிரிமூச்சுக் குழாய்ச் சிரை	Bronchial veins
பிரிமூச்சுக் குழாய்த் தமனிகள்	Bronchial arteries
பிரிமூச்சு நுரையீரல்	Broncho Pulmonary
பிரிமூச்சு நுரையீரல நிணநீர்க் கழலைகள்	Broncho pulmonary lymph nodes
பிறை இதழ்கள்	Semi lunar valves
பிறை எலும்பு	Lunate
பீச்சி	Syringe
புச்சி	Coccyx
புயக்கிளைகள்	Vicceral branches
புய வளைவுகள்	Visceral arches
புரட்டுதல்	Pronation
புடைப்பு இடைவெளிப் பள்ளத்தின் வெளி விளிம்பு	Laterallip of inter tuberculous or bicipital groove or sulcus
புட்ட நரம்புகள்	Sacral nerves
புறங்கைப் பின் கிளை	Dorsal carpal branch
புறங்கைப் பின் தமனிகள்	Dorsal metacarpal arteries
புறங்கைப் பின் வளைவு	Dorsal carpal arch
புறங்கையும் முன் கையின் பின்பக்கமும்	Extension compartment of forearm and hand
புறங்கை விரல் தமனிகள்	Dorsal digital arteries
புழுத்தசை	Lumbrical
பெருந்தமனி	Aorta
பெருந்தமனி அறை	Aortic vertibule
பெருந்தமனி இரத்தக்குழாய் வீக்கம் (ஊதலம்)	Aortic aneurysm

பெருந்தமனியின் குழிவுப் பைகள்	Aortic sinus
பெருந்தமனித் தடுப்பிதழ்	Aortic valve
பெருந்தமனி நுரையீரல் உறுப்பு	Aortic pulmonary body
பெருந்தமனிப் பிறை இதழ்	Aortic semilunar valve
பெருந்தமனிப் பொந்து	Aortic opening, aortic orifice
பெருந்தமனி வளைவு	Arch of the aorta
பெரிய இதயச் சிரை	Great cardiac vein
பெரிய உள்ளுறுப்பு	Greaters planchnic
பெரிய உள்ளுறுப்பு நரம்பு	Greaters planchnic nerve
பெரிய துளை	Foramen magnuem
பெரிய நீண்ட உருட்டுத்தசை	Major Teres
பெரிய புடைப்பு	Greater Tuberosity
பெரிய மார்புப் பள்ளம்	Delto pectoral groove
பெரிய மார்புத்தசைக்கும் உள்ள முக்கோணத் தசைக்கும் இடைவெளிப் பள்ளம்	,, ,, ,,
பொருந்துத் தட்டு	Articular disc
பொருந்தும் துருத்திகள்	Articular processes
பொதுச் சிரசு நாடித் தமனி	Common carotid artery
பொய் விலா எலும்புகள்	False Ribs
மருத்துவச் சிறப்பு	Applied anatomy
மருத்துவச் சிறப்பு	Clinical importance
மகுடத் தமனிகள்	Coronary arteries
மகுட நரம்புப் பின்னல்	Coronary plexus of nerves
மகுடப் பள்ளம்	Coronary sulcus
மகுடப் புரை சிரை	Coronary sinus vein
மகுடப் புரையின் தடுப்பிதழ்	Volve of the coronary sinus
மகுட வெட்டுத்தளம்	Coronal plane
மடக்கு இழைமத்திரை	Fibrous flexor sheath
மடக்கு கட்டு இழைமம்	Flexor retinaculam
மடக்கு தசை நாண்களின் சுரப்பி உறைகள்	Synovical sheath of the flexor tendons
மட்டம்	Base
மண்டை நரம்புகள்	Cramial nerves

மலர்த்தல்	Supination
மலர்த்தித்தசை	Supinator
மார்பு எலும்பு உறை	Periostem of sternum
மார்பென்பு மேற்பகுதி	Manubrium
மார்பென்பின் வடிவம்	Body of the sternum
மார்பென்புக் கீழ்முனை மூட்டு	Xiphiod sternal joint
மார்பென்புக் கீழ்முனை	Xiphi sternal
மார்புத் தசைகள்	Pectoral muscles
மார்பு நரம்புகள்	Thoracic nerves
மாறுபாடுகளும் குறைபாடுகளும்	Variation and anomalies
மாற்று இரத்த ஓட்டம்	Collateral circulation
மிகச் சிறிய இதயச் சிரைகள்	Vena cardiac minimi
மிதக்கும் விலா எலும்பு	Floating ribs
முன்	Ventral, Anterior
முன் அக்குள் நிணநீர்க்கழலை	Anterior axillary lymph gland
முன் அக்குள் மடிப்பு	Anterior axillary fold
முன் அடி பிரிமூச்சுக் குழாய்ச் சிறுதுண்டம்	Anterior basal ligament
முன் அரந்தி பின் வளையும் தமனி	Anterior ulnar recurrent artery
முன் ஆரை அரந்தி மூட்டு	Proximal/superior radio ulnar joint
முன் இதயச் சிரை	Anterior cardiac vein
முன் இடைநுரையீரல்	Anterior mediastinum
முன் இடைநுரையீரல் நிணநீர்க்கழலைகள்	Anterior mediastinal lymph nodes
முன் உட்குழிவு இடைவெளிக் கிளை	Anterior inter ventricular branch
முன் உட்குழிவுப் பள்ளம்	Anterior inter ventricular groove
முன் எலும்பிடைத் தசைகள்	Palmar intercsseii
முன் எலும்பிடை நரம்பு	Anterior interosseous nerve
முன் காம்புத் தசை	Anterior papillary muscle
முன் கிளை	Ventral rami
முன் கீழ்ப்புறம்	Antero inferior

முன் குவிந்து	Convex forwards
முன்கை	Forearm
முன்கை பெறும் நிலை	Supine
முன் கைப்புறநிலை	Prone
முன்கையின் பின்தோல் நரம்பு	Posterior cutaneous nerve of the forearm
முன்கைக் குகை	Carpal tunnel
முன் கைப்புற மூட்டு	Carpo metacarpal joint
முன்கையின் உள் தோல் நரம்பு	Medial cutaneous nerve of the forearm
முன் கையின் வெளித்தோல் நரம்பு	Lateral cutaneous nerve of the forearm
முன் தோல் நரம்பு	Anterior cutaneous branch
முன் மத்தி	Anterior median line
முன் பிரிமூச்சுக் குழாய்ச் சிறுதுண்டம்	Anterior segment
முன் பெருந்தமனி நரம்பு முடிச்சு	Pre aortic ganglia
முன் மடக்குதல்	Flexion
முன்னால் மார்புடன் கையை இணைக்கும் தசையைச் சுற்றிய இடம்	Pectoral region
முன் முடிச்சு நரம்புகள்	Preganglionic fibres or nerves
முன் மேல்கைச் சுற்றுத் தமனி	Anterior circumflex humera artery
முன் மேல்கைச் சுற்றுத் தமனியின் கிளைகளுக்கும் பின் மேல்கைச் சுற்றுத் தமனியின் கிளைகளுக்கும் உள்ள இணைப்பம்	Anastomosis of anterior and posterior circumflex humerall arteries
முன் மையம்	Ventral median line
முன் ரம்பத்தசை	Serratus anterior
முன் வளைவு மேல்கைத் தமனி	Anterior circumflex humeral artery

முன் விலாத் தமனி	Anterior intercostal artery
முன் விளிம்பு	Anterior border
முன் விளிம்பு	Anterior margin
முனை	Apex
முனை பிரிமூச்சுக் குழாய்ச் சிறு துண்டம்	Apical segment
முனை பிரிமூச்சுக் குழாய்ச் சிறு துண்டம்	Apico posterior segment
முக்கியப் பிரிமூச்சுக் குழாய்கள்	Principle bronchii
முக்கியக் கட்டைவிரல் நீட்டி	Princeps pollicis
முக்கோண் இடைவெளி	Triangular space
முக்கோணத் தசை	Deltoid
முக்கோண வடிவ மூட்டுத் தகடு	Triangular articular disc
முத்தலைத் தசை	Triceps
முதல் இரண்டு விலா எலும்புகளின் கழுத்துப் பாகம்	Neck of the just two ribs
முதல் நெஞ்சுப்பிரிவு	First cervical segment
முதல் நெஞ்சு நரம்பு முடிச்சு	First thoracic ganglio
முதல் பின் விலாச்சிரை	First posterior intercostal vein
முதல் புறங்கை எலும்பிடைத் தசை	First dorsal interosscious
முதல் விலா எலும்பு	First rib
முதல் விலா எலும்பை ஒட்டிய குருத்தெலும்பு	First costal cartilage
முதல் வயிற்றுப் பிரிவு	First lumbar segment
முதலாவது இடை விரல் எலும்பு மூட்டுகள்	Proximal inter phalangeal joints
முதுகெலும்பு நிமிர்த்தி	Erector spinae
முதுகுத் தண்டுக் கிளை	Spinal branch
முடிப்பிழைமங்கள்	Ligaments
முழங்கை	Elbow
முழங்கையின் அரந்தி இணை கிளை முடிப்பிழைமம்	Ulnar colleteral segment of elbow joint

முழங்கை இணைதசை	Anconeous
முழங்கைப் பள்ளம்	Cubital fossa
முழங்கை மடக்கிகள்	Flexor of elbow
முழி எலும்பின் கொக்கி	Hook of the hamate
முழி; சுத்தி, எலும்பு	Hamate
முலைக்காம்பு	Nipple
முகத் தசைகள்	Facial muscles
முகுளம்	Medulla oblongata
முள்	Spine
முள்ளெலும்பு	Vertebral column
முள்ளெலும்புகள்	Vertebral
முள்ளெலும்பு இடைத்தட்டு	Inter vertebral disc
முள்ளெலும்பு இடைப்பொந்து	Inter vertebral foramcn
முள்நாண் கிண்ணக்குழிவு வளைவு	Spino gleniod notch
முள்ளெலும்புத் தொடர் கால்வாய்	Spinal canal, Vertebral canal
முள்ளெலும்புப் பகுதி	Vertebral surface
முள்ளிடை முடிப்பிழைமங்கள்	Inter spinous ligaments
முள்ளின் மொக்கு	Tubercle of the spine of the scapula
முந்தியிருப்பு	Prefixation
மூட்டுகள்	Joints
மூட்டுக் கிளைகள்	Articular branches
மூட்டுத் தட்டு	Articular disc
மூட்டுத் தொகுப்பு	Joint complex
மூட்டு நரம்புகள்	Articular twigs
மூட்டு நீர் உறை	Synovil shaeath
மூட்டின் உறை இழைமம்	Capsule of the shoulder joint
மூட்டினுள் காணப்படும் முடிப்பிழைமம்	Infra articular ligament
மூளை	Brain

மூளையை நோக்கிச் செல்லும் நரம்புகள்	Afferent fibres
மூலக்கை	Hand proper
மூலப்பொருள்கள்	Parenchyma
மூவிதழ்த் தடுப்பிதழ்	Tricuspid valve
மூன்றாம் வகைக் கிளை	Tertiary branches
மூச்சுக் குழாய்	Trachea
மூச்சுக் குழாய்த் தமனிகள்	Bronchial arteries
மூச்சுக் குழாய் பிரிமூச்சுக் குழாய்	Tracheo bronchial
மெல்லிய இழைமச் சவ்வு	Large connective tissue
மெய்விலா எலும்பு	True ribs
மேல் அரந்தி இணைகிளைதமனி	Superior ulnar collateral
மேல் அடித் தோள் பட்டை நரம்பு	Upper subscapular neive
மேல் அல்லது முன் அடி பிரி மூச்சுக் குழாய்ச் சிறுதுண்டம்	Apical basal or superior Basal segment
மேல் ஆரை அரந்தி மூட்டு	Superior or Proximal radio ulnar joint
மேல் உட்புறம்	Supero medial
மேல் இருக்கிறது	Superior
மேல் கழுதது இதயக் கிளை	Superior cervical cardiac branch
மேல் கழுத்து நரம்பு முடிச்சு	Superior cervical ganglion
மேல் கழுத்துக் கோடு	Superior muchal line
மேல் கழுத்துக் கோட்டில் உள் மூன்றில் ஒருபங்கு	Medial third of the superior muchal line
மேல் கணு	Epicandyle
மேல் காரை நரம்புகள்	Supra clavicular nerves
மேல் கிண்ண மொக்கு	Supra glenoid tubercle
மேல் கோணம்	Superior angle
மேல் கோடிமுனை இழைமப்பை	Sub acromial Bursa
மேல் துண்டப் பிரிமூச்சுக் குழாய்	Superior lobar branches
மேல் துண்டம்	Superior lobe

மேலே தூக்குதல்	Elevate
மேல் தூர்	Upper trunk
மேல் தோள்பட்டை நரம்பு	Supra scapular nerve
மேல் நாக்குப் பிரிமூச்சுக் குழாய்ச் சிறு துண்டம்	Superior lingular segment
மேல் நிலை	Superficial
மேல் நுரையீரல் சிரை	Superior pulmonary vein
மேல் நுரையீரல் படலம்	Supra pleurel membrane
மேல் நெஞ்சுத் தமனி	Superior thoracic artery
மேல் நெஞ்சுப் படுக்கை முடிப்பிழைமம்	Superior costo transverse ligament
மேல் நெஞ்செலும்பு	Manubrium sterni
மேல் படுக்கை	Superior transverse
மேல் பதினொன்று நெஞ்சுத் தண்டு நரம்புகளின் முன் கிளைகள்	Anterior primary rami of the upper eleven thoracic spinal nerves
மேற் பெருஞ்சிரை	Superior vena cava
மேல முன்தசைப்பள்ளம்	Supra spinatous fossa
மேல் மூச்சுக்குழாயின் பிரிமூச்சுக்குழய்	Superior tracheo bronchial
மேல் மொக்குக் கோடு	Supra condylar line
மேல் வயிற்றுப் பள்ளம்	Epigastric fossa
மேல் வயிற்று மேல் தமனி	Superior epigastric artery
மேல் வல நுரையீரல் துண்டப் பிரிமுச்சுக் குழாய்	Right superior lobar bronches
மேல் விலாச் சிரை	Superior intercostal vein
மேல் விலாத் தண்டு	Superior intercostal artery
மேல் விளிம்பு	Upper border
மேல் விருதி அல்லது மேல் நிலை ஒட்டு இழைமம்	Supercitial fascia
மேல் வெளிப்புறம்	Supero lateral
மேலொட்டு இதய நரம்புப் பின்னல்	Superficial cardiac plexus
மேலொட்டு உடற்கூறு	Surface anatomy

மேலொட்டு உள்ளங்கை வளைவு	Superficial palmar arch
மேல் ஒட்டுக் கிளை	Superficial branch
மேலொட்டு விரல் மடக்கி	Flexor digitorum superficialis
மேலொட்டாக இருக்கும் மடக்கு தசைகள்	Superficial fleoxr
மேலேறும் வயிற்றுச் சிரை	Ascending lumbar vein
மேலிட்டாற்போல்	Overlying
மொக்கு மூட்டு	Condylar joint
மேல்கை	Arm
மேல்கை அரந்தித்தலை	Humero ulnar head
மேல்கை ஆரைத்தசை	Brachio radialis
மேல்கை எலும்பின் அறுவைக் கழுத்து	Surgical neck of the Humerus
மேல் கைச் சுற்றுத் தமனி	Circumflex humeral artery
மேல்கைத்தமனி	Brachial artery
மேல்கைத் தலை நோக்குத் தமனி	Brachio cephalic artery
மேல்கை நரம்புப் பின்னல்	Brachial plexus
மேல்கைப் படுக்கை முடிப்பிழைமம்	Transverse humeral ligament
மேல்கையின் கீழ்வெளித் தோல் நரம்பு	Lower lateral cutaneous nerve of the arm
மேல் கையின் வெளித்தடுப்பு இழைமம்	Lateral intermuscular septum
மேல் கையின் மேல் வெளித்தோல் நரம்பு	Upper lateral cutaneous nerve
மேல் கையின் பின் தோல் நரம்பு	Posterior cutaneous nerve of the arm
மையம், நடு	Median, Central
மைய ஆரை அரந்தி இணைப்பு	Middle radio ulnar joint
மைய இடைநுரையீரல்	Middl emediastinum
மைய உள்ளங்கை அறை	Mid palmar space
மையக் கருங்கூழ்	Nucleus pulposus
மையக் காரை எலும்புக் கோடு	Mid clavicular line

மையமாகக் கொண்டு வெளியேறுதல்	Radiate
மையமாகக் கொண்டு வெளியேறும் நெஞ்சு விலா முடிப்பிழைமம்	Radiatesternocostal ligaments
மையத் தமனி	Median artery
மையத்தளம்	Median plane
மைய முழங்கைச் சிரை	Median cubital vein
மைய வெளிச் செல் பரப்பு	Intermedio lateral cell column
மையமாக வைத்து வெளியை நோக்கி ஓடுதல்	Radial direction
மைய நரம்பின் தொடர்புக் கிளை	Communicating branch of the median nerve
வல அலை நரம்பு	Right vagus nerve
வல இதயமுற்றம்	Right atrium
வல இதயமுற்ற உட்குழிவுத் தடுப்பிதழ்	Right atrio ventricular valve
வல இதயமுற்ற உட்குழிவுப் பொந்து	Right atrio ventricular orifice
வல உட்குழிவு	Right ventricle
வல உட்குழிவுக் கூம்புப்புழை	Infundibulam of right ventricle
வலக் கீழ் விலாச் சிரை	Right subcostal vein
வலத் தண்டு	Right crus
வல நிணநீர்க்குழாய்	Right lymphatic duct
வலப் பிரிமூச்சு இடைநுரையீரல் நிணநீர்க்குழாய்	Right broncho mediastinal lymph nodes
வல மகுட நரம்புப் பின்னல்	Right coronary plexus
வல மகுடத் தமனி	Right coronary artery
வல முள்ளெலும்புத் தொடர் சிரை	Right vertebral plexus of veins
வல முக்கியப் பிரிமூச்சுக் குழாய்	Right principal bronches
வல மூச்சுக் குழாய்ச் சிரை	Right bronchial vein
வல மேல்கைத் தலைநோக்குச் சிரை	Right brachoi cephalic vein

வல மேலேறும் வயிற்றுச் சிரை	Right ascending lumbar vein
வளை	Capsule
வளைகள்	Lobes
வளை முகடு	Cervical dome
வளைந்த கிளை	Circumflex branch
வட்ட இழைமம்	Fibrous annulus
வட்ட முடிப்பிழைமம்	Annular ligament
வயிற்று நரம்புகள்	Lumbar nerves
வயிற்றுத் தமனிகள்	lumbar arteries
வயிற்றின் வெளிக்கோணத் தசை	External oblique muscle of the abdomens
வரித்தசை	Striated muscle
வரையறுக்கப்பட்டுள்ளது	Defined
வால்நரம்புகள்	Coccygeal nerves
வால் பக்கம்	Caudal
வாள் முனைத் துருத்தி	Xiphoid process
விலா இடைவெளி	Intercostal
விலா இடைவெளி நிணநீர்க் கழலைகள்	Intercostal lymph nodes
விலா இடைநுரையீரலின் இடைவெளி	Costo mediastinal recess
விலா எலும்பு	Ribs
விலா எலும்புகளின் தலைப்பக்கம்	Head of ribs
விலா எலும்பின் மொட்டு	Tubercle of the rib
விலாக் குருத்தெலும்பு மூட்டுகள்	Costo chondral joints
விலாத் தமனிகள்	Intercostal arteries
விலா நரம்பு	Intercostal nerve
விலாப் பரப்பு	Costal surface
விலாப் படுக்கை	Costo transverse
விலாப் படுக்கை மூட்டுகள்	Costo transverse joints
விலாப் பிரிப்புத்தசை இடை வெளி	Costo diaphragmatic recess

விலா முள்ளெலும்பு மூட்டுகள்	Costo vertebral joints
விலா வளை தமனி	Costo cervical artery
விலா விளிம்பு	Costal margin
விளிம்புக் கிளை	Marginal artery
விட்டம்	Diameter
விரல்கள்	Digits
விரல் இடை மூட்டு	Inter phalangeal joint
விரல் எலும்பு	Phalanx
விரல் மூட்டுகள்	Joints of the fingers
விரல்கள் முன் மடக்கி பூனை நகம்	Claw hand
விரல்களின் ஓரங்களில் ஓடும் தமனிகள்	Digital arteries
விருதி	Fascia
வியர்வைச் சுரப்பிகள்	Sweat glands
வியனகத்தசை எலும்பு	Trapezium
விண்மீன் நரம்பு முடிச்சு	Stellate ganglion
விதானக் கிளைகள்	Phrenic branches
விதான நுரையீரல் இழைமம்	Phrenico Pleural fascia
விதான நரம்பு	Phrenic nerve
விதான நிணநீர்க்கழலைகள்	Phrenie lymph nodes
விதைப்பை	Scrotum
விதைவடிவ எலும்பு	Sesamoid bone
வெள்ளைத் தொடர் நரம்பு	White ramas communicans
வெளி	External
வெளி அடுக்கு	Parietal layer
வெளி இழைம அடுக்கு	Outer fibrous layer
வெளி இலியாக் தமனி	External iliac artery
வெளி இணைகிளை முடிப்பிழைமம்	Radial collateral ligament
வெளிவரும் இழைகள்	Efferent fibres
வெளிமார்பு நரம்பும் நெஞ்சுக் கோடி முனைத்தமனியும்	Lateral pectoral nerve and thoraco acromial artery

வெளி மேல் மொக்குத் தடிமன்	Later supra condylar ridge
வெளி மேல் நடுமேல் காரை உள்மேல் எலும்பு நரம்புகள்	Lateral intermediate and medial supra clavicular nerve
வெளி மேல்கணு	Lateral epicandyle
வெளிவரும் நரம்புகள்	
வெளி வாய்	Outlet
வெளி நுரையீரல்	Pariatal pleura
வெளி விலாப் படலம்	External intercostal membrane
வெளித்தண்டு	Lateral/cord
வெளித்தலை	Lateral head
வெளிக்கோணத்தசையின் இழைமத்தகடு	Aponecrosis of the external oblique
வெளிச்சாய்வு வயிற்றுத் தசை	Obliques externus abdominis
வெளிச் செல் நரம்பிழைகள்	Efferent nerve fibres
வெளிச்சுழற்றுதல்	Supination
வெளித் தோல் நரம்பு	Lateral cutaneous branch
வெளித்தள்ளிய மூட்டறைப் பகுதி	Recessrs sacciformis
வெளிப்புறம்	Lateral surface
வெளிப்புறன்	Lateral
வெளிப்புறக் கிளை	Lateral branch
வெளிப்புறச் சுற்றிகள்	Lateral rotation
வெளிப்புறச் சுழற்சி	Lateral rotation
வெளிப்புறத் தள்ளுதல்	Abduction
வெளிப்புற நெஞ்சுத் தமனி	Lateral thoracic artery
வெளிப்புற மார்பு நரம்பு	Lateral pectoral nerve
வெளிப்புறம் வளைதல்	Laeral flexiont
வெளிப்பரப்பு	External surface
வெளிப்பின் தலைப் புடைப்பு	External occipital protuberance
வெளிப்பிடரி மொக்கு அல்லது வெளித்தலைப் புடைப்பு	External occipital protubrence
வெளிப் பிரிமுச்சுக் குழாய்ச் சிறு துண்டம்	Lateral segment

வேர்நிலை	Roof stage
லாங்கர் பொந்து	Foramen of langer
லிம்பஸ் நீள்வட்டப் பள்ளம்	Limbus fossa ovalis
ஸைனோ இதயமுற்ற நரம்புக்கணு	Sino atrial node
மாஸ்டாய்டு துருத்தி	Mastoid process